



The Journal of Turkish Dental Research
Türk Diş Hekimliği Araştırma Dergisi

e-ISSN: 2822-4310 | Yıl / Year: 2026 | Cilt – Volume: 5 | Sayı – Issue: 1

**Yaygın Şiddetli Periodontitisi Bulunan Bir Epilepsi Hastasında Tek Seansta Tüm Ağız
Periodontal Tedavi ve Adeziv Rezin Splint Uygulaması: Bir Olgu Sunumu**

**Single-Session Full-Mouth Periodontal Therapy and Adhesive Resin Splinting in an
Epileptic Patient with Generalized Severe Periodontitis: A Case Report**

Epilepsi ve Periodontal Tedavi

Meral EŞEN¹, Oya TÜRKOĞLU²

¹Arş. Gör., Ege Üniversitesi, Diş Hekimliği Fakültesi, Periodontoloji Anabilim Dalı, İzmir, TÜRKİYE
meraloztas46@gmail.com
ORCID: 0000-0002-3284-0130

²Prof. Dr., Ege Üniversitesi Diş Hekimliği Fakültesi, Periodontoloji Anabilim Dalı, İzmir, TÜRKİYE
oya_t@yahoo.com
ORCID:0009-0004-0427-4970

Yazar Katkı Oranları: Verilerin toplanması, değerlendirilmesi ve derlenmesi: Meral Eşen
Yazının ilk taslağının hazırlanması: Meral Eşen
Bilimsel içerik ve yapısal düzenlemeler: Oya Türkoğlu
Son okuma ve onay: Tüm yazarlar

Çıkar Çatışması: Bu çalışma kapsamında yazarların ve/veya aile bireylerinin, bilimsel ya da tıbbi komite üyelikleri, danışmanlık, bilirkişilik, herhangi bir firmada görev alma, hissedarlık veya benzeri çıkar çatışması oluşturabilecek herhangi bir durumu bulunmamaktadır.

Makale Bilgisi / Article Information

Makale Türü / Article Types: Olgu Sunumu / Case Report

Geliş Tarihi / Received: 01-09-2025

Kabul Tarihi / Accepted: 05-11-2025

Sayfa / Pages: 36 - 42

Sorumlu Yazar / Corresponding Author: Meral EŞEN

DOI: <https://doi.org/10.58711/turkishjdentres.vi.1773878>

Yaygın Şiddetli Periodontitisi Bulunan Bir Epilepsi Hastasında Tek Seansta Tüm Ağız Periodontal Tedavi ve Adeziv Rezin Splint Uygulaması: Bir Olgu Sunumu

Single-Session Full-Mouth Periodontal Therapy and Adhesive Resin Splinting in an Epileptic Patient with Generalized Severe Periodontitis: A Case Report

ÖZET

Amaç: Epilepsi tanılı ileri periodontitisli bir hastada tek seans tüm ağız periodontal tedavi ve splint uygulamasının sonuçlarını değerlendirmektir.

Gereç ve Yöntem: Çok sayıda diş kaybı öngörülen hastaya tek seans tüm ağız periodontal tedavi uygulanmış, 21 numaralı diş çekimi sonrası adeziv materyal ile periodontal splint yapılmıştır. Başlangıç ve 7. ay parametreler karşılaştırılmıştır.

Bulgular: Plak indeksi %94,8'den %8'e, sondalamada kanama %90,6'dan %14,8'e düştü. Ortalama sondalama derinliği 7,91 mm'den 2,76 mm'ye, ataşman kaybı 9,67 mm'den 7,1 mm'ye geriledi. Splint ikinci ayda stabil bulundu.

Sonuç: Tek seans tüm ağız periodontal tedavi ve splint uygulaması, epilepsili ileri periodontitisli hastalarda dişlerin korunmasına katkı sağlayabilir.

Anahtar Kelimeler: Epilepsi; Periodontitis; Tek seans tüm ağız periodontal tedavi; Periodontal splint

ABSTRACT

Aim: To evaluate the outcomes of single-session full-mouth periodontal therapy and splinting in a patient with epilepsy and severe periodontitis.

Materials and Methods: A patient with a poor prognosis due to multiple teeth at risk was treated with single-session full-mouth periodontal therapy. Following extraction of tooth 21, a periodontal splint with adhesive material was applied. Clinical parameters were assessed at baseline and at the 7-month follow-up.

Results: Plaque index decreased from 94.8% to 8%, bleeding on probing from 90.6% to 14.8%. Mean probing depth reduced from 7.91 mm to 2.76 mm, and attachment loss from 9.67 mm to 7.1 mm. The splint remained stable at the second-month control.

Conclusion: Single-session full-mouth periodontal therapy and splinting may support tooth preservation in epileptic patients with advanced periodontitis.

Keywords: Epilepsy; Periodontitis; Single-session full-mouth periodontal therapy; Periodontal splint

Giriş

Periodontal hastalıklar, dişleri destekleyen sert ve yumuşak dokuların inflamatuvar kökenli, bakteriyel kaynaklı enfeksiyöz durumlarıdır. Gingivitis, sadece dişeti dokularını etkileyen ve geri dönüşümü olan inflamatuvar bir süreç iken; tedavi edilmediği takdirde, periodontal bağ dokusu ve alveolar kemiğin kalıcı destrüksiyonu ile karakterize edilen periodontitise ilerleyebilir.¹

Modern periodontal tedavi yaklaşımları, hastalığın şiddetine ve bireysel risk faktörlerine bağlı olarak cerrahisiz ve cerrahi yöntemleri içeren aşamalı bir planlama gerektirir. Bu planlamanın ilk basamağı genellikle cerrahisiz periodontal tedavi olup, mekanik debridman yoluyla patojen mikroorganizmaların uzaklaştırılmasını ve hastanın ağız hijyeninin iyileştirilmesini hedefler.²

Tüm ağız dezenfeksiyonu yaklaşımı, lokalize tedavilerin aksine tüm ağızdaki subgingival debridmanın 24 saat içinde tamamlanmasını ve antimikrobiyal ajanlarla desteklenmesini hedefler. Bu protokol, tedavi edilmeyen bölgelerden patojen geçişini önleyerek periodontal mikrobiyotanın daha hızlı dengelenmesini amaçlar.³ Lang ve arkadaşlarının sistematik derlemesinde, tüm ağız dezenfeksiyonu protokolünün konvansiyonel dört kadranlı tedaviye kıyasla klinik ve mikrobiyolojik parametrelerde daha avantajlı olabileceği belirtilmiştir.⁴ Ayrıca, periodontal tedavinin tek seansta tamamlanması, hastanın motivasyonunu ve ağız bakımı uyumunu olumlu etkileyebilir.

Periodontal hastalıkların ileri evrelerinde mobilite artışı görülebilmekte ve bu durum fonksiyon, estetik ve hastanın konforunu olumsuz etkileyebilmektedir. Dişlerin korunabilmesi ve periodontal tedavi sonuçlarının desteklenebilmesi için periodontal splint uygulamaları önerilmektedir.⁵ Özellikle adeziv sistemler (ör.4-META/MMA-TBB rezin simanı) (Super-Bond C&B, Sun Medical, Moriyama, Japonya), yüksek bağlanma gücü ve biyouyumlulukları sayesinde mobil dişlerin stabilizasyonunda uzun dönem başarı sağlamaktadır.^{6,7}

Epilepsi, merkezi sinir sisteminde nöronal aktivitelerin anormal deşarjları sonucu ortaya çıkan, tekrarlayan nöbetlerle karakterize kronik bir nörolojik hastalıktır. Etiyolojisi geniş bir yelpazede olup genetik faktörler, doğumsal anomaliler, kafa travmaları, serebrovasküler olaylar ve enfeksiyonlar semptomatik epilepsilerde en sık bildirilen nedenler arasında yer almaktadır.⁸ Epilepsi, dünya genelinde

en yaygın nörolojik bozukluklardan biridir; Dünya Sağlık Örgütü verilerine göre yaklaşık 50 milyon kişi epilepsi ile yaşamakta olup, aktif epilepsi prevalansı her 1000 kişiden 4 ile 10 arasında bildirilmektedir.⁹

Bu olgu sunumunda epilepsi öyküsüne bağlı olarak 12 yıldır antiepileptik ilaç kullanan bir hastada evre IV- derece C periodontitisin tek seans tüm ağız periodontal tedavi yaklaşımı ile tedavisi ve daha sonra periodontal doku kaybı nedeniyle çekimi gerçekleştirilen 21 nolu dişin adeziv bir sistem kullanılarak yandaki dişlere splintlenmesi sonucu elde edilen kısa dönem klinik sonuçlar paylaşılmaktadır.

Birey ve Yöntem

Otuz yaşındaki kadın hasta, dişlerinde sallanma, şişlik, kanama ve ağız kokusu şikayetleri ile Ege Üniversitesi Diş Hekimliği Fakültesi Periodontoloji AD Kliniği'ne başvurdu. Hasta, daha önce gittiği diş hekiminin ağızdaki çok sayıda dişin çekimini önermesi üzerine Diş Hekimliği Fakültesi'ne geldiğini belirtti. Sistemik özgeçmişinde epilepsi tanısı bulunan hastanın 12 yıldır karbamazepin (Tegretol 400 mg) kullandığı öğrenildi.

Hastanın cerrahisiz periodontal tedaviye başlanmadan önceki panoramik radyografisi ve ağız içi fotoğrafları Resim 1'de gösterilmektedir (Resim 1A-F). Hastanın periodontal değerlendirmesi sırasında klinik parametreler ölçüldü: Sondalama derinliği ve klinik ataşman kaybı için her dişin altı yüzeyinden (meziobukkal, bukkal, distobukkal, meziolingual, lingual, distolingual) ölçüm yapıldı. Ölçümler, kalibreli Williams periodontal sondası kullanılarak gerçekleştirildi (Hu-Friedy, Chicago, IL, USA). Plak İndeksi¹⁰ ve sondalamada kanama¹¹ her dişin 4 yüzeyinden (mezial, distal, bukkal, lingual) değerlendirildi. Periodontal ölçümler başlangıçta ve 7. ayda gerçekleştirildi. Radyografik kemik kayıpları hastanın mevcut radyografileri üzerinden değerlendirildi. Klinik ve radyografik bulgular doğrultusunda hastaya 2017 Dünya Periodontoloji Çalışmayı kriterlerine göre evre IV- derece C periodontitis tanısı konuldu.¹²

Tedavi Süreci

Hastanın sistemik durumu, kliniğe erişim zorlukları ve yüksek tedavi motivasyonu göz önüne alınarak cerrahisiz periodontal tedavi protokolü olarak tek seansta tüm ağız periodontal tedavi yaklaşımı tercih edildi. Supragingival diş yüzey temizliği sonrasında, lidokain hidroklorür %2

(epinefrin 1:80.000) lokal anestezi altında tüm ağızda aynı seansta kök yüzey düzleştirilmesi tamamlandı. Tedavi sonrasında hastaya %0,2'lik klorheksidin solüsyonu ile günde iki kez bir dakika süreyle ağız çalkalama önerildi. Diş fırçalama için Modifiye Bass tekniği anlatıldı; arayüz bakımı amacıyla arayüz fırçası ve diş ipi kullanımına yönelik eğitim verildi. Uygulamalar sırasında hastaya demonstrasyon yapılarak kişisel bakım araçlarının doğru teknikle ve düzenli kullanımının önemi vurgulandı, bireysel ağız bakımı motivasyonu desteklendi.

3. ay ve 7. ay kontrollerinde hasta tekrar değerlendirildi. Ağız bakımı seviyesi gözden geçirildi; gerek görülen alanlarda supragingival diş yüzeyi temizliği uygulandı. Hastaya tekrar motivasyon sağlandı ve ağız bakımı eğitimi pekiştirildi. Hastanın 7. ay kontrole geldiği zaman alınan panoramik radyografisi ve ağız içi fotoğrafları Resim 2' de sunulmaktadır (Resim 2A-F).

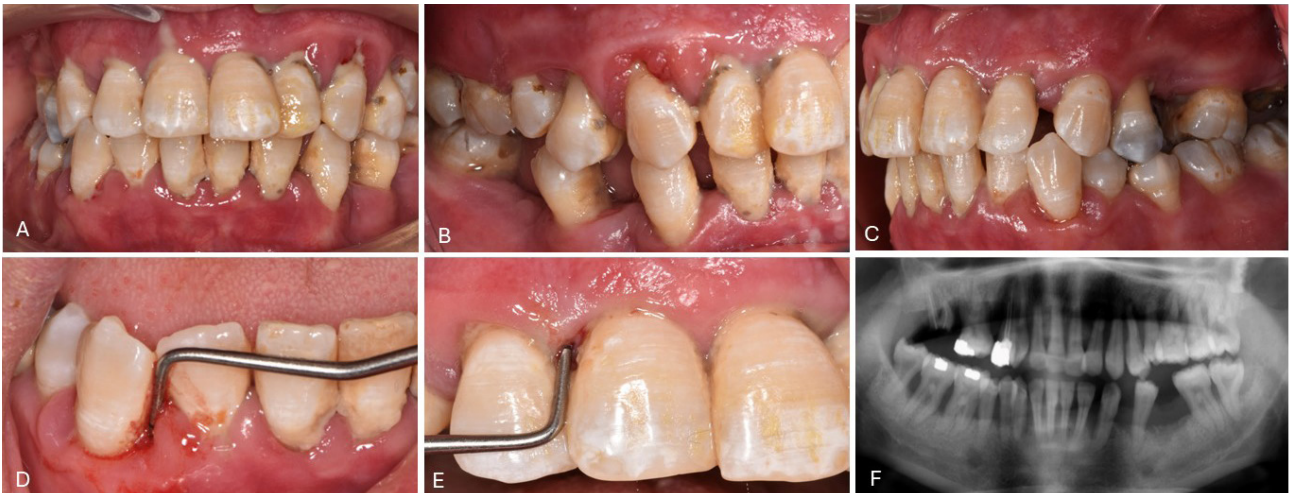
7. ay kontrolünde 21 numaralı dişte ileri mobilite (Grade III)¹³ nedeniyle çekim planlandı. Diş atravmatik şekilde çekildi, çekim sonrası 21 numaralı dişin 2/3'lük kök kısmı kesildi ve kökün kalan 1/3'lük kısmı çekim soketine uyumlu olacak ve soketin yumuşak doku duvarlarını koronal bölgeden destekleyecek şekilde yuvarlatıldı, pulpası ekstrepe edilerek kavite kompozit rezin ile kapatıldı. 23,22,11,12,13 numaralı dişlerin bukkal ve lingual yüzeyleri pomza ve fırça ile mekanik olarak temizlendi. Ardından diş yüzeylerine %37 ortofosforik asit uygulandı, 30 saniye beklenildi, bol su ile yıkandı ve 10 saniye

süreyle ile kurularak yüzey hazırlığı tamamlandı. Tükürük kontaminasyonunu önlemek amacıyla pamuk rulolar ile izolasyon sağlandı. Kök uyumlaması yapılan 21 numaralı diş, çekim öncesindeki konumuna uyumlu şekilde yerleştirildi. Splint materyalinin arayüzlere taşmaması ve temizlenebilir bir alan bırakılması amacıyla dişler arasına kama yerleştirildi. Daha sonra splinte dahil edilecek 13,12,11,21, 22 ve 23 numaralı dişlerin daha iyi retansiyon ve kuvvet dağılımı sağlaması amacıyla gerek bukkal gerekse de lingual yüzeylerine adeziv rezin siman (4-META/MMA-TBB) (Super-Bond C&B) uygulandı ve 15 dakika süreyle polimerizasyonun tamamlanması beklendi (Resim 3). Uygulamadan 24 saat sonra, artık materyallerin uzaklaştırılması ve yüzey pürüzlülüğünün giderilmesi amacıyla polisaj işlemi gerçekleştirildi.

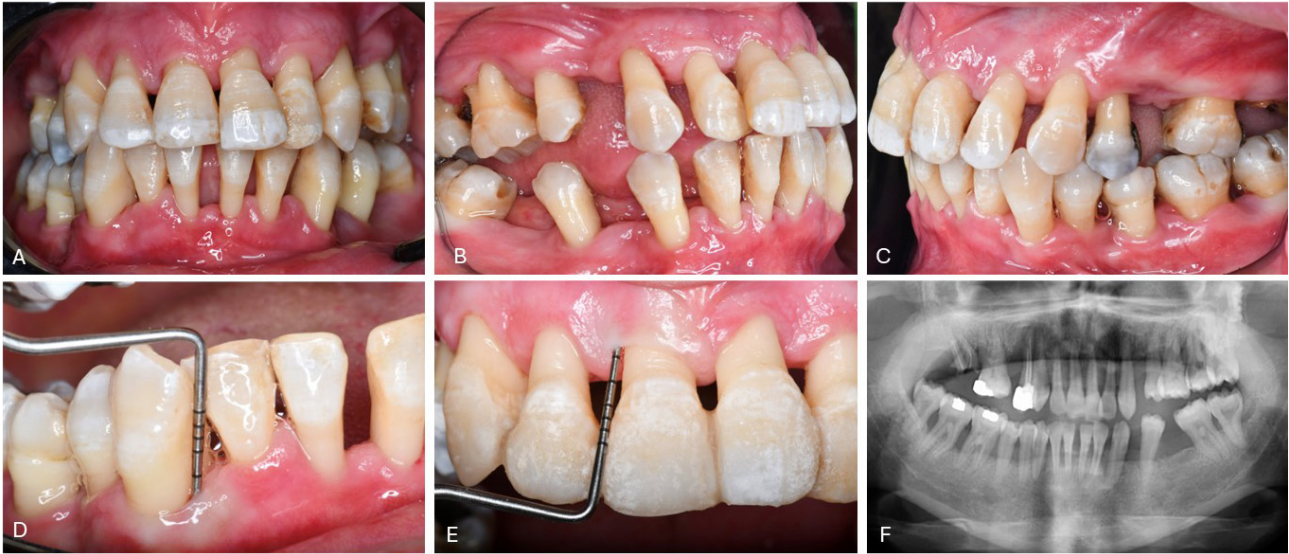
Klinik Bulgular

Başlangıç muayenesinde hastanın plak indeksi %94,8 ve kanama indeksi %90,6 olarak tespit edildi. Ortalama cep derinliği 7,91 mm, ortalama klinik ataşman kaybı ise 9,67 mm idi. Yedi aylık takipte plak ve kanama skorlarında belirgin azalma gözlemlendi; plak skoru %8'e kanama skoru ise %14,8'e geriledi. Aynı dönemde ortalama cep derinliği 2,76 mm'ye, ortalama klinik ataşman kaybı ise 7,1 mm'ye düştü. Yedi aylık takipte ortalama klinik ataşman seviyesinde 2,57 mm iyileşme elde edildi (Tablo I).

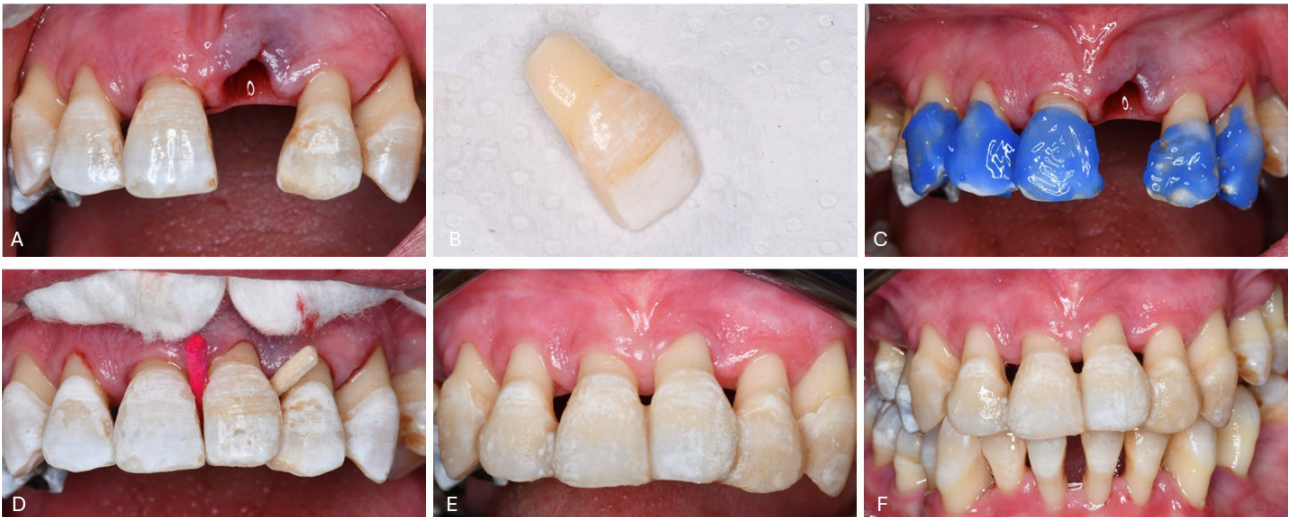Başlangıçta sondalama derinliği ≥ 7 mm olan cep oranı %85,4 iken, 7. ayda %3,8'e geriledi. Buna karşılık, 1-3 mm derinliğe sahip cep oranı %0'dan %73,5'e yükseldi.



Resim 1. A. Başlangıç cephe fotoğrafı, B. Başlangıç sol profil fotoğrafı, C. Başlangıç sağ profil fotoğrafı, D. 43 numaralı dişte 10 mm sondalama derinliği ölçümü, E. 11 numaralı dişte 10 mm sondalama derinliği ölçümü, F. Başlangıç panoramik radyografisi



Resim 2. A. 7. ay cephe fotoğrafı, B. 7. ay sol profil fotoğrafı, C. 7. ay sağ profil fotoğrafı, D. 43 numaralı dişte 4 mm sondalama derinliği ölçümü, E. 11 numaralı dişte 4 mm sondalama derinliği ölçümü, F. 7. ay panoramik radyografi



Resim 3. A. Ekstraksiyon sonrası görünüm, B. Çekilen dişte kök uyumlaması, C. Asitleme aşaması, D. Kama yerleştirme aşaması, E. Splintleme sonrası görünüm, F. Splintleme sonrası 2. ay görünüm

Tablo I. Başlangıç ve 7. ay klinik parametreler

Klinik Parametreler	Başlangıç	7. ay	Değişim (Δ)
Plak Skoru (%)	94,8	8,0	-86,8
Sondalamada kanama (%)	90,6	14,8	-75,8
Sondalama Derinliği (mm)	7,91	2,76	-5,15
Klinik Ataşman Kaybı (mm)	9,67	7,10	-2,57

Tablo II. Sondalama derinliği ve klinik ataşman kaybı bölge dağılımı

	Başlangıç	7. ay
Sondalama Derinliği (n, %)		
1-3 mm	0 (0)	97 (73,5)
4-6 mm	21 (14,6)	30 (22,7)
≥7 mm	123 (85,4)	5 (3,8)
Klinik Ataşman Kaybı (n, %)		
1-3 mm	0 (0)	4 (2,8)
4-6 mm	12 (8,3)	49 (34)
≥7 mm	132 (91,7)	79 (63,2)

Orta derinlikteki (4–6 mm) ceplerin oranı ise %14,6'dan %22,7'ye çıktı. Benzer şekilde, başlangıçta ≥7 mm klinik ataşman kaybı olan bölgelerin oranı %91,7 iken, 7. ayda %63,2'ye düştü. 1–3 mm ataşman kaybı olan bölgelerin oranı %0'dan %2,8'e yükselirken, 4–6 mm ataşman kaybı olan bölgelerin oranı %8,3'ten %34'e çıktı (Tablo II).

21 numaralı dişin çekimi sonrası uygulanan splintin ikinci ay kontrolünde, splint materyalinin stabil olduğu, herhangi bir ayrılma, kırılma veya renk değişimi gözlenmediği tespit edildi. Dişin alveol içinde konumunu koruduğu ve fonksiyonel olarak uyum sağladığı izlendi.

Tartışma

Periodontitisin ilerleyişi ve tedaviye yanıtı; dental biyofilminin yapısal özelliklerinin yanı sıra, konak bağışıklık yanıtı, sistemik hastalıklar ve kullanılan ilaçlar gibi çeşitli faktörlerden etkilenmektedir.¹ Epilepsi hastalarında yapılan çalışmalar, sağlıklı bireylere kıyasla daha yüksek plak ve kanama indeksi değerleri ile birlikte dişeti hiperplazisi ve travmatik ağız yaralanmalarının da daha sık görüldüğünü ortaya koymuştur.¹⁴ Ayrıca, bazı antiepileptik ilaçların periodontal dokular üzerinde olumsuz etkiler oluşturabileceği ve özellikle uzun süreli kullanımlarda gingival inflamasyon ya da hiperplaziye yol açabileceği bildirilmiştir.¹⁵ Bu durum, ağız bakımının yetersiz olduğu bireylerde plak birikiminin artmasına ve periodontal tedavi başarısının olumsuz etkilenmesine katkıda bulunabilir.

Tüm ağız dezenfeksiyon yaklaşımı, tüm ağızda subgingival mekanik debridmanın 24 saat içinde tamamlanmasını ve antimikrobiyal ajanlarla desteklenmesini önerir. Bu yöntemin amacı, periodontal cepler arası patojen geçişini minimize ederek daha hızlı mikrobiyal kontrol sağlamaktır.³ Lang ve ark. (2008) tarafından bildirilen sistematik derlemede, bu yöntemin özellikle erken dönemde daha

iyi mikrobiyal yük azaltımı sağladığı ve hastanın tedaviye uyumunu olumlu etkileyebileceği belirtilmiştir.⁴ Sunulan olguda başlangıçta çok sayıda dişin kaybı öngörülmesine rağmen, tek seans tüm ağız periodontal tedavi yaklaşımının uygulanması ile periodontal inflamasyon hızlı bir şekilde kontrol altına alınmıştır. Bu yaklaşımın yanı sıra hastanın düzenli motivasyonu ve ağız hijyeninin artırılması, tedaviye verilen yanıtı olumlu yönde etkilemiş ve yalnızca iki dişin çekimi ile idame dönemi planlanabilmiştir. Bu sonuç, şiddetli ve sistemik risk faktörleriyle komplike vakalarda dahi cerrahisiz periodontal tedavi yaklaşımlarının hastanın doğru yönetimi ile etkili olabileceğini göstermektedir.

Çekim sonrası kök uyumlaması yapılan 21 numaralı dişin kron kısmı ve 1/3 kök kısmının çekim öncesindeki konumuna uyumlu şekilde yerleştirilmesi ile uygulanan adeziv (4-META/MMA-TBB) (Super-Bond C&B) içerikli rezin siman ile yapılan splint, yalnızca alveolar kret kontürünün korunmasına katkı sağlamakla kalmamış; düşük film kalınlığı ve yüksek bağlanma kapasitesi sayesinde estetik bölgede görünüm bozulmaksızın uzun süreli stabilizasyon sunmuştur. Bu rezinlerin dentin ve semente karşı gösterdiği güçlü adeziv özellikler ve uzun dönem bağlanma dayanıklılığı in vitro çalışmalarla desteklenmektedir.^{6,7} Bu özellikler sayesinde, biyofilm birikiminin azaltılması ve periodontal stabilitenin uzun vadede korunması mümkün olabilmektedir.

Hastada mevcut eksik dişler ve diş pozisyonlarındaki değişiklikler nedeniyle protetik rehabilitasyon gündeme gelmiştir. Ancak hasta, protetik tedavi için dişlerin kesilmesini istemediğini ifade etmiş ve mevcut durumla bir süre daha takip edilmeyi tercih etmiştir. Bu doğrultuda, protetik planlama ileri bir döneme ertelenmiş, mevcut periodontal sağlığın korunması öncelikli hedef olarak belir-

lenmiştir.

Sonuç olarak burada sunulan olgu, sistemik risk faktörleriyle komplike hâle gelmiş yaygın ve şiddetli periodontitis olgularında dahi, bireyselleştirilmiş tedavi planlamasıyla etkili sonuçlar alınabileceğini göstermektedir. Özellikle hızlı mikrobiyal kontrolü hedefleyen tek seansa gerçekleştirilen tüm ağız periodontal tedavi yaklaşımlarını uygulanması ve biyouyumlu splint materyallerinin kullanılması sayesinde hem estetik hem de fonksiyonel açıdan tatmin edici uzun dönem sonuçlara ulaşmak mümkün olmuştur.

Sonuç

Bu olgu, ileri evre periodontitis tanılı bir epilepsi hastasında, sistemik risk faktörlerine rağmen tek seans tüm ağız periodontal tedaviye dayalı cerrahisiz periodontal tedavi ile başarılı klinik sonuçlar elde edilebileceğini göstermektedir. Tek seans tüm ağız periodontal tedavi yaklaşımı, periodontal ceplerdeki patojen yükünü hızlı bir şekilde azaltarak inflamasyon kontrolünü sağlamış; hastanın tedavi sürecine yüksek motivasyonu ile birlikte yalnızca sınırlı sayıda diş kaybı ile fonksiyonel ve estetik açıdan tatmin edici bir sonuç alınabilmiştir. Ayrıca çekim sonrası kök uyumlaması yapılmış 21 numaralı dişin çekim önce-sindeki pozisyonuna yerleştirilmesi ile uygulanan adeziv rezin ile splintleme, alveolar kret kontürünün korunmasına ve estetik bölgede yumuşak dokuların desteklenmesine katkıda bulunmuştur. Sistemik hastalığı olan ve tedavi erişimi sınırlı hastalarda, bireyselleştirilmiş tedavi planlamasının, minimal invaziv yaklaşımların ve hasta eğitimi ile motivasyonun uzun dönem periodontal stabilite açısından kritik olduğu bir kez daha vurgulanmaktadır.

Kaynaklar

1. Bartold PM, Van Dyke TE. Periodontitis: a host-mediated disruption of microbial homeostasis. *Periodontol* 2000. 2013 Jun;62(1):203-17. PMID: 23574467.
2. Sanz M, Herrera D, Kebschull M, Chapple I, Jepsen S, Beglundh T, Sculean A, Tonetti MS; EFP Workshop Participants and Methodological Consultants. Treatment of stage I–III periodontitis—The EFP S3 level clinical practice guideline. *J Clin Periodontol*. 2020 Jul;47(Suppl 22):4-60. PMID: 32383274.
3. Quirynen M, Bollen CM, Vandekerckhove BN, Dekeyser C, Papaioannou W, Van Steenberghe D. Full- vs. partial-mouth disinfection in the treatment of periodontal infections: short-term clinical and microbiological observations. *J Dent Res*. 1995 Aug;74(8):1459-67. PMID: 7560400.
4. Lang NP, Tan WC, Krähenmann MA, Zwahlen M. A systematic review of the effects of full-mouth debridement with and without antiseptics in patients with chronic periodontitis. *J Clin Periodontol*. 2008 Sep;35(Suppl 8):8-21. PMID: 18724838.
5. Sulijaya B, Hutomo DI, Jesson A, Rahdewati H, Tadjoedin FM. Periodontal status in periodontitis patients with temporary periodontal splint: a retrospective study. *Open Dent J*. 2024;18:e18742106313216
6. Tanaka Y, Sugaya T, Kawanami M. Durability of adhesion between 4-META/MMA-TBB resin and cementum. *Dent Mater J*. 2004 Sep;23(3):265-70. PMID: 15510861.
7. Tanaka S, Sugaya T, Kawanami M, et al. Hybrid layer seals the cementum/4-META/MMA-TBB resin interface. *J Biomed Mater Res B Appl Biomater*. 2007 Jan;80(1):140-5. PMID: 16683235.
8. Shorvon SD. The etiologic classification of epilepsy. *Epilepsia*. 2011;52(6):1052-7.
9. World Health Organization. Epilepsy fact sheet. 2024. Available from: <https://www.who.int/news-room/fact-sheets/detail/epilepsy>
10. Silness J, Loe H. Periodontal disease in pregnancy. II. Correlation between oral hygiene and periodontal condition. *Acta Odontol Scand*. 1964 Feb;22:121-35. PMID: 14158464.
11. Ainamo J, Bay I. Problems and proposals for recording gingivitis and plaque. *Int Dent J*. 1975 Dec;25(4):229-35. PMID: 1058834.
12. Tonetti MS, Greenwell H, Kornman KS. Staging and grading of periodontitis: Framework and proposal of a new classification and case definition. *J Periodontol*. 2018 Jun;89(Suppl 1):S159-72. PMID: 29926952.
13. Miller SC. *Textbook of Periodontia*. 3rd ed. Philadelphia: Blakiston; 1950. p.125-6.
14. Tiwari S, Verma RK, Dhull KS, Suma G. Assessment of oral health status in epileptic children and healthy children in Bengaluru City: A comparative study. *Int J Clin Pediatr Dent*. 2021 Nov-Dec;14(6):768-73. PMID: 35154269.
15. Dongari-Bagtzoglou A. Drug-induced gingival overgrowth. *Oral Surg Oral Med Oral Pathol Oral Radiol Endod*. 2004 Apr;97(4):419-26. PMID: 15088031.