

## Diş teknisyeni pnömokonyozu kalsifiye plevral plak oluşturabilir mi? (Bir olgu nedeniyle)

Abdurrahman ŞENYİĞİT<sup>1</sup>, Süreyya YILMAZ<sup>2</sup>, Zülfükar YILMAZ<sup>3</sup>, Gökhan KIRBAŞ<sup>4</sup>,  
Abdulhalim ŞENYİĞİT<sup>5</sup>

<sup>1,2,4</sup>Dicle Üniversitesi Tıp Fakültesi Göğüs Hastalıkları AD, <sup>3</sup>Dicle Üniversitesi Tıp Fakültesi İç Hastalıkları AD,  
<sup>5</sup>Diyarbakır Göğüs Hastalıkları Hastanesi, DİYARBAKIR

### ÖZET

Son dönemlerde uygun olmayan koşullarda çalışan diş teknisyenlerinde çeşitli pnömokonyozlar ile ilgili yayınlar artmaktadır. Protez işlemleri esnasında ortaya çıkan çeşitli toz ve duman maruziyeti, diş teknisyenleri pnömokonyozunda rol oynamaktadır.

Yaklaşık 22 yıl (1968-1990) diş teknisyeni olarak görev yapan 53 yaşındaki erkek hasta, bütün protez işlemlerinde görev yaptığını tarif etti. Çevresel asbest teması saptanmayan olgunun akciğer grafisinde kalsifiye plevral plaklar saptandı. Toraks bilgisayarlı tomografide ise kalsifik asbest plaklarını düşündürülen görünüm saptandı.

Bu çalışmada korunma koşulları uygun olmayan laboratuarlarda çalışan diş teknisyeninde gelişen pnömokonyoz vakası bildirilmiştir. Muhtemelen protez işlemi esnasında ortaya salınan asbest liflerinin plevral plak oluşturabileceğini düşündük.

**Anahtar kelimeler:** Diş teknisyenliği, pnömokonyoz, asbest

### ABSTRACT

#### Does pneumoconiosis of dental technician cause to calcific pleural lesions?

#### (Case report)

The articles about various pneumoconiosis in dental technicians who work in inconvenient conditions have been increasing in recent years. Exposure to dust and fume that occur during the dental procedure may play role in pneumoconiosis of dental technicians.

A 53 years old male patient conveyed that he has worked in dental prosthesis procedures for 22 years (1968-1990). Environmental asbestosis was not established in the history of the case but there were calcified pleural plaques in the chest x-ray graphy. There were appearance of calcific asbest plaques in many section of thorax CT.

A case of pneumoconiosis in dental technician who work in unadequate preventive conditions was reported in this paper. Probably, exposure to the asbest fibers that occurs during the procedure of dental prosthesis were the main reason for developing calcific pleural lesions.

**Key words:** Dental technician, pneumoconiosis, asbestosis.

### GİRİŞ

Diş teknisyenleri uygunsuz koşullarda protes yapımı esnasında birçok maddeye maruz kalmaktadır. Bu işlemlerde alçı, mum, reçine, seramik, krom, kobalt, silika, nikel, metilmerkaptil, berilyum gibi maddelere

maruziyet olabilir<sup>1</sup>. % 50 serbest silika tozu ile parlatma işlemi sonrası silikotüberkülozis bildirilmiştir<sup>2</sup>. Ayrıca bu teknisyenlerde asbest teması da saptanmıştır<sup>1</sup>. Fransa 1997 yılından beri bu işlemlerde asbest kullanımı yasaklanmıştır<sup>1</sup>. Diş teknisyenlerinde pnömo-

**Yazışma Adresi:** Prof.Dr.Abdurrahman ŞENYİĞİT, Dicle Üniversitesi Tıp Fakültesi Göğüs TBC Anabilim Dalı  
DİYARBAKIR

Tel: 0412 2488001 E-posta: [senyigit@dicle.edu.tr](mailto:senyigit@dicle.edu.tr)

**Geliş Tarihi :** 20.04.2007

**Yayına Kabul Tarihi :** 11.12.2007

konyoz prevalansı ve akciğer fonksiyonları ile ilgili az sayıda çalışma bulunması ile birlikte pnömokonyoz insidansı maruziyet süresi ile ilişkilendirilmiştir<sup>3</sup>.

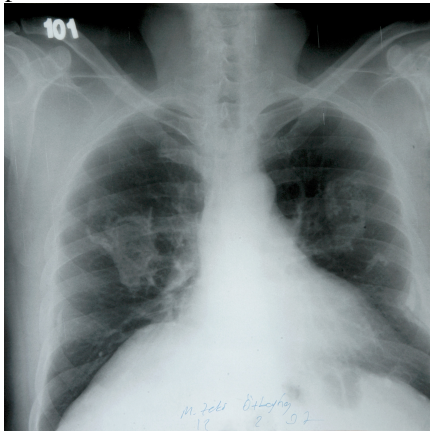
Biz de bu çalışmamızda protez işlemi esnasında muhtemelen oluşan asbest temasına bağlı gelişebilecek kalsifiye plevral plaklı olguyu sunmayı amaçladık.

### OLGU

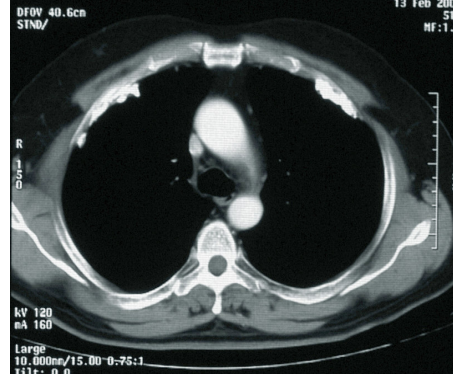
53 yaşında erkek hasta, 22 yıl (1968-1990) boyunca diş teknisyeni olarak görev yaptığını ve bulunduğu laboratuvarında bütün protez işlerinde görev yaptığını ifade etti. Hastada pnömokonyoz oluşturacak başka bir mesleki uğraş anamnezi alınamadı. Olgunun çevresel asbest teması olan bölgelerde yaşamının hiçbir döneminde bulunmadığı tespit edildi. Mesleki asbest teması oluşturabilecek diş teknisyenliği dışında başka bir işte çalıştığı tespit edilmedi. Hastanın öz geçmişinde 1974 yılında akciğer parenkim tüberkülozu nedeniyle 6 ay antitüberküloz tedavi aldığı tespit edildi.

Solunum fonksiyon testlerinde orta derece restriksiyon dışında tüm laboratuvar verileri normal saptanan olgunun akciğer grafisinde sağ orta zonda, sol orta-alt zonlarda belirgin olmak üzere yaygın kalsifiye plevral plaklar saptandı (Resim 1). Olgunun toraks BTsinde akciğer parankimi normal saptanırken bilateral diafragmatik ve plevral yüzeylerde kalsifik plak oluşumları rapor edildi (Resim 2-3).

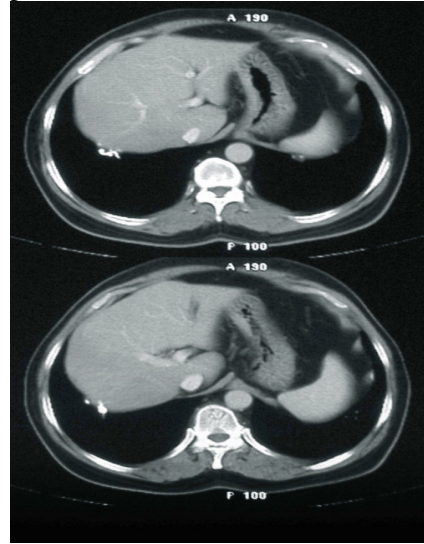
**Resim 1.** Hastanın PA-Akciğer radyografisinde bilateral kalsifiye plevral plaklar mevcut.



**Resim 2.** Olgunun toraks BT kesitinde bilateral kalsifiye plevral plaklar mevcut.



**Resim 3.** Olgunun toraks-BT alt kesitlerinde diafragma üstüne yerleşmiş kalsifiye plevra plaklar mevcut.



### TARTIŞMA

Diş teknisyenleri pnömokonyozu ile ilgili çalışmalarda farklı minerallere temas ve değişik radyolojik bulgular bildirilmiştir. Asbest, bu temas şeklinde bildirilen minerallerden biridir. Fransa'da yapılan bir çalışmada diş teknisyenlerinde ILO klasifikasyonuna göre  $\geq 1/0$  üzerindeki küçük opasiteler daha önceki asbest teması ile ilişkilendirilmiştir. Bunların spirometrik para-metreleri daha önce asbest teması olmayanlara nazaran daha düşük tespit edilmiştir. Bu çalışmada 134 hastanın 63'ünde asbest maruziyeti tespit edilmiş<sup>1</sup>.

Birçok küçük laboratuarda iyi bir havalandırma sistemi olmadığından zararlı toz parçacıkları havayı kontamine eder. Dirençli materyal yapımı, şekillendirici kırma, kum püskürtme ve parlatma işlemleri sırasında silika parçacıklarına maruziyet oluşabilmektedir<sup>1</sup>.

Başka bir çalışmada, üç diş teknisyeni pnömokonyoz açısından incelenmiştir. Birinci hasta 50 yaşında erkek ve yaklaşık 30 yıl kadar diş teknisyeni olarak çalışmıştır. Hasta silika, asbestos, kobalt, krom, molibden ve öğütme-parlatmada kullanılan birçok toza maruz kalmış ve mineral araştırmasında elektron mikroskopu ile krizotil amfibol asbest lifleri tespit edilmiştir<sup>2</sup>.

Ülkemizde yapılan bir çalışmada diş teknisyenlerinde pnömokonyoz şeklinde iki olgu değerlendirilmiş. Birinci hasta 21 yaşında erkek 8 yıl kadar diş teknisyeni olarak protez laboratuvarında çalışmış. İkinci olgu ise 20 yaşında erkek hasta ve 8 yıl kadar diş teknisyeni olarak çalışmış. Her iki hastanın yaklaşık 3-5 aylık nefes darlığı hikayesi mevcut iken 1. olguda silikozis, 2. olguda ise akciğer fibrozisi tespit edilmiştir<sup>4</sup>.

Yine farklı bir çalışmada asbest kaplamaları altın diş protezinde kullanıldığından bu kaplamalar kırıldığında ortama büyük miktarda asbest lifleri salınmasına sebep olduğu bildirilmiştir<sup>4,5</sup>. Hatta başka bir çalışmada bazı diş teknisyenlerinde asbest maruziyetine bağlı malign mezotelyoma bildirilmiştir<sup>4,6</sup>.

Bizim sunduğumuz olgu 22 yıl boyunca uygunsuz koşullarda bir diş laboratuvarında çalışmıştır. Bunun sonucu olarak muhtemelen birçok farklı zararlı toz ve duman ile kontamine olmuş havaya uzun süre mesleki maruziyet oluşmuştur. Bölgemiz, asbest temasının iyi bilindiği bir yer olmasına karşın olgumuzun asbest temasının olduğu yerlerde ikametini saptanmamıştır. Hasta Diyarbakır merkezde doğup büyümüştür. Ayrıca asbest teması oluşturabilecek başka bir meslekte meşguliyet de (fren balatası işçiliği, asbestli çimento boruları vs) belirlenmemiştir. Bu durum, risk faktörü olarak mesleki maruziyet olabileceği şüphesini arttırmaktadır. Ancak mineralojik çalışma yapılmadığı için oluşan

asbest plaklarının çevresel asbest teması veya diş teknisyeni pnömokonyozu ayırımı yapılamadı. Radyolojisinde yaygın pleural plaklarının olması muhtemel asbest maruziyetini göstermektedir. Solunum fonksiyon testlerindeki hafif restriksiyon olması yine asbest maruziyetinin derecesini göstermektedir.

Diş imalatında çalışma süresinin erken morbiditeyi arttırdığı bildirilmiştir. Ancak olgumuzun diş teknisyenliğinden ayrıldıktan sonra tozlu-dumanlı yerlerde çalışmaması ve sigara içmemiş olması daha ağır derecede solunumsal hastalık oluşmasını engelleyen önemli bir faktördür.

Bölgemizde halen çok sayıda uygunsuz koşullarda üretim yapan diş laboratuvarı mevcut olup hiçbir kontrol mekanizması olmadan çalışmalarını sürdürmektedir. Bu iş yerlerinde uygun ölçümlerin yapılması diş teknisyenleri pnömokonyozunu önlemede en önemli etmen olacaktır.

#### KAYNAKLAR

1. Radi S, Dalphin JC, Manzoni P, et al. Respiratory morbidity in a population of French dental technician. *Occup Environ Med* 2002;59:398-404.
2. Sahle W, Johansson L, Sorenson S, et al. Three cases of dental technician's pneumoconiosis related to cobalt-chromium-molybdenum dust exposure: diagnosis and follow-up. *Chest* 1996;109:837-842.
3. Froudarakis M E, Voloudaki A, Bouros D, et.al. Pneumoconiosis among Cretan Dental Technicians. *Clinical Investigations. Respiration* 1999;66:338-342.
4. Kartaloglu Z, Ilvan A, Aydilek R, et al. Dental technician's pneumoconiosis: mineralogical analysis of two cases. *Yonsei Med J* 2003;44:169-173.
5. Burn D, Beltesbrekke H. Levels of methylmetacrylate, formaldehyde and asbestos in dental workroom air. *Scand J Dent Res* 1981;89:111-116.
6. Reid AS, Causton BE, Jones JSP, et al. Malignant mesothelioma after exposure to asbestos in dental practice. *Lancet* 1991;338:696