

## PelvikAktinomikoz

### *Pelvic Actinomycosis*

Ali Özler<sup>1</sup>, Şadi Yıldız<sup>2</sup>, İsmail Oğuz Cinbiş<sup>3</sup>, S. Ender Düzcan<sup>4</sup>

<sup>1</sup> Özel Ege Hastanesi Kadın Hastalıkları ve Doğum Uzmanı, Denizli, Türkiye

<sup>2</sup> Özel Ege Hastanesi, Anestezi Uzmanı, Denizli, Türkiye

<sup>3</sup> Özel Ege Hastanesi, Genel Cerrahi Uzmanı, Denizli, Türkiye

<sup>4</sup> Pamukkale Üniversitesi Tıp Fakültesi Patoloji Anabilim Dalı, Denizli, Türkiye

Geliş Tarihi / Received: 24.10.2010, Kabul Tarihi / Accepted: 07.01.2011

#### ÖZET

Aktinomiçes orafaringeal floranın bir üyesi iken pelvis için patojendir. Pelvik aktinomikoz tüm aktinomikoz olgularının %3'ünü oluşturan daha nadir şeklidir. Aktinomikoz oluşturduğu perioverian kronik granülatöz reaksiyonla çevre organlara yapışık, solid kitle haline gelir ve bu görüntüsü nedeniyle malignite ile karıştırılır. Bu sunumda overde kitle ayırıcı tanısı için ameliyat edilen ve cerrahi sonrası tanı patolojik muayene ile konan pelvik aktinomikoz olgusunu irdledik.

**Anahtar kelimeler:** Pelvik aktinomikoz, overde kitle, rahim içi araç

#### GİRİŞ

Aktinomikoz yüz yıldan daha uzun süredir bilinen, abse, fistül oluşumuna neden olabilen, bol granülasyon dokusu ile karakterize, ilerleyici, kronik, süpüratif bir hastalıktır. Aktinomikoz olgularının %60'ı serviko-fasial, %20'si abdominal ve %15'i torasik aktinomikoz şeklindedir.<sup>1</sup> Pelvik aktinomikoz ise 1980'li yıllardan itibaren bildirilen ve tüm aktinomikoz olgularının %3'ünü oluşturan daha nadir şeklidir.<sup>2</sup> Bu sunumda overde kitle ayırıcı tanısı araştırılırken ameliyat edilen ve postoperatif dönemde histopatolojik olarak tanı konan pelvik aktinomikoz olgusu irdelendi.

#### OLGU

Olgumuz 26 Yaşında, Gravida 1, Parite 1, Abortus 0 olgu karın alt kısmında ağrı, iştah azalması ve kilo kaybı yakınmaları ile polikliniğimize başvurdu.

#### ABSTRACT

Actinomiches is a patogen for pelvis while it is a member of normal oropharyngeal flora. Pelvic actinomycosis is a very rare form of actinomycosis with only 3% of all actinomycosis cases. Actinomycosis becomes a solid mass which is stuck to surrounding organs with perioverian chronic granulomatous reaction, and it is commonly confused with malignancy. In present study, we reported a case with pelvic actinomycosis that was operated for differential diagnosis of a mass lesion in over and diagnosed by post-operative histological examination.

**Key words:** Pelvic Actinomycosis, ovarian mass, intra-uterine device

Hasta 8 yıl önce sezaryen ile doğum yapmış. Hastanın öyküsünden 6 yıl Rahim İçi Araç (RIA) kullandığını ve 2 yıl öncede çıkartıldığı öğrenildi.

Fizik muayenede ateş 36.5°C ve karın alt kadran hassasiyeti dışında ek bulgu saptanmadı. Jinekolojik muayenede sol adnekte yaklaşık 5 cm çapında, solid ve uterusu fikse kitle palpe edildi. Serviks, uterus ve sağ adneks olağan saptandı. Yapılan laboratuvar incelemesinde hemoglobin düzeyi 10.5 mg/dl, lökosit sayısı 8500/mm<sup>3</sup>, CA 125 (2.5 U/ml) ve diğer tümör belirteçleri (CA 19-9, CEA ve CA 15-3) ise normal düzeylerde bulundu. Ultrasonografide overde santrali ekojen izlenen heterojen yapıda 48x43 mm boyutunda kitle izlendi. Manyetik Rezonans Görüntüleme (MRG) incelemesinde sol adneksial bölgede uterus korpusuna yaslanan 46x39 mm boyutlarında solid kitle lezyon tespit edildi. Çevre organlarda ödem izlendi. Bağırsak segmentlerinde distorsiyon, batında asit ve patolojik lenfadenopa-

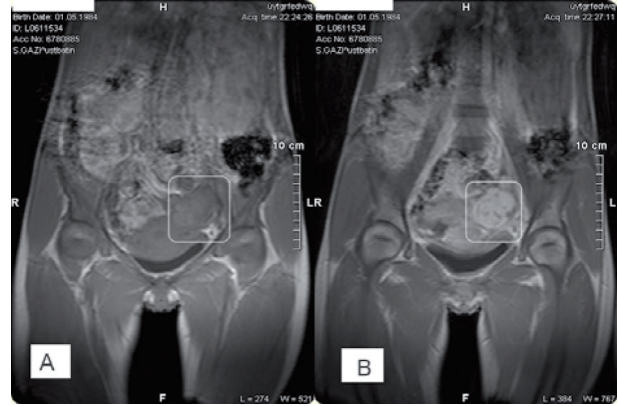
ti saptanmadı. Postkontrast incelemelerde ise kitle üzerinde kontrast artışı izlendi.

Sol over kaynaklı tümöral kitle ön tanısıyla hasta ameliyata alındı. Batın gözleminde yanlarda pelvis duvarına ve uterusu, arkada ise ince barsaklara yapışık over kaynaklı kitle izlendi. Sol ooforektomi ve komşu barsak segmenti üzerindeki odakların (Jejuno-ileal bölgede yaklaşık 1cm odak mukazaya ulaşmadan ve yaklaşık 3 cm odak mukozaya ulaşan) eksizyonu uygulandı.

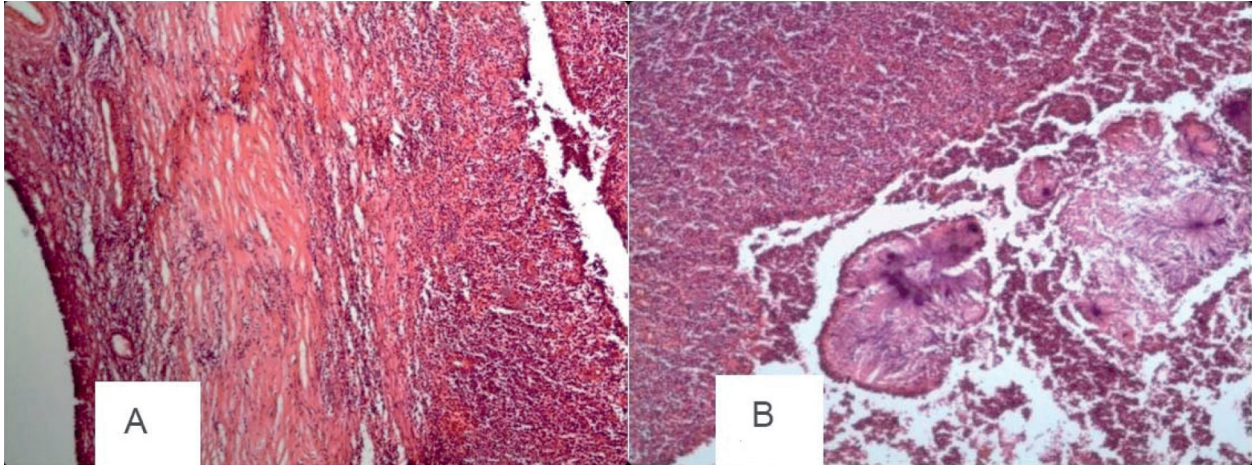
Histopatolojik incelemede over stroması içinde plazma hücreleri, lenfositler ve eozinofillerden zengin yaygın iltihabi hücre infiltrasyonu görüldü. Kesitlerin bir tanesinde iltihabi hücreler arasında aktinomiçes kolonileri tespit edildi. Bağırsak rezeksiyon materyalinden hazırlanan kesitlerde ödemli ve konjesyone bağırsak mukozası ile seroza ve muskuler tabakada daha yaygın olmak üzere barsak duvarı boyunca zengin iltihabi hücre toplulukları izlendi.

Patolojik inceleme sonucunda Pelvik Aktinomikoz tanısı konan hastaya Penisilin G tedavisi baş-

landı. Hasta ameliyat sonrası beşinci günde, 4 hafta intra venöz (iv) penisilin G ve 6 ay oral penisilin V olacak şekilde antibiyotik tedavisi almak üzere başka servise nakledildi. Takiplerde klinik ve laboratuvar olarak herhangi bir patoloji saptanmadı.



**Resim 1.** 1A:T1A koronal kesitte sol over lojunda yaklaşık 6 cm boyutunda myometriümla izointens kitle 1B: Post kontrast incelemede belirgin sinyal artışı ve çevre dokularda ödem



**Resim 2.** 2A- Basit kist yapısı (sol altta) içeren over stroması içinde lenfosit ve plazma hücrelerinden zengin inflamasyon alanı (sağda) 2B- İnflamasyon alanı içinde aktinomikoz kolonileri (x40,HE)

## TARTIŞMA

Aktinomiçes gram pozitif, hareketsiz, kapsülsüz, sporsuz, anaerobik (veya mikroaerofilik) bakteridir.<sup>3</sup> Pelvik aktinomikozun en sık etkeni *A.israelii*'dir. Bu bakteri orofaringeal mikrofloranın normal bir üyesi iken peritoneal kavitede patojendir.<sup>4</sup> Dokularda sülfür granülleri izlenmesi aktinomiçes için tipik bir bulgudur<sup>3</sup> Pelvik aktinomikoz çok nadir olması ve tanı koyma güçlüğü nedeniyle literatürde

olgularının sıklığı artmaktadır. En yaygın semptomlar abdominal ağrı, abdominal kitle, ateş, kilo kaybı ve kötü kokulu akıntıdır.<sup>1,5</sup> Bu klinik bulgular nedeniyle Tubo-ovarian abse ve Pelvik abse ile karışır.<sup>6</sup> Pelvik aktinomikoz laboratuvar bulgularında lökositoz, eritrosit sedimentasyon hızında artış bulunduğu durumlarda pelvik inflamasyondan ayırıcı tanısı daha da zorlaşır. Olgumuzda abdominal hassasiyet ve kitle olmasına karşın, ateş ve kötü

kokulu akıntı ne muayenede ne de öyküsünde tespit edilmedi. Ayrıca lökosit sayısı normal bulundu. Bu bulgularla Tuboovarian abse ayırıcı tanıda ilk aşamada düşünülmedi.

Aktinomiçes enfeksiyonu yoğun granülasyon ve fibrozis ile pelviste sert bir kitle oluşturarak uterus ve barsaklara baskı oluşturabilir.<sup>7</sup> Şu ana kadar bir çok yazar sert fikse pelvik kitle ile birlikte tümör belirteçlerinde artış, bağırsaklarda darlık, hidronefrozu, asit ve patolojik lenfadenopatiye yol açan pelvik aktinomikoz olgularını sunmuşlardır.<sup>8-9</sup> Kirova ve ark. da sağ adneksde büyük bir kitle tespit etmişler ve hastaya over kanseri ön tanısı ile Total Abdominal Histerektomi ve Bilateral Salpingoofektomi yaptıkları vakada histopatoloji sonucunun aktinomikoz olarak geldiğini bildirmişlerdir.<sup>9</sup> Bizim olgumuzda ise MRG incelemesinde kitle üzerinde postkontrast serilerde kontrast artışı izlendi ancak asit, çevre organlarda bası belirtisi ve patolojik lenf nodu büyümesi izlenmedi. Ayrıca CA 125 dahil tüm tümör belirteçlerini normal bulduk. Bu bulgularla olgumuzda borderline over tümörü olabileceği düşünüldü. Hastanın yaşı ve çocuk isteğinin olması nedeniyle üreme fonksiyonu koruyucu cerrahi planlanarak, sol oofektomi yapıldı.

Pelvik aktinomikoz genellikle bağırsak perforasyonu özellikle appendiks veya Rahim İçi Araç (RİA) ile assendan enfeksiyonu izleyerek oluşur. Ayrıca abdominal enfeksiyondan direkt yayılım veya sistemik hastalıkta hematogen yayılım ile de oluşabilir.<sup>5</sup> Pelvik aktinomikoz olguların %85 i 3 yıl ve daha uzun süre RİA kullanmış kadınlarda görülür.<sup>10</sup> Olgumuzda da 3 yıldan daha uzun süre RİA kullanma öyküsü mevcuttu. RİA kullanma öyküsü ve smear incelemesinde aktinomiçes tespiti cerrahi öncesi fikir verebilir. Ancak pelvik aktinomikoz kesin tanısı cerrahi sonrası patolojik inceleme ile konur.<sup>10,11</sup>

Pelvik aktinomikozun antibiyotik tedavisine iv penisilin G ( 20 milyon IU/gün) ile başlanır. Bu tedaviyi takiben günde 4-6 g oral penisilin 2-12 ay önerilmektedir.<sup>11</sup> Penisiline alerjisi olan hastalar için tetrasiklin, kloramfenikol, eritromisin, klindamisin ve imipenem kullanılabilecek diğer ilaçlar olarak

bildirilmektedir.<sup>11-12</sup> Olgumuzun penisiline alerjisi olmaması nedeniyle intravenöz penisilin G tedavisi başlandı ve enfekte odakların tamamına yakınına eksize ettiğimiz için oral penisilin tedavisi süresini 6 ay olarak planladık.

Sonuç olarak, özellikle RIA öyküsü veren pelvik kitle tanılı olguların ayırıcı tanısında aktinomiçes de akılda tutulmalıdır.

## KAYNAKLAR

1. Weese WC, Smith IM. A study of 57 cases of Actinomycosis over 36 year period. A diagnostic "failure" with good prognosis and treatment. Arch Int Med. 1975; 135: 1562-1568.
2. Hamid D, Baldauf JJ, Cuenin C, et al. Treatment strategy for pelvic actinomycosis: Case report and review of the literature. Eur J Obstet Gynecol Reprod Biol 2000; 89: 197-200.
3. Akgün Y. Actinomyces türleri. Topçu AW, Söyletir G, Doğanay M, editörler. Enfeksiyon Hastalıkları ve Mikrobiyolojisi. 2. Baskı. İstanbul: Nobel Tıp Kitabevi: 2002. s.1701-5.
4. Brown JR. Human actinomycosis: A study of 181 subjects. Hum Pathol 1973; 4: 319-330.
5. Gorisek B, Rebersek-Gorisek H, Kavalar R, et al. Pelvic actinomycosis. Wien Klin Wochenschr 1999; 111: 603-607.
6. Joshi C, Sharma R, Mohsin Z. Pelvic actinomycosis: a rare entity presenting as tubo-ovarian abscess. Gynecol Obstet. 2010; 281: 305-306.
7. Yoo-Kyung L, Jae-Man B, Yeon-Jin P, et al. Pelvic actinomycosis with hydronephrosis and colon stricture simulating an advanced ovarian cancer. J Gynecol Oncol 2008; 19: 154-156.
8. Kumar N, Das P, Kumar D, Kriplani A, et al. Pelvic actinomycosis mimicking: an advanced ovarian cancer. Indian J Pathol Microbiol. 2010; 53: 164-165.
9. Kirova YM, Feuilhade F, Belda-Lefrère MA, et al. Intrauterine device-associated pelvic actinomycosis: a rare disease mimicking advanced ovarian cancer: a case report. Eur J Gynaecol Oncol. 1997; 18: 502-503.
10. Schmidt WA. IUDs, inflammation and infection: assessment after two decades of IUD use. HumPathol 1982; 13: 878-880.
11. Atad J, Hallak M, Sharon A, Kitzes R, et al. Pelvic actinomycosis: is long-term antibiotic therapy necessary? J Reprod Med 1999; 44: 939-944.
12. Chaudhry SI, Greenspan JS. Actinomycosis in HIV infection: a review of a rare complication. Int J STD AIDS 2000;11: 349- 355.