

Ciddi karotis bifürkasyon lezyonunda endarterektomi ve safen ven ile ‘Y’ patchplasti tekniği

Endarterectomy and saphenous vein ‘Y’ patchplasty technique for severe carotid artery bifurcation lesion

Cüneyt Eriş¹, Arif Gücü¹, Sinan Demirtaş², Gündüz Yümün¹, Şenol Yavuz¹

ÖZET

Arterioskleroz nedeni tam olarak bilinmemekle birlikte en sık koroner ve karotis arterleri etkilemekte, akım özelliklerinden dolayı ise en sık damar ostiumları ve bifürkasyon düzeylerinde görülmektedir. Arteriyel bifürkasyon bölgesindeki lezyonlar tedavi eden hekim için problemdir, çünkü hem cerrahi hem de invazif girişimler esnasında ayrı bir tecrübe ve daha uzun işlem süresi gerektirir. Karotid arter cerrahisinde patchplasti uygulanmasının perioperatif ve geç dönem restenozları ve dolayısı ile de tek taraflı inme riskini azalttığı düşünülmektedir. Yama materyali olarak sentetik (polytetrafluoroethylene [PTFE], Dacron) ve otolog (Safen ven, juguler ven) materyaller kullanılmaktadır. Biz burada; karotis bifürkasyon bölgesine endarterektomi ve ‘Y’ şeklinde safen patch ile anjiyoplasti yaptığımız bir vakayı sunduk. Literatürde yaptığımız araştırmalar neticesinde, bu tarz safen venden hazırlanmış ‘Y’ şeklinde patch ile yapılmış karotis patchplastiye rastlamadık. Sadece sentetik materyalden hazırlanmış ‘Y’ şeklinde patch, bir olguda karotis arterde kullanılmıştır. Sunduğumuz teknik literatürde ilk olması nedeniyle orijinal olmakla beraber hem hazırlaması ve uygulaması kolay hem de sonuç olarak yüz güldürücüdür.

Anahtar kelimeler: Karotid arter hastalıkları, safen ven, patchplasti

GİRİŞ

Arteriosklerozun en sık görüldüğü damarlar koroner arter, karotis bifürkasyon bölgesi ve internal karotis arterdir [1,2]. Karotis bifürkasyon bölgesindeki ciddi arterioskleroz vakalarında ilk tedavi seçeneği karotis endarterektomi operasyonudur [2,3].

ABSTRACT

Arteriosclerosis, is mostly affect coronary and carotid arteries especially the ostium and bifurcation due to the nature of the flow. Arterial bifurcation lesions cause dilemma for the treating physician during both surgical and invasive procedures because they require a higher clinical experience and longer processing time. In carotid artery surgery, it is accepted that patchplasty prevents perioperative and postoperative restenosis, and as a result of this, it reduces the incidence of ipsilateral stroke. In the present time synthetic patch materials (PTFE, Dacron) and autologous patch materials (saphenous and jugular veins) are used. We report a case of carotid endarterectomy and ‘Y’ shaped saphenous patchplasty to the carotid bifurcation. According to our research in the literature, we didn’t find any case with ‘Y’ shaped saphenous vein patch. There was only one Y shaped carotid patchplasty case by using PTFE material. Our original technic is advantageous in terms of easy preparation and application as well as its successful outcome.

Key words: Carotid artery diseases, saphenous vein, patchplasty

Karotis endarterektomi 1950’li yıllardan beri efektif ve uzun ömürlü olarak arteriosklerotik karotis lezyonlarında kullanılan bir metoddur [4]. İnternal karotis stenoza olan semptomatik veya asemptomatik hastalarda karotis endarterektomisinin gelecekte olabilecek serebral enfarktüsü önlemede faydası olduğu kanıtlanmıştır [5]. Patch anjiyoplasti ile bir-

¹ Bursa Yüksek İhtisas Eğitim ve Araştırma Hastanesi, Kalp ve Damar Cerrahisi Kliniği, Bursa, Türkiye

² Dicle Üniversitesi Tıp Fakültesi, Kalp Damar Cerrahisi Anabilim Dalı, Diyarbakır, Türkiye

Yazışma Adresi /Correspondence: Cüneyt Eriş,

Bursa Yüksek İhtisas Eğitim Araştırma Hastanesi Kalp Damar Cerrahisi Kliniği Bursa, Türkiye Email: dr_ceris@hotmail.com

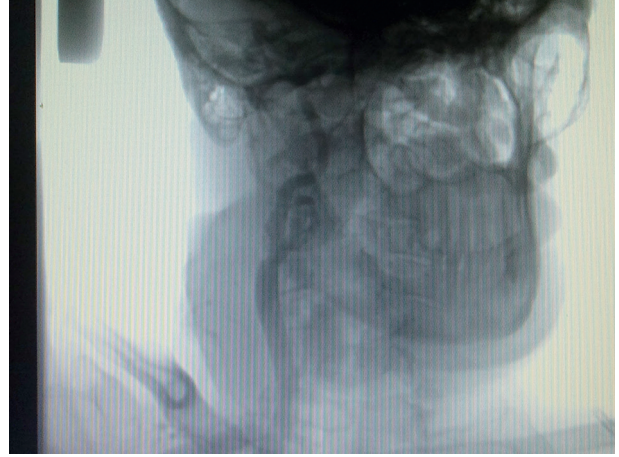Geliş Tarihi / Received: 26.04.2013, Kabul Tarihi / Accepted: 02.05.2013

Copyright © Dicle Tıp Dergisi 2013, Her hakkı saklıdır / All rights reserved

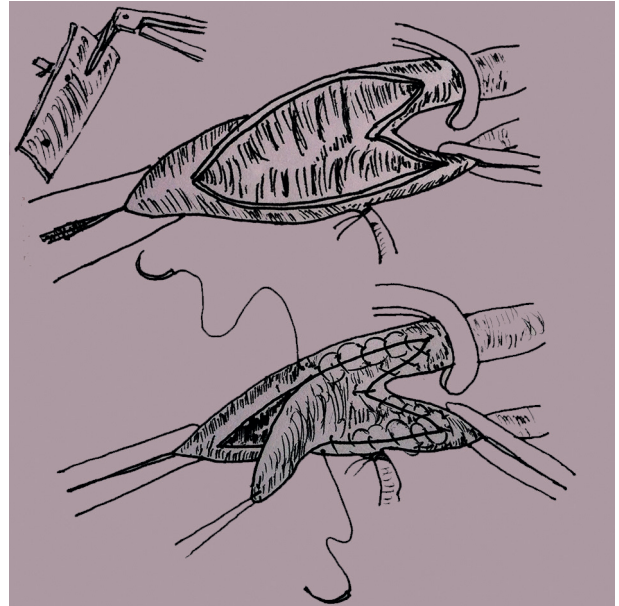
likte uygulanan karotis endarterektomi vakalarının primer kapamaya göre daha uzun ömürlü olduğu çalışmalarla gösterilmiştir [6]. Ancak yama malzeme seçimi konusu halen tartışmalıdır [7]. Yama materyali olarak sentetik (PTFE, Dacron) ve otolog (Safen ven, juguler ven) materyaller kullanılmaktadır. Bifürkasyon bölgeleri gerek stent işlemleri gerekse operatif işlemler için sorun yaratan bölümlerdir. Genel görüş olarak karotis endarterektomi olgularında internal karotis arterin kan akımını sağlamak öncelikli girişimdir fakat bazen bifürkasyon bölgesindeki endarterektomi işlemi son derece komplike bir hal alabilir [4]. Biz burada karotis bifürkasyon bölgesinde uyguladığımız endarterektomi sonrası her iki dala da kan akımını sağlayabilmek için 'Y' şeklinde safen ven patch kullanmak zorunda kaldığımız bir olguyu sunmaktayız.

OLGU SUNUMU

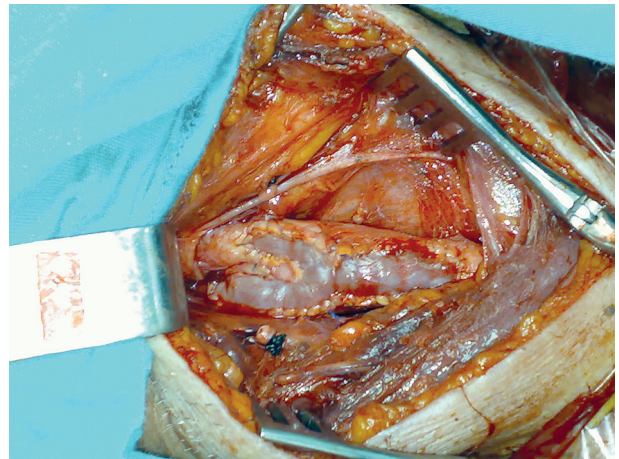
Stabil anjina ve baş dönmesi şikâyetleri olan 68 yaşındaki erkek hastanın çekilen koroner anjiyografisinde 3 damar koroner lezyonu ve karotis anjiyografisinde de sağ karotis bifürkasyon bölgesinde ciddi darlık (%85) tespit edildi. (Resim-1) Hastaya öncelikle karotis endarterektomi operasyonu sonrası ardından 3 damar koroner bypass operasyonu planlandı. Genel anestezi altında ana karotis, internal ve eksternal dalları damar teypleri ile dönülerek hazırlandı. Ana karotis arterde yapılan arteriyotomi sonrası darlığa neden olan ülser plağın hem internal karotis artere hem de eksternal karotis artere uzandığı, her iki dalında 5 mm'den dar olduğunu gördük. Plağı her iki daldan temizleyebilmek için hem internal hemde eksternal dala doğru arteriyotomiyi uzatmak zorunda kaldık. Geç dönem restenoz riskini azaltmak için meydana gelen 'Y' şeklindeki insizyona hastanın safen veninin proksimal kısmından hazırladığımız parçanın uç kısmını safen makası ile 2 cm. kadar keserek 'Y' şeklinde otolog bir patch elde ettik. Y şeklindeki patch'in inferiyor ucu common karotis artere, superiyordaki uçları da eksternal ve internal karotis arterlere dikilerek patchplasti tamamladık. (Resim 2 ve 3) Ardından aynı seansta hastaya 3'lü koroner bypass operasyonu uygulandı. Post operatif herhangi bir problemi olmayan hasta operasyon sonrası 7. günde taburcu edildi. Hastanın bir yıl sonra çekilen dopler ultrasonografisinde herhangi bir patoloji saptanmadı.



Resim 1. Sağ karotis arter bifürkasyon bölgesindeki darlığın anjiyografik görüntüsü



Resim 2. Uygulanan 'Y' patchplastinin şematik görüntüsü



Resim 3. Sağ karotis arterin 'Y' şeklinde safen ven ile patchplasti uygulandıktan sonraki intraoperatif görüntüsü

TARTIŞMA

Karotis arter cerrahisinde endarterektomi ve patchplasti uygulanmasının perioperatif ve geç dönem restenozları önlediği ve dolayısı ile de ipsilateral stroke riskini azalttığı birçok yayında bildirilmiştir [8-12]. Genellikle internal karotis arter çapının 5 mm veya altında olması ve primer kapatmanın gelecekte restenoza yol açabileceği düşünüldüğünde primer kapatma yerine bir patch kullanılması kabul gören bir yöntemdir [13]. Yama materyali olarak sentetik (PTFE, Dacron) ve otolog (Safen ven, juguler ven) materyaller kullanılmaktadır [14-16].

Yapılan bir çalışmada, başlangıçta başarılı karotis endarterektomi ve primer kapama tekniği uygulanan olguların %50 sinde çeşitli derecelerde yineleyen darlık olduğu ve bunların %4 kadarının re-opere edildiği bildirilmiştir [17]. Redo, karotis endarterektomi vakalarının da operatif inme ve ölüm oranı %5'in üzerinde, kranial ya da servikal sinir harabiyet oranı ise %21 gibi primer karotis endarterektomiye göre oldukça yüksek bir oranda bildirilmiştir [18].

Yüksek stenoz olarak adlandırılan internal karotis arterin distal kısmına doğru ilerlemiş lezyonlar ki tipik olarak 2. servikal vertebra korpusu seviyesindedir, karotis endarterektomi olgularının %1-6,7 gibi düşük oranında görülür [19,20]. Bizim karotis olgumuzda ülsere ve obstrüksiyona neden olan atherosklerotik plak hem eksterna hem de internal karotiste oldukça yüksek mesafeye kadar uzanıyordu. İnternal ve eksternal karotis arter çapları da 5 mm.'nin altında idi. Başarılı bir endarterektomi yapabilmek için iki dalda açmak zorunda kaldığımız bu olguda 'Y' şeklinde bir patch kullanma ihtiyacı doğdu. Çıkarmış olduğumuz proksimal safen veni 'Y' şeklinde ucunu açarak kullandık. Literatürü gözden geçirdiğimizde, tarif ettiğimiz 'Y' şeklinde yama yalnızca sentetik materyal ile bir kez uygulanmıştı ve bizim vakamız safen ven ile uygulanan ve bildirilen ilk vakadır [21]. Otolog materyal kullanıldığında sentetik yamalarda karşılaşılan enfeksiyon, hematoma, kanama gibi lokal komplikasyonlar ile nadiren karşılaşılmaktadır [16].

Eksternal karotis artere endarterektomi uygulaması klemp süresini uzatması ve serebral perfüzyona olan katkısı nedeniyle tartışma konusudur. Eksternal karotis endarterektomi konusunda yapılan çalışmalarda potansiyel bir emboli kaynağının or-

tadan kaldırıldığı ve serebral perfüzyonun arttığını gösteren çok sayıda çalışma bulunmaktadır [22,23]. Bizim vakamızda eksternal karotis arterdeki endarterektomi işlemi oldukça kısa sürdü ve total klemp süresini anlamlı derecede arttırarak herhangi bir nörolojik komplikasyona yol açmadı. Karotis bifürkasyon bölgesindeki ileri lezyonlarda her iki karotis artere endarterektomi yapılması gerekliliği ve etkinliğini değerlendirebilmek için geniş hasta sayısına sahip yeni klinik çalışmalarla desteklenmesi gerektiği düşüncesindeyiz.

Karotis endarterektomi uygulanan vakalarda nadiren de olsa hem eksternal hem de internal karotis dallarına endarterektomi ve 'Y' patchplasti gerekebilmektedir ve bu amaçla komplikasyon oranı düşük, ucuz ve son derece kolay elde edilebilir safen venden elde edilen Y şeklindeki patchin güvenli bir materyal olarak kullanılabileceği kanaatindeyiz.

KAYNAKLAR

1. Blaser T, Hofmann K, Buerger T, et al. Risk of stroke, transient ischemic attack, and vessel occlusion before endarterectomy in patients with symptomatic severe carotid stenosis. *Stroke* 2002;33:1057-1062.
2. Maekinnon AD, Jerrard-Dunne P, Sitzer M, et al. Rates and determinants of site-specific progression of carotid artery intima-media thickness: the carotid atherosclerosis progression study. *Stroke* 2004;35:2150-2154.
3. Mayo SW, Eldrup-Jorgensen J, Lucas FL, et al. Carotid endarterectomy after NASCET and ACAS: a statewide study. North American Symptomatic Carotid Endarterectomy Trial. Asymptomatic Carotid Artery Stenosis Study. *J Vasc Surg* 1998;27:1017-1022.
4. Bayazıt M. Karotis endarterektomi: teknik ayrıntılar. *Türkiye Klinikleri J Surg Med Sci* 2005;1:26-36.
5. Üstünsoy H, Kazas H, Celkan A, Kayıran C. Strok sonrası karotis endarterektomi zamanlaması. *T Klin Kalp-Damar Cerrahisi* 2002;3:57-60.
6. Bond R, Rerkasem K, AbuRahma AF, Rothwell PM. Systematic review of randomized controlled trials of patch angioplasty versus primary closure and different types of patch materials during carotid endarterectomy. *J Vasc Surg* 2004;40:1126-1135.
7. Meerwaldt R, Lansink KWW, Blomme AM, Fritschy WM. Prospective randomised study of carotid endarterectomy with FluoropassivTM thin wall carotid patch versus venous patch. *Eur J Vasc Endovasc Surg* 2008;36:45-52.
8. Barnett HJ, Taylor DW, Eliasziw M, et al. Benefit of carotid endarterectomy in patients with symptomatic moderate or severe stenosis. *N Engl J Med* 1998;339:1415-1425.
9. Hobson RW II, Weiss DG, Fields WS, et al. Efficacy of carotid endarterectomy for asymptomatic carotid stenosis. The Veterans Affairs Cooperative Study Group. *N Engl J Med* 1993;328:221-227.

10. European Carotid Surgery Trial Investigators. Randomised trial of endarterectomy for recently symptomatic carotid stenosis: final results of the MRC European Carotid Surgery Trial (ECST). *Lancet* 1998;351:1379-1387.
11. Executive Committee for the Asymptomatic Carotid Atherosclerosis Study. Endarterectomy for asymptomatic carotid artery stenosis. *JAMA* 1995;273:1421-1428.
12. North American Symptomatic Carotid Endarterectomy Trial Collaborators. Beneficial effect of carotid endarterectomy in symptomatic patients with high-grade carotid stenosis. *N Engl J Med* 1991;325:445-453.
13. Kalko Y, Aydın U, Bayrak Y, et al. Carotid endarterectomy under local anesthesia: single institutional experience. *Interact Cardiovasc Thorac Surg* 2006;5:570-573.
14. Fode NC, Sundt TM Jr, Robertson JT, et al. Multicenter retrospective review of results and complications of carotid endarterectomy in 1981. *Stroke* 1986;17:370-376.
15. Verhoeven BAN, Pasterkamp G, De Vries JPPM, et al. Closure of arteriotomy after carotid endarterectomy: patch type is related to intraoperative microemboli and restenosis rate. *J Vasc Surg* 2005;42:1082-1088.
16. Gonzalez-Fajardo JA, Perez JL, Mateo AM. Saphenous vein patch versus polytetrafluoroethylene patch after carotid endarterectomy. *J Cardiovasc Surg (Torino)* 1994;35:523-528.
17. Moore WS, Kempczinski RF, Nelson JJ, Toole JF. Recurrent carotid stenosis: results of the asymptomatic carotid atherosclerosis study. *Stroke* 1998;29:2018-2025.
18. AbuRahma AF, Choueiri MA. Cranial and cervical nerve injuries after repeat carotid endarterectomy. *J Vasc Surg* 2000;32:649-654.
19. Gasparis AP, Ricotta L, Cuadra SA, et al. High-risk carotid endarterectomy: fact or fiction. *J Vasc Surg* 2003;37:40-46.
20. Hans SS, Shah S, Hans B. Carotid endarterectomy for high plaques. *Am J Surg* 1989;157:431-434.
21. Kiriş İ, Gülmen Ş, Doğan E, Okutan H. A case in whom Y-shaped patchplasty was done and surgical trauma to a typically placed nervus hypoglossus was avoided during carotid endarterectomy. *Pamukkale Medical Journal* 2009;2:31-34.
22. McIntyre KE Jr, Ely RL, Malone JM, Bernhard VM, Goldstone J. External carotid artery reconstruction: its role in the treatment of cerebral ischemia. *Am J Surg* 1985;150:58-64.
23. Boontje AH. External carotid artery revascularization: indications, operative techniques and results. *J Cardiovasc Surg* 1992;33:315-318.