



Cyclophosphamide İle İndüklenmiş Ratlarda Karaciğer Enzimleri (AST, ALT, ALP) ve Histopatolojisi Üzerine Naringin'in Protpektif Etkileri*

Gözde YAMAN BÜLBÜL¹, Leyla MİS², Emin ŞENGÜL¹, Serkan YILDIRIM³, Fikret ÇELEBİ¹, Ali ÇINAR¹✉

1. Atatürk Üniversitesi, Veteriner Fakültesi, Fizyoloji Anabilim Dalı, Erzurum, TÜRKİYE.
2. Yüzüncüyıl Üniversitesi, Veteriner Fakültesi, Fizyoloji Anabilim Dalı, Van, TÜRKİYE.
3. Atatürk Üniversitesi, Veteriner Fakültesi, Patoloji Anabilim Dalı, Erzurum, TÜRKİYE.

Geliş Tarihi/Received	Kabul Tarihi/Accepted	Yayın Tarihi/Published
04.12.2017	24.01.2018	25.10.2018

Bu makaleye atıfta bulunmak için/To cite this article:

Yaman Bülbül G, Mis L, Şengül E, Yıldırım S, Çelebi F, Çınar A: Cyclophosphamide İle İndüklenmiş Ratlarda Karaciğer Enzimleri (AST, ALT, ALP) ve Histopatolojisi Üzerine Naringin'in Protpektif Etkileri. Atatürk Üniversitesi Vet. Bil. Derg., 13 (2): 182-190, 2018. DOI: 10.17094/ataunivbd.360839

Öz: Bu çalışmada Cyclophosphamide (CYP) uygulaması yapılan ratlarda karaciğer enzimleri (Aspartat aminotransferaz (AST), Alanin aminotransferaz (ALT), Alkalen fosfataz (ALP) ve histopatolojisi üzerine Naringin'in protpektif etkilerinin araştırılması amaçlanmaktadır. Araştırmamızda yaklaşık 200-250 g ağırlığında, 40 adet erkek erişkin Sprague Dawley ırkı rat kullanıldı ve 5 grup oluşturuldu. Karaciğer enzimlerinin analizleri otoanalizörde ve spektrofotometrede yapıldı. Hematoksilen eosin ile boyanan karaciğer doku örnekleri ışık mikroskopunda incelendi. CYP'nin ratlarda hepatotoksitete yol açtığı ve karaciğer enzimlerini artırdığı görüldü. AST, ALT ve ALP değerleri Kontrol grubunda 58±11, 32±8, 38±6; CYP grubunda 237±42, 168±44, 74±11; Naringin 50+CYP grubunda 223±33, 158±42, 62±9; Naringin 100+CYP grubunda 117±25, 107±24, 48±8; Naringin 100 grubunda ise 54±9, 31±7, 36±6 sırasıyla olarak bulundu. Kontrol grubundan elde edilen değerlere göre CYP verilen gruplarda ki AST, ALT ve ALP değerlerinin tamamında P<0.001 düzeyinde artış söz konusudur. CYP'nin karaciğer dokusunda oluşturduğu dejeneratif ve nekrotik doku hasarının Naringin'in etkisiyle dozlara bağlı olarak azaldığı saptandı. Sonuç olarak, Naringin'in farklı dozlarının, CYP ile indüklenen hepatotoksitete protpektif etkili olduğu belirlendi.

Anahtar Kelimeler: Cyclophosphamide, Histopatoloji, Karaciğer Enzimleri, Naringin, Rat.

Protective Effects of Naringin on Liver Enzymes (AST, ALT, ALP) and Histopathology in Cyclophosphamide-Induced Rats

Abstract: In this study, it is aimed to investigate the protective effects of Naringin on liver enzymes (Aspartate Aminotransferase (AST), Alanine Aminotransferase (ALT), Alkaline Phosphatase (ALP) and histopathology in CYP-induced rats. In our study, forty male adult Sprague Dawley rat weighing approximately 200-250 g were used and 5 groups were formed. Analyses of liver enzymes were done in auto analyzer and spectrophotometer. The liver tissue samples stained with hematoxylin eosin were examined by light microscopy. CYP was found to cause hepatotoxicity and showed increased liver enzymes in rats. AST, ALT and ALP values were 58±11, 32±8, 38±6 in the control group; 237±42, 168±44, 74±11 in the CYP group; 223±33, 158±42, 62±9 in the Naringin 50+CYP group; 117±25, 107±24, 48±8 in Naringin 100+CYP group; 54±9, 31±7, 36±6 in the group of Naringin 100 were found respectively. According to the values obtained from the control group, there is an increase of P<0.001 in all of the AST, ALT and ALP values in CYP-treated groups. Degenerative and necrotic tissue damage caused by CYP in the liver tissue was found to be reduced as dose-dependent with effect of Naringin. In conclusion, different doses of Naringin were determined to be protective effective for CYP-induced hepatotoxicity.

Keywords: Cyclophosphamide, Histopathology, Liver Enzymes, Naringin, Rat.

✉ Ali ÇINAR

Atatürk Üniversitesi, Veteriner Fakültesi, Fizyoloji Anabilim Dalı, Erzurum, TÜRKİYE.
e-posta: d.cinar@atauni.edu.tr

*Bu makale "Cyclophosphamide İle İndüklenmiş Ratlarda Karaciğer Enzimleri (AST, ALT, ALP) Üzerine Naringin'in Protpektif Etkileri" isimli yüksek lisans tezi genişletilerek hazırlanmıştır.

GİRİŞ

Günümüzde en yaygın hastalıklardan biri olan kanser, DNA hasarı sonucunda hücrelerin kontrolsüz büyümesi ve hızlı bir şekilde yayılımıdır. Bu hastalık somatik genetik hastalıkların en karmaşık ve yaygın olmasıyla da ayrı bir öneme sahiptir. Kanser hücrelerini normal hücrelerden farklı kılan nokta sınırsız bölünmeleri sonucunda toplanıp tümörleri oluşturmaları ve bu tümörlerin normal dokuları sıkıştırarak zarar vermeleridir. Kanserli hücreler bu tümörlerden ayrılırlarsa metastaz dediğimiz olayla kan ya da lenf yoluyla vücudun başka bölgelerine gidip, tekrar tümör oluşturarak büyümeye devam ederler (1,2).

Kanser tedavisinde farklı tedavi yöntemleri uygulanmakta olup, cerrahi, ilaçla (kemoterapi) ve ışınla tedavi (radyoterapi) yöntemleri yaygın olarak kullanılmaktadır. Neoplastik hücreler öncelikle cerrahi ya da radyasyon tedavisiyle azaltılır veya gelişimi yavaşlatılmaya çalışılır. Daha sonra kemoterapi, immunoterapi ya da bu iki tedavi şeklinin birlikte uygulanması ile süreç devam eder. Kemoterapinin uygulanmasının temel amacı, sağlıklı hücrelerin korunmasını sağlayarak kanserli hücrelerin oluşturduğu tümörlerin büyümesini yavaşlatmak ve hatta yok etmektir. Kanser ilaçla tedavisinde kullanılan bir ilaç türünde Cyclophosphamide (CYP)'dir. CYP çok etkili ve sitotoksik özellik taşıyan bir antikanserojen ajandır. Klinik kullanımda geniş spektruma sahip olmasına rağmen, CYP'nin çoklu organ toksisitesine neden olduğu bilinmektedir (3). CYP, çocukların akut lenfositik lösemisi, meme kanseri, küçük hücreli olan veya olmayan akciğer kanseri, pediatrik solid tümörler, çocukların nefrotik sendromu, multipl myeloma, romatoid artrit tedavisinde ve kemik iliği nakillerinde sıkça kullanılmaktadır (4-7).

Kemoterapotik ajanların uygulaması sırasında kullanılan ilaçların önemi kadar, bu ilaçların

etkilerinin artmasını ya da azalmasını sağlayan maddeleri bilmek de bu tedavinin önemli bir parçasıdır. Son dönemlerde antineoplastik ilaçların sitotoksik etkilerini en az düzeye indirmek amacıyla bitkisel kökenli bileşiklerin kullanıldığı çalışmaların sayısı giderek artmaktadır (8,9). Bu amaçla kullanılan bileşiklerden birisi de Naringin'dir. Naringin'in antiülser, antimikrobiyal, antimutajenik, süperoksit süpürücü ve antioksidan aktivitelere sahip olduğu gösterilmiştir (10-13). Naringin maddesi, ilaç-ilaç etkileşimine neden olabilecek CYP3A4 ve CYP1A2 de dâhil olmak üzere bazı ilaç metabolize sitokrom P450 enzimlerini inhibe etmektedir (14). Kanser tedavi süreci ve etkilerinin daha iyi anlaşılması için birçok organ üzerinde araştırma yapılmıştır ve yapılmaktadır. Yapılan literatür çalışmalarında da ratlarda CYP ile karaciğer toksisitesi üzerine Naringin'in protektif etkilerini araştıran yeterli düzeyde bilimsel bilgiye de rastlanılmamıştır.

Bu çalışmada CYP uygulaması yapılan ratlarda karaciğer enzimleri (Aspartat aminotransferaz (AST), Alanin aminotransferaz (ALT), Alkalen fosfataz (ALP)) ve histopatolojisi üzerine Naringin'in protektif etkilerinin araştırılması ve literatüre katkıda bulunması amaçlanmaktadır.

MATERYAL ve METOT

Bu çalışmanın hayvan materyali Atatürk Üniversitesi Tıbbi Deneysel Araştırma ve Uygulama Merkezi'nden temin edildi. Hayvanlara çalışma süresince uygun koşullarda bu merkezde bakıldı ve canlı materyal üzerindeki işlemlerin tamamı bu merkezde gerçekleştirildi. Çalışma Atatürk Üniversitesi Rektörlüğü Hayvan Deneyleri Yerel Etik Kurulu tarafından onaylandı (Karar No: 2016/121). Araştırmada deney hayvanı olarak yaklaşık 200-250 g ağırlığında, 40 adet erişkin Sprague Dawley ırkı erkek rat kullanıldı. Gruplarda yeterli örneğin

sağlanabilmesi için her bir grupta 8 rat kullanıldı ve 5 grup oluşturuldu (Tablo 1).

Tablo 1. Deneysel gruplar ve gruplardaki deney hayvanı sayıları.

Table 1. Experimental groups and the number of experimental animal in groups.

Grup Sayısı	Grup İsimleri	Hayvan Sayısı
Grup 1	Sağlıklı (Kontrol)	8
Grup 2	CYP (200 mg/kg)	8
Grup 3	Naringin 50+CYP	8
Grup 4	Naringin 100+CYP	8
Grup 5	Naringin 100	8

Tüm hayvanlar standart bakım ve besleme şartlarına tabi tutuldu. Grup 1'e 10 gün boyunca intra gastrik (i.g.) serum fizyolojik (1ml) verildi. Grup 2'ye 10 gün boyunca i.g. serum fizyolojik verildi ve 10. gün tek doz intra peritoneal (i.p.) CYP (200 mg/kg) enjekte edildi. Grup 3 ve 4'e 10 gün boyunca sırasıyla serum fizyolojikte çözdürülmüş 50 ve 100 mg/kg dozunda i.g. Naringin uygulandı ve 10. gün Naringin enjeksiyonundan sonra tek doz CYP (200 mg/kg, i.p.) uygulaması yapıldı. Grup 5'e ise 10 gün boyunca yalnızca serum fizyolojikte çözdürülmüş 100 mg/kg dozunda i.g. Naringin uygulandı. CYP uygulamasından 48 saat sonra yani deneyin 12. gününde ratlar tiopental sodyum (20 mg/kg) ile anestezi altına alınarak intra kardiyak kan örnekleri alındı ve servikal dislokasyon metodu ile sakrifiye edildiler. Elde edilen kan ve serum örneklerinde karaciğer enzimlerinin analizleri enzimatik kinetik olarak Abot marka AST ve ALT kitler kullanılarak otoanalizörde ve ALP düzeyi ise Kolorimetrik yöntemle 405 nm dalga boyunda spektrofotometreyle ölçüldü. Histopatolojik

inceleme için hazırlanan preparatlar hematoksil-eozin (HE) ile boyanıp ışık mikroskobu (Leica DM 1000, Germany) ile incelendi (15).

İstatistiksel Analiz

Çalışmalar sonunda elde edilen kantitatif değerler SPSS 20.00 istatistik veri programında ikiden fazla bağımsız grupların istatistiksel analizinde kullanılan One-way ANOVA sonrası Duncan testi uygulanarak değerlendirildi. $P < 0.05$ değeri anlamlı olarak kabul edildi.

BULGULAR

Çalışma sırasında intra peritoneal CYP ve serum fizyolojik uygulanırken ratların huzursuz, gergin, saldırgan ve korku içinde oldukları görüldü. Huzursuzluğa bağlı olarak ratlarda dışkı ve idrar kaçırılmalarından dolayı rektal bölgelerinin kirlendiği saptandı. Kontrol grubundaki ratların davranışları, serum fizyolojik uygulanmasının ardından normale döndü. CYP uygulanmasının ardından deneme gruplarındaki ratların hipoaktif, depresif bir davranış sergiledikleri tespit edildi. Ratların hareketsiz kaldığı, ayaklarını karın bölgesine doğru çektikleri ve kuyruklarını bacak aralarına ve vücutlarına yapıştırdıkları görüldü.

Çalışmadan elde edilen karaciğer enzim değerleri aşağıdaki tabloda verilmektedir (Tablo 2). Tablo 2'de görüldüğü gibi AST, ALT ve ALP değerleri sırasıyla Kontrol grubunda 58 ± 11 , 32 ± 8 , 38 ± 6 ; CYP grubunda 237 ± 42 , 168 ± 44 , 74 ± 11 ; Naringin 50 + CYP grubunda 223 ± 33 , 158 ± 42 , 62 ± 9 ; Naringin 100 + CYP grubunda 117 ± 25 , 107 ± 24 , 48 ± 8 ; Naringin 100 grubunda ise 54 ± 9 , 31 ± 7 , 36 ± 6 olarak bulundu. Kontrol grubundan elde edilen değerlere göre CYP verilen gruplarda ki AST, ALT ve ALP değerlerinin tamamında $P < 0.001$ düzeyinde artış söz konusudur.

Naringin 50+CYP ve Naringin100+CYP verilen 2 gruptaki değerlerden bazıları yalnızca CYP verilen değerlere göre istatistiki bağlamda anlamlı olmak üzere çok azalmıştır ($P<0.05$). Naringin 100 grubundan elde edilen veriler Kontrol grubu değerleri ile birbirine çok yakın ve istatistiki bağlamda da anlamsızdır.

Tablo 2'de de görüldüğü gibi AST/ALT oranı Kontrol Grubunda 1.81; CYP grubunda 1.41; Naringin50+CYP grubunda 1.41; Naringin 100+CYP grubunda 1.09; Naringin 100 grubunda ise 1.74 olarak bulundu.

Tablo 2. Kontrol ve deneme gruplarında serum AST, ALT ve ALP enzimlerinin düzeyleri.

Table 2. The levels of serum AST, ALT and ALP enzymes in control and experimental groups.

Deney Grupları	Aspartat Aminotransferaz (AST) (U/L) Ortalama \pm St. Sapma	Alanin Aminotransferaz (ALT) (U/L) Ortalama \pm St. Sapma	Alkalen Fosfataz (ALP) (U/L) Ortalama \pm St. Sapma	AST/ALT Oranı
Kontrol	58 \pm 11 ^a	32 \pm 8 ^a	38 \pm 6 ^a	1.81
CYP	237 \pm 42 ^b	168 \pm 44 ^b	74 \pm 11 ^b	1.41
Naringin 50+ CYP	223 \pm 33 ^b	158 \pm 42 ^b	62 \pm 9 ^b	1.41
Naringin 100+CYP	117 \pm 25 ^c	107 \pm 24 ^b	48 \pm 8 ^c	1.09
Naringin 100	54 \pm 9 ^a	31 \pm 7 ^a	36 \pm 6 ^a	1.74

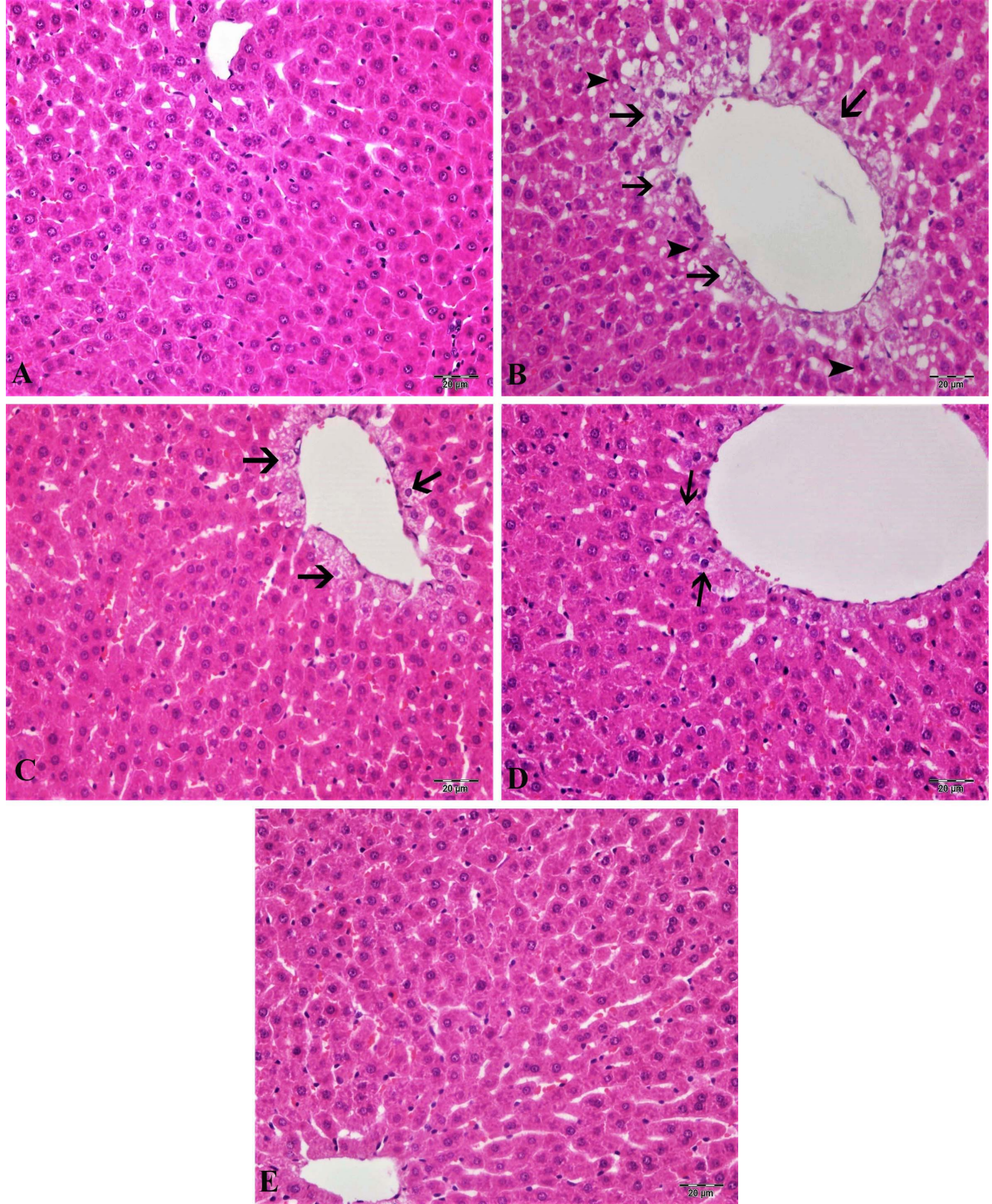
Aynı sütundaki farklı harfleri taşıyan ortalamalar arası fark istatistik olarak önemlidir. ^{a,c}: $P<0.05$, ^{a,b,b,c}: $P<0.001$.

Histopatolojik Bulgular

Kontrol ve Naringin 100 grupları: Karaciğer dokuları incelendiğinde normal histolojik yapıda olduğu tespit edildi (Şekil 1-A, E). CYP Grubu: Bu grupta bulunan ratların karaciğer dokuları incelendiğinde, özellikle periasiner bölgede hepatositlerde şiddetli hidropik dejenerasyon ve koagülasyon nekrozu, sinüzoidlerde dilatasyon ve hiperemi görüldü (Şekil 1-B). Portal bölgede ise hafif mononükleer hücre infiltrasyonu ve damarlarda dilatasyon ve hiperemi tespit edildi.

Naringin 50+CYP Grubu: Bu gruptaki ratların karaciğer dokuları incelendiğinde, periasiner bölgede hepatositlerde orta düzeyde hidropik dejenerasyon ve çok az sayıda nekrotik hepatosite rastlandı (Şekil 1-C).

Naringin 100+CYP Grubu: Bu gruptaki ratların karaciğer dokuları incelendiğinde, periasiner bölgede az sayıda hepatositte hidropik dejenerasyon görüldü. Fakat nekrotik hepatositlere hiç ratlanmadı. Damarlarda hafif hiperemi tespit edildi (Şekil 1-D).



Şekil 1. Karaciğer dokusu, A-E, Kontrol ve Naringin 100 Grupları, normal histolojik görünümü; B, CYP Grup, Periasinar bölgede şiddetli hidropik dejenerasyon (oklar) ve koagulasyon nekrozu (ok başları), sünüzoidlerde dilatasyon ve hiperemi; C, Naringin 50+CYP Grup, orta düzeyde hidropik dejenerasyon (oklar); D, Naringin 100+CYP Grup, çok az sayıda hepatositte hidropik dejenerasyon (oklar), H&E, Bar: 20µm.

Figure 1. Liver tissue, A-E, Control and Naringin 100 groups, normal histological appearance; B, CYP group, severe hydropic degeneration in the Periportal region (arrows) and coagulation necrosis (arrowheads), dilatation and hyperemia in sinusoids; C, Naringin 50+CYP group, middle level hydropic degeneration (arrows); D, Naringin 100+CYP group, hydropic degeneration at very little number in hepatocytes (arrows), H&E, Bar: 20µm.

TARTIŞMA ve SONUÇ

Kanser tedavisinde kemoterapinin uygulanmasının temel amacı, sağlıklı hücrelerin korunmasını sağlayarak kanserli hücrelerin oluşturduğu tümörlerin büyümesini yavaşlatmak ve hatta yok etmektir. Kanser tedavisinde CYP yaygın olarak kullanılan antikanser ajanlardan birisidir. Vücudumuzda pek çok organda fonksiyon bozukluğuna yol açan kanser, karaciğerin fonksiyonları ve karaciğer enzimleri üzerine de önemli etkiler yapmaktadır. CYP uygulanan ratlarda Naringin'in karaciğer üzerine etkilerinin araştırıldığı çalışmalara yeterince rastlanılmamaktadır (16-18).

CYP'nin kusma, bulantı, deride lezyonlar, ağız yaraları, sistit, adet siklusunun olmaması gibi yan etkileri bulunmaktadır. Ayrıca CYP'nin gonadal toksisiteye (16), anemi ve nötropeniye, yüksek dozlarda ölümcül kardiyomyopati ile birlikte kardiyak dekompenzasyon gibi akut kardiyotoksisiteye (17), kök hücre naklinden sonra kullanımının kardiyak ve vasküler toksisiteye neden olduğu belirtilmiştir (19). Nefrotoksisite, CYP'nin en sık karşılaşılan yan etkilerinden birisidir (20). CYP'nin karaciğer dokularında malondialdehit (MDA) seviyelerini artırarak ve antioksidan savunmayı azaltarak oksidatif strese neden olduğu belirlenmiştir (21). Antikanser ilaçların olası yan etkilerini ve oluşabilecek oksidatif stresi azaltmak için bazı antioksidatif ajanlar kullanılmaktadır. Çeşitli çalışmalarda CYP ile indüklenen hasar üzerine bazı antioksidanların etkileri rapor edilmiştir (22-24). Çelebi ve ark. (22) idrar kesesi üzerine CYP'nin etkilerini araştırmışlardır. Şengül ve ark. (23) ise CYP ile akciğer toksisitesi oluşturmuş ve Quercetin'in protektif etkilerini incelemişlerdir. Benzer bir çalışmada ise Gelen ve ark. (24) CYP ile oluşturulan kardiyotoksisite üzerine Quercetin'in koruyucu etkilerine bakmışlardır.

Ratlarda ki AST, ALT ve ALP düzeyleri ve karaciğer hasarları üzerine bazı araştırmalar yapılmıştır (25-28). Bu araştırmacıardan Agrawal ve Gupta (25), ısı ve ACTH stresinin karaciğer hasarı üzerine farklı çalışmalarda etkisini, yine benzer

şekilde Gencer ve Çınar (28) ACTH kullanılarak oluşturulan stresin karaciğer enzimleri üzerine etkilerine bakmışlardır. Diğer araştırmacılar ise alkolün karaciğer hasarına etkisine ve AST, ALT ve ALP üzerine etkilerini araştırmışlardır (29-34).

Agrawal ve Gupta (26) ısı stresine maruz bırakılan ratlarda huzursuzluk, kafes içerisinde aşırı koşma hareketleri, sık sık idrar yapma, salya akıtma, uyuşukluk, hipoaktivite ve depresyon olgularını gözlemlemişlerdir. Araştırmamızda CYP uygulanan gruplardaki ratlarda da benzer davranış hareketleri gözlemlendi. Yine aynı araştırmacılar ısı stresinin organizmaya zarar verdiğini ve stresin süresi arttıkça hasarın da arttığını belirtmektedirler (27).

Gencer ve ark. (28) ACTH ile oluşturulan stresin ratlarda karaciğer enzim değerlerini önemli ölçüde yükselttiğini ifade etmişlerdir. Ratlarda yapılan bir başka çalışmada ise Zaidi ve ark. (35) streste A, E ve C vitamininin etkilerini araştırmışlar ve karaciğer üzerindeki etkilerini incelemişlerdir. Karaciğer enzimlerinden AST'de artış olduğunu saptamışlardır.

Alkolün karaciğer enzimleri üzerine etkilerinin araştırıldığı çalışmalarda; Nishimura ve Teschke (31), Teschke ve ark. (32) ve Aşcıoğlu (29) serum AST ve ALT aktivitesindeki artışı, Glinsukon ve ark. (33) serum ALT aktivitesinde artışı, serum AST aktivitesinde azalmayı bildirmişlerdir. Ayrıca Ishii ve ark. (34) serum ALT aktivitesinde bir değişikliğin olmadığını belirtmiştir. Araştırmacıların farklı bildirimlerine karşın, artık günümüzde AST ve ALT'nin kandaki seviyesi karaciğer hücre harabiyetinin göstergelerinden birisi olarak kabul görmektedir (30). AST/ALT oranının 1'den büyük olması alkolik karaciğer hastalığının ve sirozun iyi bir göstergesidir. Alkol verilen hayvanlarda, aminotransferazların tek tek artışından daha fazla, AST/ALT oranındaki artış dikkat çekicidir. Öztabak ve Mengi (36) Viscum album aglutininin doz aşımı uygulamalarının serum AST, ALT, GGT, ALP ve CK aktivitelerinde yükselmeye neden olduğunu bildirmişlerdir.

Bu çalışmada ise AST, ALT ve ALP değerleri Kontrol grubunda 58±11, 32±8, 38±6; CYP grubunda 237±42, 168±44, 74±11; Naringin50+CYP grubunda

223±33, 158±42, 62±9; Naringin 100+CYP grubunda 117±25, 07±24, 48± 8; Naringin 100 grubunda ise 54±9, 31±7, 36±6 olarak bulundu. Kontrol grubundan elde edilen değerlere göre CYP verilen gruplardaki AST, ALT ve ALP değerlerinin tamamında artış söz konusudur. CYP'nin etkisiyle histopatolojik olarak oluşan nekrotik dejeneratif hasar literatürü (37) destekler niteliktedir. Bazı araştırmacılar (38-43), CYP'nin karaciğer enzimleri ve bilirubin seviyelerini arttırdığını da ifade etmektedirler. Bu bildirimler bizim bulgularımızla uygunluk göstermektedir. Naringin 50+CYP ve Naringin 100+CYP verilen iki gruptaki değerlerden bazıları yalnızca CYP verilen değerlere göre istatistiki bağlamda anlamlı olmak üzere azalmıştır. Naringin'in farklı dozlarının, CYP'nin etkisiyle karaciğerde oluşan hasarı azaltması literatürle (44) paralellik göstermektedir. Naringin 100 grubundan elde edilen veriler Kontrol grubu değerleri ile birbirine çok yakın ve istatistiki bağlamda da anlamsızdır. Verilerimiz literatürle paralellik göstermektedir (28,29).

Sonuç olarak, ratlarda CYP ile indüklenen hepatotoksistede protektif amaçlı Naringin uygulamasının karaciğer enzim düzeyleri ve karaciğer histopatolojisi üzerine koruyucu etkili olduğu belirlendi.

KAYNAKLAR

- Ernest E., Cassileth B., 1998. The prevalence of complementary. *Alternative medicine in cancer*. *Cancer*, 83, 777-782.
- Akay H., Akay T., Secilmis S., Kocak Z., Donderici O., 2006. Hepatotoxicity after low-dose cyclophosphamide. *South Med J*, 99, 1399-1401.
- DeSouza L., Shen Y., Bognar AL., 2000. Disruption of cytoplasmic and mitochondrial folylpolyglutamate synthetase activity in *Saccharomyces cerevisiae*. *Arch Biochem Biophys*, 376, 299-312.
- Meirow D., Assad G., Dor J., Rabinovici J., 2004. The GnRH antagonist cetrorelix reduces cyclophosphamide-induced ovarian follicular destruction in mice. *Hum Reprod*, 19, 1294-1299.
- Thatcher RW., Walker RA., Gerson I., Geisler FH., 1989. EEG discriminant analyses of mild head trauma. *EEG Clin Neurophysiol*, 73, 94-106.
- Muratori L., Ferrari R., Muratori P., Granito A., Bianchi FB., 2005. Acute icteric hepatitis induced by a short course of low-dose cyclophosphamide in a patient with lupus nephritis. *Dig Dis Sci*, 50, 2364-2365.
- Webb H., Jaureguiberry G., Dufek S., Tullus K., Bockenbauer D., 2016. Cyclophosphamide and rituximab in frequently relapsing/steroid-dependent nephrotic syndrome. *Pediatr Nephrol*, 31, 589-594.
- Doğan Z., Kocahan S., Erdemli E., Kose E., Yılmaz I., Ekincioglu Z., Ekinci N., Turkoz Y., 2015. Effect of chemotherapy exposure prior to pregnancy on fetal brain tissue and the potential protective role of quercetin. *Cytotechnology*, 67, 1031-1038.
- Nafees S., Rashid S., Ali N., Hasan SK., Sultana S., 2015. Rutin ameliorates cyclophosphamide induced oxidative stress and inflammation in Wistar rats: role of NFκB/MAPK pathway. *Chem Biol Interact*, 231, 98-107.
- Bacanli M., Başaran AA., Başaran N., 2015. The antioxidant and antigenotoxic properties of citrus phenolics limonene and naringin. *Food Chem Toxicol*, 81, 160-170.
- Galati EM., Monforte MT., d'Aquino A., Miceli N., Di Mauro D., Sanogo R., 1998. Effects of naringin on experimental ulcer in rats. *Phytomedicine*, 5, 361-366.
- Xie Y., Yang W., Tang F., Chen X., Ren L., 2015. Antibacterial activities of flavonoids: structure-activity relationship and mechanism. *Curr Med Chem*, 22, 132-149.
- Liu L., Zuo Z., Lu S., Liu A., Liu X., 2017. Naringin attenuates diabetic retinopathy by inhibiting inflammation, oxidative stress and NF-KB activation in vivo and in vitro. *IJBMS*, 20, 813.
- Ueng YF., Chang YL., Oda Y., Park SS., Liao JF., Lin MF., Chen CF., 1999. In vitro and in vivo effects of naringin on cytochrome P450-dependent monooxygenase in mouse liver. *Life Sci*, 65, 2591-

- 2602.
15. Yıldırım S., Karasu A., Gençcelep M., Çakmak G., 2017. Bir oğlakta konjenital kolo-veziko-üretal fistül, atrezia koli, rektal agenezis ve atrezia ani olgusu. *Ankara Üniv Vet Fak Derg*, 64, 145-148.
16. Korkmaz A., Topal T., Oter S., 2007. Pathophysiological aspects of cyclophosphamide and ifosfamide induced hemorrhagic cystitis; implication of reactive oxygen and nitrogen species as well as PARP activation. *Cell Biol Toxicol*, 23, 303-312.
17. Delarmelina JM., Dutra JC., Batitucci Mdo C., 2014. Antimutagenic activity of ipriflavone against the DNA-damage induced by cyclophosphamide in mice. *Food Chem Toxicol*, 65, 140-146.
18. Anderson D., Bishop JB., Garner RC., Ostrosky-Wegman P., Selby PB., 1995. Cyclophosphamide: review of its mutagenicity for an assessment of potential germ cell risks. *Mutat Res*, 330, 115-181.
19. Yeh ET., Tong AT., Lenihan DJ., Yusuf SW., Swafford J., Champion C., Ewer MS., 2004. Cardiovascular complications of cancer therapy: diagnosis, pathogenesis, and management. *Circulation*, 109, 3122-3131.
20. Skinner R., Sharkey IM., Pearson AD., Craft AW., 1993. Ifosfamide, mesna, and nephrotoxicity in children. *J Clin Oncol*, 11, 173-190.
21. Patra K., Bose S., Sarkar S., Rakshit J., Jana S., Mukherjee A., Roy A., Mandal DP., Bhattacharjee S., 2012. Amelioration of cyclophosphamide induced myelosuppression and oxidative stress by cinnamic acid. *Chem Biol Interact*, 195, 231-239.
22. Celebi F., Gelen V., Cınar A., Sengül E., 2014. The effect of rutin on overactive contractility of bladder smooth muscle in the model of cyclophosphamide-induced cystitis in rats. *The FASEB Journal*, 28, 690-15.
23. Sengul E., Gelen V., Gedikli S., Ozkanlar S., Gur C., Celebi F., Cınar A., 2017. The protective effect of quercetin on cyclophosphamide-induced lung toxicity in rats. *Biomed Pharmacother*, 92, 303-307.
24. Gelen V., Sengul E., Gedikli S., Celebi F., Cınar A., Kara A., Ozkanlar S., Gur C., 2016. The effects of quercetin on cyclophosphamide-induced Cardiotoxicity in Rats. *Acta Physiol*, 218, 14-15.
25. Agrawal S., Gupta D., 2013. Assessment of liver damage in male albino rats after repetitive heat stress of moderate level. *Natl J Physiol Pharm Pharmacol*, 3, 147-152.
26. Agrawal S., Gupta D., 2013. Behavioural changes in albino rats due to repetitive heat stress of moderate level. *Int J Med Sci Public Health*, 2, 650-653.
27. Agrawal S., Gupta D., 2014. A study of regenerative ability of liver after repetitive heat stress induced liver injury. *Int J Med Sci Public Health*, 3, 19-23.
28. Gencer G., Cınar A., Comba B., 2015. Stresin ratlarda bazı karaciğer enzimleri (AST, ALT, ALP) üzerine etkilerinin araştırılması. *Atatürk Üniversitesi Vet Bil Derg*, 10, 21-26.
29. Aşıcıoğlu YT., 2005. Sıçanlardaki kronik alkolik karaciğer hasarına likopenin etkisi. *Uzmanlık Tezi, TC Sağlık Bakanlığı Şişli Etfal Eğitim Hastanesi, Biyokimya ve Klinik Biyokimya Bölümü, Türkiye.*
30. Samir P., Desai MD., Isa-Pratt S., 2004. Clinician's guide to laboratory medicine. *Lexi-Comp Inc*, 66, 612-613.
31. Nishimura M., Teschke R., 1982. Effect of chronic alcohol consumption on the activities of liver plasma membrane enzymes. *Biochem Pharmacol*, 31, 377-381.
32. Teschke R., Neufeind M., Nishimura M., Strohmeyer G., 1983. Hepatic gammaglutamyltransferase activity in alcoholic fatty liver: comparison with other liver enzymes in man and rats. *Gut*, 24, 625-630.
33. Glinsukon T., Taycharpipranai S., Toskulkao C., 1997. Alphatoxin 1 hepatotoxicity in rats treated with ethanol. *Experientia*, 34, 869-870.
34. Ishii H., Watanabe Y., Okuno F., Takagi T., Munakata Y., Miura S., Shigeta Y., Tsuchiya M.,

1998. Alcohol-induced enhancement of intestinal gamma-glutamyl transpeptidase activity in rats and humans: a possible role in increased serum gamma-glutamyl transpeptidase activity in alcoholics, *Alcohol Clin Exp Res*, 12, 111-115.
35. Zaidi SMKR., Al-Qirim TM., Banu N., 2005. Effects of antioxidant vitamins on glutathione depletion and lipid peroxidation induced by restraint stress in the rat liver. *Drugs RD*, 6, 157-165.
36. Öztapak K., Mengi A., 2004. Lektin verilen normal ve tümörlü farelerde serum, karaciğer ve böbrek AST, ALT, GGT, ALP, CK aktiviteleri. *Uludag Univ J Fac Vet Med*, 23, 93-97.
37. Sakr SA., Shalaby SY., Beder RH., 2017. Ameliorative effect of fennel oil on cyclophosphamide induced hepatotoxicity in Albino Rats. *Br J Pharm Res*, 17, 1-12.
38. King PD., Perry MC., 2001. Hepatotoxicity of chemotherapy. *Oncologist*, 6, 162-176.
39. Aubrey DA., 1970. Massive hepatic necrosis after cyclophosphamide. *Br Med J*, 3, 588.
40. Walters D., Robinson RG., Dick-Smith JB., Corrigan AB., Webb J., 1972. Poor response in two cases of juvenile rheumatoid arthritis to treatment with cyclophosphamide. *Med J Aust*, 2, 1070.
41. Bacon AM., Rosenberg SA., 1982. Cyclophosphamide hepatotoxicity in a patient with systemic lupus erythematosus. *Ann Intern Med*, 97, 62-63.
42. Goldberg JW., Lidsky MD., 1985. Cyclophosphamide associated hepatotoxicity. *South Med J*, 78, 222-223.
43. Oyagbemi AA., Omobowale OT., Asenuga ER., Akinleye AS., Ogunsanwo RO., Saba AB., 2016. Cyclophosphamide-induced hepatotoxicity in Wistar Rats: The modulatory role of gallic acid as a hepatoprotective and chemopreventive phytochemical. *Int J Prev Med*, 7, 51-64.
44. Pari L., Amudha K., 2011. Hepatoprotective role of naringin on nickel-induced toxicity in male Wistar rats. *Eur J Pharmacol*, 650, 364-370.