

ARTER TAMİRİNDE N-BUTİL-2-SİYANOAKRİLAT (HİSTOAKRİL) KULLANIMI

The Using of N-butyl-2-cyanoacrylate (Histoacryl) at Artery Mending

Volkan GÜNEYLİ¹, Hayati ÖZTÜRK², Seyran KILINÇ², Özhan PAZARCI², Zekeriya ÖZTEMUR², Seyfi Gündüz TEZEREN², Okay BULUT²

ÖZET

Amaç: Siyanoakrilat birçok cerrahi alanda başarıyla kullanılmakta olup, son yıllarda mikrovasküler anastomoz amacıyla kullanılmaya başlanmıştır. Çalışmamızın amacı geleneksel sütür tekniği ile kendi geliştirdiğimiz siyanoakrilat ile güçlendirilmiş sütür tekniğini karşılaştırmaktır.

Gereç ve Yöntemler: Çalışmaya toplam 16 Yeni Zelanda türü tavşan alındı. 8 Tavşan kontrol grubuna, 8 tavşan ise çalışma grubuna dâhil edildi. Sol femoral arterleri hazırlanarak, tam kat kesildi. Kontrol grubunda 90° acı ile dört sutur konularak geleneksel anastomoz uygulandı. Deney grubunda ise ön yüze tek sütür konulup, arka yüzde proksimal parça distalin içine geçirilip, siyanoakrilat damlatılarak anastomoz uygulandı. Klinik değerlendirme ve istatistik analiz yapılarak, operasyon süresi, kanama süresi ve geçiş incelendi.

Sonuçlar: Anastomoz iyileşmesi, 21. günde tavşanların sakrifiye edilerek alınan biyopsilerin ışık mikroskopisi altında histolojik olarak incelenmesi ile değerlendirildi. İki grup arasında lümen çapları açısından anlamlı fark vardı. Deney grubunda operasyon ve kanama süreleri anlamlı olarak kısa bulundu. Daha fazla endotel kaybı ve inflamasyon görülmesine rağmen akım engellemiyordu.

Çıkarım: Uyguladığımız yöntem basit, az sütürle, kısa zamanda gerçekleştirilen, geçiş oranını azaltmayan, bir teknik olarak değerlendirilmiştir.

Anahtar Sözcükler: *Siyanoakrilat; Mikrovasküler anastomoz; Arter tamiri*

ABSTRACT

Objective: Cyanoacrylate has been successfully used in many surgical fields and it has been also used for microvascular anastomosis in recent years. The purpose of this study is to compare the traditional suture technique with the enhanced cyanoacrylate suture technique that we have developed.

Material and Methods: 16 New Zeland rabbits has researched included in this study. Control group includes 8 rabbits and study group includes 8 rabbits. Left femoral arteries were prepared and cut into full layers. Traditional anastomosis was performed by placing four sutures with 90 ° angle in the control group. But the testing group, the anastomosis is applied by putting one suture to the front part, by putting a proximal item in distal at back part and by putting cyanoacrylate in it. Clinical evaluation and statistical analysis were researched, the operation and duration of bleeding with vessel passage were investigated.

Results: On day 21, anastomosis healing was histologically examined under light microscopy of the sacrificed rabbits and the results were evaluated. There was a significant difference between the two groups in terms of luminal diameters. Operation and bleeding time is found short at testing group. although there was more endothelial loss and inflammation in the experimental group, blood flow was not prevented.

Conclusion: it can be evaluated easy methods what we used, it can be evaluated as a technique that is performed in a short time and does not decrease the blood transit ratio. We think that, there is need to new studies and pratic applications about these subjects.

Keywords: *Cyanoacrylate; Microvascular anastomosis; Artery mending.*

¹Kayseri Eğitim Araştırma Hastanesi
Ortopedi ve Travmatoloji Kliniği,
Kayseri

²Cumhuriyet Üniversitesi Tıp Fakültesi
Ortopedi ve Travmatoloji AD.
Sivas

Volkan GÜNEYLİ, Uzm. Dr.
Hayati ÖZTÜRK, Prof. Dr.
Seyran KILINÇ, Dr. Öğr. Üyesi
Özhan PAZARCI, Dr. Öğr. Üyesi
Zekeriya ÖZTEMUR, Doç. Dr.
Seyfi Gündüz TEZEREN, Prof. Dr.
Okay BULUT, Prof. Dr.

İletişim:

Dr. Öğr. Üyesi Seyran KILINÇ
Cumhuriyet Üniversitesi Tıp Fakültesi
Ortopedi ve Travmatoloji AD. Sivas
Tel: 0346 219 10 10
e-mail:
seyrankilinc@hotmail.com

Geliş tarihi/Received: 13.04.2018

Kabul tarihi/Accepted: 04.10.2018

DOI: 10.16919/bozoktip.415072

Bozok Tıp Derg 2018;8(4):41-50
Bozok Med J 2018;8(4):41-50

Giriş

Mikrocerrahi günümüz tıbbında onarım cerrahisi uygulamalarının önemli bir unsurunu oluşturmaktadır. Onkolojik cerrahideki gelişmeler ve rekonstrüksiyon seçeneklerinin artmasına bağlı olarak daha geniş rezeksiyonlar yapılabilmektedir. Bu gelişmelerin doğal sonucu olarak serbest doku aktarımları, replantasyon, periferik damar ve sinir onarımları gibi mikrocerrahi uygulamalarına daha sık ihtiyaç duyulmaktadır. Tüm bu uygulamaların başarıyı doğrudan etkileyen basamağı mikrovasküler anastomoz aşamasıdır.

Geleneksel yöntem ile gerçekleştirilen uç uca anastomozların başarı oranı çeşitli klinik serilerde %90 ile 95 arasında gösterilmiştir. Bu teknik günümüzde pek çok yazar tarafından altın standart olarak kabul edilmektedir(1-4).

Geleneksel yöntem zaman alan bir tekniktir. Anastomoz süresi çeşitli yayınlarda 20 ile 45 dakika arasında bildirilmektedir(5-6). Serbest doku aktarımı ve replantasyon operasyonlarında iskemi süresinin kısa tutulması hedeflenir. Özellikle çok sayıda anastomoz yapılması gereken operasyonlarda geleneksel yöntemin kullanılması iskemi süresinin aşılmasına neden olur(7-9).

Geleneksel yöntemde lümen içerisinde çok sayıda sütür bırakılır. Bırakılan bu sütürler kan akımında değişiklikler yaratarak trombüs oluşumuna neden olur. Sütürlerin seyrek yerleştirilmesi anastomoz sonrasında kanamalara, sık yerleştirilmesi ise media tabakasında nekrozlara neden olur. Geleneksel yöntemde sütürasyon mekanik olarak lümende daralmalara yol açmaktadır. Bu daralma oranı geleneksel anastomoz için, üçüncü haftada %18 olarak belirtilmiştir(10).

Geleneksel anastomoz kolay öğrenilebilir bir yöntem olarak kabul edilmemektedir. Tekniğin öğrenilmesi ve yüksek geçiş oranlarıyla klinikte uygulanabilecek yeterliliğe ulaşılması zaman alır. Deneyimsiz ellerde uygulandığında damar üzerinde aşırı travma oluşturulması, arka duvardan sütür geçilmesi gibi hatalar sıkça yapılır ve erken dönem trombüs oluşumu ile anastomoz kaybına neden olur. Tekniğin ters pozisyonlarda, ulaşılması zor bölgelerde uygulanması deneyim sahibi cerrahların dahi zorlanmasına ve hata yapmasına neden olmaktadır (11).

Bu düşüncelerden yola çıkılarak geleneksel yönetime ait dezavantajların giderilebileceği, siyanoakrilat (SA) kullanarak, daha hızlı ve pratik anastomoz sağlayacağını düşündüğümüz yeni bir yöntem tarif etmek amacıyla bu deneysel çalışma yapıldı.

GEREÇ VE YÖNTEM

Bu çalışma Üniversitemiz Tıp Fakültesi Deney Hayvanları Laboratuvarlarında , Hayvan Deneyleri Yerel Etik Kurulu 07.01.2010 tarih ve 50-3 sayılı kararı ile onay alınarak yapıldı.

Kullanılan Hayvanlar ve Gereçler

Çalışmada 1800-2600 gr ağırlığında erişkin ve her birinde 8 adet Yeni Zelanda tipi erkek tavşan olan rasgele iki grup oluşturularak sol femoral arter üzerinde, yeni uç-uca anastomoz modelinde çalışıldı. Tavşanlar 12 saat süreyle ışık gören, 12 saat süreyle karanlık olan, tavşanlar için özel hazırlanmış ortamda, sabit oda sıcaklığında (21 °C), tavşan yemi ve suya istedikleri zaman ulaşabildikleri kafesler içinde tek tek yerleştirilerek barındırıldılar.

Deneysel Hayvanlarının Gruplandırılması

İlk grup kontrol, ikinci grup çalışma grubu olarak belirlendi. Her iki grupta sol femoral arter inguinal ligamentin 1 cm distalinden kesilerek, kontrol grubunda geleneksel uç uca anastomoz, deney grubunda ise bizim tasarladığımız yeni bir model olan tek sütür ve SA kullanımı ile anastomoz planlandı.

Deneysel Kullanılan Siyanoakrilat Yapıştırıcı

Doku yapıştırıcısı olarak N-Butyl-2- Cyanoacrylate içeren ve her biri 0,5 ml'lik 5 tüpten oluşan Histoacryl® kullanıldı. Histoacryl® Almanya'da Braun firması tarafından kullanıma sürülmüştür. Her tüp butil-2-siyanoakrilatın yanında fizyolojik olarak dokuya zararsız, absorbe edilebilen mavi boya (%1 hidroksi-4 Antraksion) içermektedir.

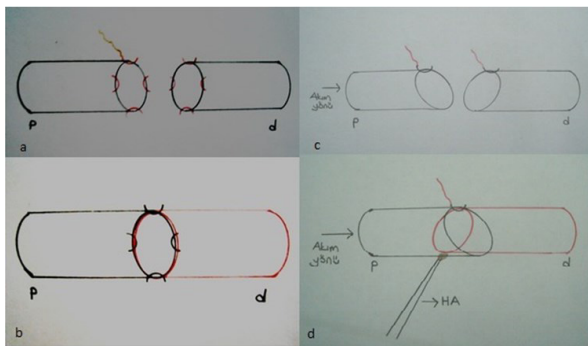
Anastomoz Tekniği

Genel anestezi kas içi Xylazin HCL (20 mg/kg) ve ketamin HCL enjeksiyonu (50 mg/kg) uygulanması ile gerçekleştirildi. İnguinal bölge traş edildikten sonra, pavidon-iyotlu steril gazlı bez ile bölge temizlendi ve girişim steril bir ortamda uygulandı. Diseksiyonlar ve

anastomozlar 4,5 büyütme cerrahi gözlük kullanılarak gerçekleştirildi.

Inguinal ligamentin hemen altından medial insizyon uygulandı. Cilt altı dokular geçildikten sonra adduktör kaslar mediale ekarte edilerek damar sinir paketine ulaşıldı. Femoral ven ve femoral sinir diseke edilerek femoral artere ulaşıldı. Damar aproksimatörü yerleştirildi. Femoral arter, inguinal ligamentin 1 cm altından kesildi, aproksimatör vasıtasıyla uçlar yaklaştırıldı. Alan laktatlı ringer solusyonu ile yıkanarak pıhtılar temizlendi. Lümeneye uzanan adventisya fazlalıkları kesilerek uzaklaştırıldı. Dilatatör penset yardımıyla damar uçlarına dilatasyon uygulandı. Lümen içerisine 24 numara kanül ile girilerek laktatlı ringer solusyonu ile yıkama yapıldı.

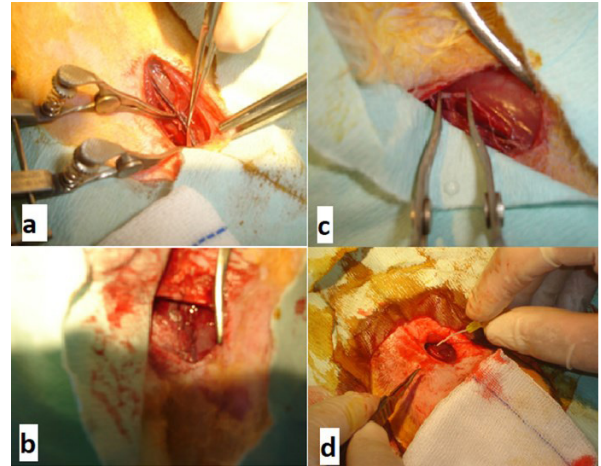
Kontrol Grubu: . Dikiş işlemi 75 mikron iğneli 8/0 naylon suture (Ethicon, Sommerville, NJ) ile yapıldı. 0 ve 180 derecelere tespit sutureleri konuldu. Bu iki suture arasında eşit aralıklarla iki adet daha suture konularak, toplam dört suture ile anastomoz tamamlandı (Şekil1a-b). Ekartörler gevşetildikten sonra yaklaştırıcı damar klempini açıldı. Nemli tampon ile hafif baskı uygulandı. (Resim 2.)



Şekil1: a) Kontrol grubu arter kesisi b) Kontrol grubu tamiri sonrası c) Çalışma grubu arter kesisi d) Çalışma grubu tamiri sonrası

Çalışma Grubu: Uzak uçlara 75 mikron iğneli 8/0 naylon suture (Ethicon, Sommerville, NJ) ile 1 adet suture geçildi (Şekil 1c.), (Resim1c). Yakın uçlardan proksimal parça distalin içine geçirilerek üzerine SA damlatıldı. (Şekil 1d.), (Resim 1d.) 30 saniye donma süresi beklendikten

sonra damar klempini açıldı. Distale geçiş olduğu makroskopik olarak görüldü. Distalde nabızın elle kontrol edildi. Geçiş olduğu belirlendi.



Resim1: a) Kontrol grubu arter kesisi b) Suture ile tamiri sonrası c) Çalışma grubu arter kesisi d) Çalışma grubu SA ile yapıştırma yapılırken

Klinik Yöntem

Anastomoz süresi, kanama süresi, erken ve geç dönem geçiş klinik olarak değerlendirildi.

Makroskopik Yöntem

21. günde tavşanlar 200 mg/kg pentotal sodyum intraperitoneal olarak yapıp sakrefiye edildikten sonra arter ve çevre dokulardaki inflamasyon ve yapışıklıklar makroskopik olarak değerlendirildi.

Histolojik Yöntem

Deneklerden çıkarılan dokulardan anastomoz hattını içerecek şekilde, 2 cm' lik segmentler alındı. Örnekler, %10'luk tamponlanmış nötral formaldehit de 48 saat süre ile fikse edildi. Artan etilalkol serilerinde dehidre edilen dokular, ksilol ile şeffaflandırma ve 3 kez sıvı parafin içinde bekletildikten sonra parafinde bloklandı. Bu bloklardan rotary mikrotomla alınan 4-6 µm'lik kesitlere, Hematoksilen-Eozin (H+E) ve Mallory Azan boyaları yapılarak, Olympus BX 51TF mikroskopta (Olympus Corporation, Tokyo, Japan) görüntüldü.

BULGULAR

1.Klinik Değerlendirme

Anastomoz Süresi

Anastomoz süresi, femoral arterin kesilmesinden, anastomoz sonrası klempin açılmasına kadar olan süre olarak kaydedildi.

Kanama Süresi

Kontrol grubunda klempin açılmasını takiben nemli bir gazlı bez ile arter üzerine dolumu engellemeyecek şekilde hafif bir baskı uygulandı. Bu baskı her 15 saniyede bir kaldırılarak kanama kontrol edildi. Çalışma grubunda tüm deneklerde kanamanın daha kısa sürede durduğu tespit edildi.

Erken Dönem Geçiş

2 ve 5. dakikalarda iki mikropensetle sağma testi ile geçiş kontrol edildi. Her iki grupta da distal geçişin normal olduğu gözlemlendi.

Geç Dönem Geçiş

Her iki grupta 21. günde, iki mikropensetle sağma testi ile geçirgenlik kontrol edildi. Kontrol ve çalışma grubunda distale geçiş yönünden sıkıntı görülmedi.

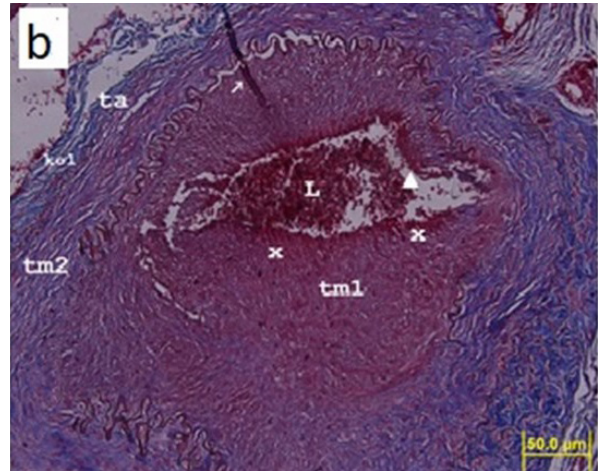
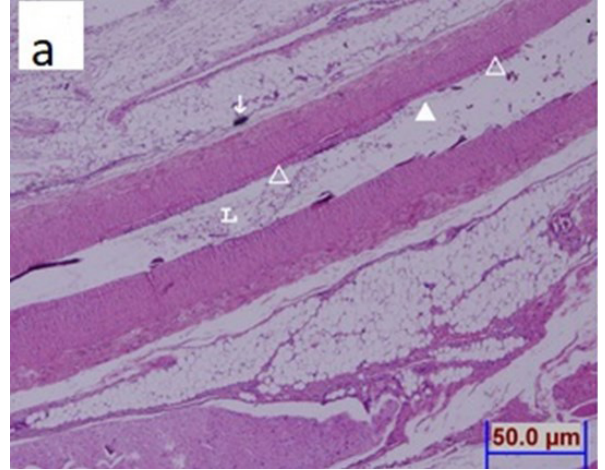
Makroskopik Değerlendirme

21. günde denekler femoral arterleri çıkarılmak üzere açıldığında, makroskopik olarak çalışma grubunda kontrol grubuna göre çevre yumuşak dokularda daha fazla yapışıklık ve inflamasyon olduğu görüldü .

Mikroskopik Değerlendirme

Kontrol grubu

Femoral arter lümeni açık ve belirgin bir inflamasyon bölgesi gözlenmezken, sütün alanında tunica intima tabakasının endotelinde bazı hücreli kayıp ile subendotelyal bağ dokunun anastomoz bölgesinde (donör damar ile) henüz dokunun tam olarak onarılamadığı, bu alanın hücreden yoksun, ekstrasellüler matriks ile doldurulduğu gözlemlendi. Tunica media ve adventisya tabakaları ise normal yapıda gözlemlendi (Resim2).

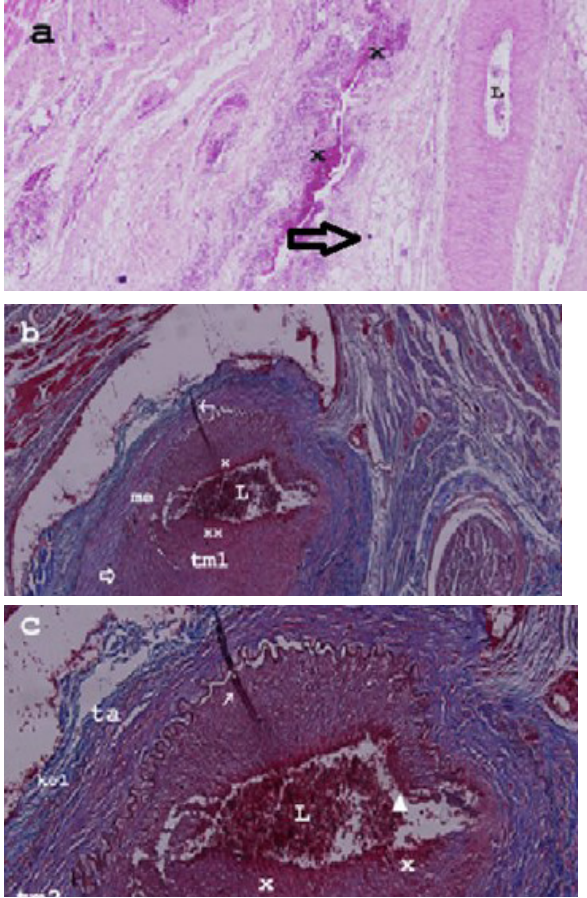


Resim 2: a)Kontrol grubu (H+E) b)Kontrol grubu (Mallory Azan). Lümen (L) açık olarak izlenirken sütün (ok) bölgesindeki endotel kaybı (dolu ok başı) ve tunica intima bağ dokusunda ekstrasellüler matriks (boş ok başı) izlenmektedir

Çalışma Grubu

Çalışma grubunda, sütün alanı ve yapıştırıcı alanlarına komşu bölümlerde, femoral arter lümeni açık, endotel ve diğer tabakalar normal yapıda izlenirken (Resim 3a.), sütün ve yapıştırıcı noktasından geçen kesitlerde, iki duvarlı damar yapısı izlendi (Resim 3 b,c). Bu alanda, donör damarın tunica adventisyası izlenemezken, musculus elastica externa tabakasında belirgin kayıp alanları, tunica media tabakasında ise kollajen lifleri gösteren mavi boyanmada azalma gözlemlendi. Ayrıca, donör damarın lümeni açık gözükse de, endotel kaybı ve subendotelyal alandan tunica media tabakasına

ayılan bir inflamasyon bölgesi izlendi. Buna ilave olarak, yapıştırıcı kullanılan alanlara komşu çevre bağ dokusunda da sınırlı inflamasyon bölgesi gözlemlendi. (Resim 3b).



Resim3: a) Çalışma grubu (H+E), b)Çalışma grubu (Mallory Azan), c)Çalışma grubu (Mallory Azan). Çalışma grubunda sütür (ok) ve yapıştırma alanından uzak bölgede damar yapısı normal izlenirken (a), sütür ve yapıştırıcı alanlarından geçen kesitlerde (b,c), lümen (L) açık, buna karşın çift duvarlı damar yapısı, endotel kaybı (dolu ok başı), inflamasyon alanları (X), donör damarın tunica media tabakasında (tm1) kollajen lif (kol) kaybı ile m. elastica eksterna tabakasında (me) kayıp (açık ok) izlenmektedir. Alıcı damar tunica media tabakası (tm2), tunica adventisya (ta).

İstatiksel Değerlendirme

Çalışmamızın verileri SPSS (Statistical Package for Social Sciences), (ver: 14.0) programına yüklenerek, verilerin değerlendirilmesinde Mann-Whitney U testi kullanılmıştır. Verilerimiz tablomuzda aritmetik ortalama \pm standart sapma şeklinde belirtilip yanılma düzeyi 0,05 olarak alınmıştır.

α : 0,05, β :10,20, 1- β :0,20 olarak alındığında her iki gruba 8'er denek alınmasına karar verilmiştir. Testin gücü $p=0,87968$ bulunmuştur.

Gruplara ait anastomoz süresi değerleri karşılaştırıldığında gruplar arası farklılık önemlidir. ($p<0,05$), Kontrol grubunda anastomoz süresi ortalama $16,77\pm0,84$ dakika, çalışma grubunda ise $11,57\pm0,66$ dakika bulunmuştur. (Tablo 1)

Gruplar	Lümen çapları (μ m) $X\pm S$	Anastomoz Süresi (dk) $X\pm S$
Kontrol	$23,37\pm1,40$	$16,77\pm0,84$
Çalışma	$19,62\pm1,18$	$11,57\pm0,66$
	$P=0,001$ $p<0,05$	$P=0,001$ $p<0,05$

Tablo1: Lümen çapları (sütür hattında) ve Anastomoz süreleri ortalaması

Kontrol grubu ve çalışma grubunun her ikisinde de lümen açık olarak izlenmesine rağmen mikroskopik olarak sütür hattında lümen çapları ölçüldüğünde; (Tablo 1) kontrol grubunda ortalama $23,37\pm1,40$ μ m, çalışma grubunda ise $19,62\pm1,18$ μ m bulundu. Buna göre istatistiksel olarak iki grup arasında lümen çapları bakımından anlamlı fark olduğu anlaşıldı ($p=0,001$).

Çalışmamızda SA ile oluşan reaksiyon makroskopik olarak kolaylıkla görülmüştür. Bu reaksiyon esnasında doku yıkımı lehine bulgu olmamıştır. Yapıştırıcının, 3. haftada denekler sakrefiye edildikten sonra yapılan histolojisinde konvansiyonel suture göre damar duvarında daha fazla endotel kaybı, çevre dokularda daha fazla inflamasyon yaptığı gözlemlendi. Sütür hattındaki lümen genişlikleri incelendiğinde kontrol grubunun anlamlı derecede geniş olduğu görüldü. Ancak her iki grupta da distale geçiş izlendi. Anastomoz

süresi bakımından ise çalışma grubunda anlamlı derecede kısalık mevcuttu. Arter tamiri zamanla yarışarak yapılan bir müdahale olduğu için bu yönden oldukça avantajlı olduğunu düşünüyoruz.

Operasyon esnasında sahada yan dallardan olan minimal kanama ve ortamda kalan yıkama mayilerinin yarattığı neme rağmen, tüm deneklerde SA'in, otuz saniye içinde anastomoz hattından sızıntıya izin vermeyecek şekilde stabil hale geldiği, tampon yapmaya gerek kalmadığı, ancak kontrol grubunda sızıntı olduğu için tampon yapmak zorunda olduğu görüldü.

TARTIŞMA

Geleneksel uç uca anastomoz tekniği halen günümüzde popülerliğini korusa da pek çok dezavantaja sahiptir. Damarın anastomozu esnasında yapılan kaba manipulasyonlar, arka duvardan geçme, damar duvarını tam katlı olarak tutma, yetersiz eversiyon gibi hatalar erken trombüs gelişimi ve anastomoz kaybına yol açar. En iyi ellerde yapılsa bile geleneksel uç uca anastomoz sonrası lümen çapının %15 daraldığı gösterilmiştir(12). Yine bu anastomozlarda yaygın endotel kayıpları, sütürler arası mesafede media nekrozları kaçınılmazdır, lümeninde kalan sütürlerin yaratacağı yabancı cisim reaksiyonları ve intimal hiperplaziler çok şiddetli olabilir(13).

Geleneksel yöntemin bu dezavantajlara sahip olması çalışmacıları alternatif yöntemler aramaya yöneltmiştir. Alternatif bir anastomoz tekniği geliştirilirken; tekniğin hızlı uygulanabilir olması, erken ve geç dönem geçiş oranlarının yüksek olması, basit ve kolay öğrenilebilir olması, kullanılan malzemenin anastomoz iyileşmesini olumsuz yönde etkilememesi, olumsuz pozisyon ve koşullarda uygulanabilir olması, kolay ulaşılabilen ekipmanlarla yapılabilmesi ve ucuz olması hedeflenmelidir.

Bugüne kadar geliştirilmiş olan alternatif anastomoz yöntemleri; alternatif sütür teknikleri (devamlı sütür, balık ağzı sütür), anastomoz gereçleri kullanılan teknikler (damar klipleri gibi), lazer ve doku yapıştırıcıları kullanılan teknikler olarak özetlenebilir.

Geleneksel tekniğe alternatif olarak geliştirilen ilk sütür teknikleri devamlı sütür teknikleridir. Bu yöntemlerle düğümleme, ipi kesme, iğneyi yeniden

yakalama aşamaları es geçilerek zaman kazanılması hedeflenir(14). Ayrıca sütür aralarında boşluklar bırakılmadığı için anastomoz sonrası kanama süresi daha kısadır. Devamlı sütür tekniklerinin en büyük dezavantajı 'kese ağzı' etkisi nedeniyle lümen boşluğunun daralmasıdır. Ayrıca bu yöntemde de lümen içerisinde kalıcı sütür bırakılır ve bu durum yabancı cisim reaksiyonlarına yol açar(15). Schlechter ve Guyuron' un çalışmasında tavşan femoral arterinde devamlı sütür ile yapılan anastomozlarda akımda %45 oranında azalma tespit edilmişler ve özellikle 2mm çapın altındaki damarlarda bu yöntemi önermemektedirler(16). Yöntemimizde yalnızca bir tespit sütürü kullanılmakta ve klasik yöntemle göre çok daha hızlı uygulanabilmektedir. Devamlı sütürün oluşturduğu kese ağzı efekti bizim tekniğimizde oluşmamaktadır. Deney modelimizde kullandığımız tavşan femoral arter çapları yaklaşık 2 mm çapındaydı. Tekniğimizin klinikte parmak replantasyonu gibi küçük çapta damarların anastomozunun gerçekleştirildiği operasyonlarda da kullanılabilceğini düşünmekteyiz. Arka duvardan sütür atılarak anastomozla başlanan çeşitli yöntemler tarif edilmiştir. Bu yöntemlerin ortak avantajı görüş açıklığının daha iyi olması nedeniyle arka duvardan geçme riskinin olmaması, arka duvarı çevirme zorunluluğu olmaması, yaklaşımcı klembin kullanma zorunluluğunun olmaması ve bu işlemin yaratacağı travmanın önlenmesidir. Ayrıca bu teknikler yaklaşımcı klempin kullanılmayacağı, dar lojlarda rahat anastomoz olanağı sağlarlar(17-18) Ulusal ve ark. deneysel çalışmalarında saat 12, 4 ve 8 hizasına koydukları üç geçici askı sütürü ile pedikül disseksiyonunu ve anastomozu tamamlamışlardır(19). Bu tekniklerin getirdiği başlıca avantaj olan görüş açıklığının sürekli sağlanması bizim tekniğimizde önem taşımamaktadır. Ön yüze konulan tek tespit sütürü ile arka yüze yalnızca SA damlatılarak anastomoz tamamlanabilmektedir.

Teleskopik anastomoz yöntemini Nakayama modifiye ederek 15 serbest flep olgusunda %100 başarıyla kullanmıştır. Bu yöntem ile lümeninde kalan sütür sayısı ikiye indirilir ve kan akımı doğrudan distal segmentin içerisinde devam eder. Anastomoz süresi geleneksel yöntemle kıyasla kısa, oluşan yabancı cisim reaksiyonu azdır. Özellikle distal ucun proksimalden geniş olduğu

çap uyumsuzluklarında çok kullanışlı bir yöntemdir. Fakat çapların eşit olduğu, distal çapın proksimalden dar olduğu durumlarda geç dönemde daralmaya neden olduğu gösterilmiştir(20). Yöntemimiz çap uyumsuzluğunun proksimal uç lehine olduğu çap uyumsuzluklarında ve eşit çaplarda da rahatça kullanılabilir, bu yönüyle teleskopik anastomozlara üstünlük taşıdığı görüşündeyiz.

Damar klipleri hızlı ve yüksek geçirgenlik oranlarıyla kullanılabilen ürünlendir. Klip damar duvarını tam katlı olarak delmediği için endotelial hasar oluşturmaz. Titanyuma karşı gelişen reaksiyon kısıtlıdır ve damar iyileşme potansiyeli iyidir(21). Bu sistemin dezavantajları pahalı oluşu, çap uyumsuzluğu gösteren ve aterosklerotik damarlarda kullanışsız olmasıdır. Tekniğimiz bu yöntemden ucuz olup basit suture yöntemine göre pahalıdır. Ancak çoklu anastomoz gereken vakalarda ekonomik olacağı görüşündeyiz. Ayrıca bizim yöntemimizin sınırlı çap uyumsuzlukları ve aterosklerotik damarlarda da kullanılabilceği kanısındayız.

Jain ve Gorich, 1979 yılında neodimiyum-YAG lazeri ilk defa mikrocerrahi anastomoz amacıyla kullanmışlardır(22). Lazer doku yapıştırıcı etkisiyle suture sayısını azaltarak daha hızlı anastomoz olanağı tanırken, suture karşı gelişen yabancı cisim reaksiyonunu azaltır. Lazer su geçirmez bir anastomoz sağlayarak, kan kaybını önler ve trombus oluşum riskini azaltır(23). Lazerin etkisiyle damar duvarındaki omnipotent düz kas hücrelerinin sentez fazına geçerek, kollajen gibi ekstraselüler matris proteinlerini açığa çıkardıkları, bunların da yapışmayı sağladıkları düşünülmektedir(24-25). Lazer mikrocerrahi anastomozlarda genellikle tespit sutureleri ile kombine edilerek kullanılır. Bunun nedeni lazerin yapıştırıcı etkisinin kan basıncı ve gerim kuvvetlerine karşı yetersiz kalmasıdır(26). Suture kullanmadan özellikle diode lazer ile başarılı anastomoz çalışmaları bildirilmiştir. Bu noktada lazerin uygulanması sırasında damar uçlarının karşılıklı olarak sirküler şekilde birbirlerine yaklaştırılması, arka ve ön duvar arasındaki yapışmaların önlenmesi bir sorun teşkil etmektedir. Bu sorunu çözebilecek bir sistem henüz geliştirilmemiştir ve bu amaçla geçici sutureler, çözünebilir stentler kullanılmıştır(27). Bu yöntemler damar üzerinde fazladan manipülasyona dolayısıyla

travmaya ve zaman harcanmasına neden olur. Lazer ile anastomoz tekniklerinin bir başka tartışılabilir yönü de lazerin damar üzerindeki termal etkisinin kontrolüdür. Anastomoz esnasında oluşan termal etki ölçülemez ve değerlendirme genellikle subjektiftir. Nakamura ve ark. 66 °C üzerindeki ısının damar mediasında geri dönüşümsüz fibrinoid nekroza yol açtığını bildirmişlerdir(28). Media tabakasındaki oluşan geri dönüşümsüz hasar intimal hiperplazi, lümen daralma ve anevrizmalara neden olur. Aşırı termal etki anastomoz hattının tamamen destrüksiyonuna neden olabilir. Lazerin etkisini belli bir alana yoğunlaştırmak ve yaygın termal hasarı önlemek için indosiyanın yeşili, flurosein isotiosiyanat gibi boyalar kullanılmıştır(29). Maitz ve ark. ise bu amaçla lazer ile aktive olan solid protein lehim kullanmışlardır(24). Lazer ekipmanının edinilmesinin, kullanımının aşırı maliyetli olması ve kullanımının deneyim gerektirmesi diğer dezavantajlarıdır. Tekniğimiz lazer ile kıyaslandığında çok daha basit ekipmanla gerçekleştirilebilir. Öğrenilmesi daha kolaydır. Ayrıca lazerin yaratacağı termal hasar düşünüldüğünde çok daha güvenli olduğu düşünülmektedir.

Fibrin yapıştırıcı mikrovasküler anastomozda ilk olarak 1977 yılında Matras ve ark. tarafından kullanılmıştır. Fibrin yapıştırıcı pıhtılaşma mekanizmasının son basamağını taklit eden tamamen doğal bir üründür. Ayrı çözeltilerde bulunan fibrinojen ve trombin, faktör XIII eşliğinde karıştırılır ve oluşan fibrinden istenen yapıştırıcı etki sağlanır. Fibrin yapıştırıcılar adhesiv etkilerini hızlı bir şekilde ve eksojen olmayan bir reaksiyonla gösterirler. Bu yönleriyle sentetik yapıştırıcılara karşı üstünlük taşırlar. Islak ortamlarda istenilen düzeyde etkilerini gösterirler. Uygulanmalarından üç hafta sonra hafif bir kronik iltihabi yanıt bırakarak tamamen elimine olurlar. Dokuya karşı herhangi bir toksik etkileri yoktur ve yabancı cisim reaksiyonu oluşturmazlar(30). Sterilize edilebilirler, karsinojen etkileri yoktur ve iyileşmeyi olumsuz yönde etkilemezler. Fibrin yapıştırıcılar daha az suturele, hızlı ve su geçirmez bir anastomoz yapılmasına olanak sağlarlar. Fibrin yapıştırıcıların yüksek kan basıncı değerlerine karşı direncinin yetersiz olduğu bildirilmiştir(31). Tek başına kullanıldığında fibrin yapıştırıcılarla geç dönem anevrizma gelişim riski yüksektir. Bu nedenle fibrin yapıştırıcı genellikle

tespit sütürleri ile veya teleskopik anastomoz ile kombine edilerek kullanılır. Bizim yöntemimizde de ek tespit sütürü kullanılmıştır. Ancak fibrin yapıştırıcıya göre bizim tekniğimizin daha güçlü bir damar tamiri sağladığını düşünmekteyiz.

Ulusoy ve ark. Rat femoral arterlerinde yaptıkları çalışmalarında 2-octylcyanoacrylate ile konvansiyonel sütür tekniğini karşılaştırmış, 21. günde iki grup arasında anlamlı bir geçiş farkı bulamamıştır(32). Bizim yöntemimizde lümen genişliği bakımından fark olsa da iki grupta da distale geçiş izlenmiştir. Histoloji kesitlerinde endotel kaybı ve inflamasyon kontrol grubuna göre daha fazla görülmüştür.

Ang ve ark.'nın rat femoral arterleri üzerinde yaptıkları çalışmada 2-octylcyanoacrylate ve 120° açı ile konulan 3 sütür ile 8 adet sütür ile yapılan tekniği karşılaştırmış; Anastomoz süresinde anlamlı fark bulmuşlardır. 7. günde yapılan geçiş değerlendirmesinde anlamlı fark olmayıp, histolojik olarak daha az inflamatuvar reaksiyon ve yabancı cisim reaksiyonu görmüşlerdir(33). Bizim yöntemimizde de süre çalışma grubunda anlamlı olarak kısa bulunmuştur.

Lemaire ve ark.'nın yaptıkları çalışmada, patolojik incelemede 6. haftada çalışma grubunda adventisya tabakasında az inflamasyon, endotel bütünlüğü devam etmekle birlikte bazı alanlarda koagulatif nekroz izlenmiştir. Buna karşın kontrol grubunda minimal inflamasyon ve fibrointimal proliferasyon ile normal endotel bütünlüğü izlenmiştir(34). Bizim çalışmamızda çalışma grubunda inflamasyon daha fazla gözlenmiştir. Ancak distale geçiş bakımından herhangi bir fark görülmemiştir.

Ong ve ark. yaptıkları çalışmada, 2-octylcyanoacrylate ile konvansiyonel sütür tekniğini karşılaştırmış, 6 ay sonunda çalışma grubunda tensil gücü bakımından anlamlı fark bulunmuştur. Histolojik incelemede 2-octylcyanoacrylate tarafından damar duvarında toksik etki oluşturulmadığı, kontrol grubu ile karşılaştırıldığında damar çevresi yabancı cisim reaksiyonunun ise anlamlı olmadığı görülmüştür(35). Bizim çalışmamızda da toksik etkiye benzer bir bulguya rastlanmamıştır. Ancak çalışma grubunda

damar çevresindeki inflamasyonun daha fazla olduğu, bunun da muhtemelen yapıştırıcıya bağlı olduğu düşünülmüştür. Geç dönem çalışmalarının yapılması bu çalışmayı daha da güçlendirecektir.

Hall ve ark. yaptıkları çalışmalarında, histolojik olarak incelemede damar duvarında endotelizasyon, lümeninde geniş açıklık görülmüş, yapıştırıcı ile ilgili hiçbir materyal görülmemiştir(36). Takenaka ve ark. yaptıkları çalışmada, 12 ay sonunda, çalışma grubunda anastomoz hattında intraluminal yüzeyde komplet iyileşme görülmüş, SA'ın adventisya tabakasında halen olduğu, ancak inflamatuvar hücre infiltrasyonunun ise oldukça azalmış olduğunu görmüşlerdir(37). Bizim çalışmamız bu çalışma kadar uzun süreli olmasa da anastomoz hattında yapıştırıcıya ait kalıntılara rastlanmıştır. Ancak trombüs gözlenmemiştir.

SA türevi yapıştırıcıların kullanımı maliyeti artırabilir. Fakat bu durum çoklu anastomoz yapılacak operasyonlarda tersine döner. SA yapıştırıcınının 0.05 ml' si ile bir anastomoz gerçekleştirilebilmektedir. Özellikle çok sayıda sütür harcanan serbest doku aktarımları ve replantasyon gibi operasyonlarda SA yapıştırıcı birçok anastomoz için yeterli olur ve sütür kullanımını azaltır. Bu durumun operasyon süresi ile maliyetini azaltacağı ve klasik yöntemle alternatif olabileceği düşüncesindeyiz.

SONUÇ VE ÖNERİLER

SA ve tek sütür ile yapılan arter tamiri yöntemi, sadece sütür ile yapılan tamire göre anastomoz süresi bakımından avantajlıdır. Her ne kadar damar duvarında daha fazla endotel kaybı ve inflamasyon yapmış olsa da, lümenin 3. hafta sonunda her iki grupta da açık olarak izlenmesi yöntemin kullanılabilirliğini güçlendirmiştir. Ancak bu anastomoz yönteminin insanlarda uygulanabilirliğinden önce geç dönem başka çalışmalara ihtiyaç vardır.

Yöntemimiz, temel mikrocerrahi eğitimi almış bir cerrah için öğrenilmesi kolay ve basit bir yöntemdir. Mikrocerrahide kullanılan temel ekipmanlarla gerçekleştirilebilir, ayrıca SA yapıştırıcı ülkemiz de dahil olmak üzere pek çok ülkede pazarlanan, kolay ulaşılabilen bir üründür.

Yöntem, cerrahın dikiş atmasını güçleştiren durumlarda bile rahatça uygulanabilen konforlu bir yöntemdir. Ön duvara tek sütün konulup arka duvara sütün atılmadan proksimal parça distalin içine geçirildiği için arka duvardan sütün geçme sorununu ve damar uçlarına uygulanan travmayı azaltır.

Bu yöntemin özellikle çok sayıda anastomoz gerçekleştirilen operasyonlarda, damar uçlarının kötü olduğu durumlarda kullanışlı olan, hızlı ve güvenilir bir yöntem olabileceğini düşünüyoruz. Bu yöntemin daha fazla sayıda deneysel ve klinik çalışmalar ile etkinlik ve güvenilirliğinin araştırılmasına ihtiyaç vardır. Ayrıca bu çalışmanın klasik yönetime alternatif arayan mikrocerrahlara bir ışık tutacağını umut etmekteyiz.

KAYNAKLAR

1. Isogai N, Fukunishi K, Kamiisui H. Use of fibrin glue to minimize bleeding of microvascular repairs in hypertensive rats. *Microsurgery* 1992;13:321-4.
2. Nakayama K, Yamamoto K, Tamiya T, Makino H, Odaka M, Ohwada M, Takahashi H. Experience with free autografts of the bowel with a new venous anastomosis apparatus. *Surgery* 1964;55:796-802.
3. Buncke H, Schulz W. Total ear reimplantation in the rabbit utilizing microminiature vascular anastomoses. *Br J. Plast. Surg* 1966;19:15-22.
4. Ragnarsson R, Bergren A, Ostrup LT. Microvenous end-to-side anastomosis: an experimental study comparing the Unilink system and sutures. *J. Reconstr. Microsurg* 1989;5:217-24.
5. Baş L, May JW, Handren J. End-to-end versus end-to-side microvascular anastomosis patency in experimental venous repairs. *J. Plast. Reconst. Surg* 1986;77:442-450.
6. Brennan MD, O'Brien BM. Patency rates in end to side anastomoses in the rabbit. *Br J. Plast. Surg* 1979;32:24-30.
7. Servant JM, Ikuta Y, Harada Y. A scanning electron microscope study of microvascular anastomosis. *Plast. Reconst. Surg* 1976;57:329-34.
8. Seidenberg B, Hurwitt ES, Carton CA. The technique of anastomosing small arteries. *Surg. Gynecol Obstet* 1958;106:743-6.
9. Bregy A, Alfieri A, Demertzis S, Mordasini P, Jetzer AK, Kuhlen D ve ark. Automated end-to-side anastomosis to middle cerebral artery: a feasibility study. *J. Neurosurg* 2008;108:567-74.
10. Streefkerk HJ, Kleinvelde S, Koedam EL, Bulder MM, Meelduk HD, Verdaasdonk RM ve ark. Long-term reendothelialization of excimer laser-assisted nonocclusive anastomoses compared with conventionally sutured anastomoses in pigs. *J. Neurosurg* 2005;103:328-36.
11. Nam DA, Roberts III TL, Acland RD. An experimental study of end-to-side microvascular anastomosis. *Surg. Gynecol Obstet* 1978;147:339-42.
12. Sugiura K, Nakatsuchi Y, Yagi R, Sugimoto Y. A new method for venous interposition grafts using fibrin glue. *Microsurgery*, 6:125-8, 1985.
13. Lidman D, Lyczakowski T, Daniel RK. The morphology and patency of arterial and venous microvascular anastomoses throughout the first post-operative year. A histological study. *Scand J Plast Reconstr Surg* 1984;18:187-92.
14. Tetik C, Unal MB, Kocaoglu B, Erol B. Use of continuous horizontal mattress suture techniques in microsurgery: an experimental study in rats. *J Hand Surg Am* 2005;30:587-95.
15. Kamiji T, Maeda M, Matsumoto K, Nishioka K. Microvascular anastomosis using polyethylene glycol 4000 and fibrin glue. *Br J Plast Surg* 1989;42:54-8.
16. Schlechter B, Guyuron B. A comparison of different suture techniques for microvascular anastomosis. *Ann Plast Surg* 1994;33:28-31.
17. Harris GD, Finseth F, Buncke HJ. Posterior-wall-first microvascular anastomotic technique. *Br J Plast Surg* 1981;34:47-9.
18. Yamamoto Y, Sugihara T, Sasaki S, Furukawa H, Furukawa H, Okushiba S ve ark. Microsurgical reconstruction of the hepatic and superior mesenteric arteries using a back wall technique. *J Reconstr Microsurg* 1999;15:321-5.
19. Ulusal AE, Ulusal BG, Hung LM, Wei FC. Temporary assisting suspension suture technique for successful microvascular anastomosis of extremely small and thin walled vessels for mice transplantation surgery. *Plast Reconstr Surg* 2005;116:1438-41.
20. Nakayama K, Tamiya T, Yamamoto K, Akimoto S. A simple new apparatus for small vessel anastomosis (free autograft of the sigmoid included). *Surgery* 1962;52:918-31.
21. Boeckx WD, Darius O, Van Den Hof B, Van Holder C. Scanning electron microscopic analysis of the stapled microvascular anastomosis in the rabbit. *Ann Thorac Surg* 1997;63(6 Suppl):128-34.
22. Jain KK, Gorisch W. Repair of small blood vessels with the neodymium-YAG laser: a preliminary report. *Surgery* 1979;85:684-8.
23. Gelli R, Pini R, Toncelli F, Chiarugi C, Reali UM. Vessel-wall recovery after diode laser-assisted microvascular anastomosis: clinical and histologic analysis on long-term follow-up. *J Reconstr Microsurg* 1997;13:199-205.
24. Maitz PK, Trickett RI, Dekker P, Tos P, Dawes JM, Piper JAv ark. Sutureless microvascular anastomoses by a biodegradable laser-activated solid protein solder. *Plast Reconstr Surg* 1999;104:1726-31.
25. Schober R, Ulrich F, Sander T, Durselen H, Hessel S. Laser-induced alteration of collagen substructure allows microsurgical tissue welding. *Science* 1986; 13;232(4756):1421-2.
26. Ruiz-Razura A, Lan M, Cohen BE. The laser-assisted end-to-side microvascular anastomosis. *Plast Reconstr Surg* 1989;83:511-7.
27. Bürger RA, Gerharz CD, Draws J, Engelmann UH, Hohenfellner R. Sutureless laser-welded anastomosis of the femoral artery and vein in rats using CO2 and Nd: YAG lasers. *J Reconstr Microsurg* 1993;9:213-8.
28. Nakamura T, Fukui A, Maeda M, Kugai M, Inada Y, Teramoto N ve ark. Microvascular anastomoses using an Nd-YAG laser. *J Reconstr Microsurg* 2000;16:577-84.
29. Reali UM, Gelli R, Giannotti V, Gori F, Pratesi R, Pini R. Experimental diode laser-assisted microvascular anastomosis. *J Reconstr Microsurg* 1993;9:203-10.
30. Padubidri AN, Browne E, Kononov A. Fibrin glue-assisted end-to-side anastomosis of rat femoral vessels: comparison with

conventional suture method. *Ann Plast Surg* 1996;37:41–7.

31. Sagi A, Yu HL, Ferder M, Gordon MJ, Strauch B. "No suture" microanastomosis using Vicryl rings and fibrin adhesive system: an unsuccessful attempt. *Plast Reconstr Surg* 1987;79:776–7.
32. Ulusoy MG, Kankaya Y, Uysal A, Sungur N, Koçer U, Kankaya D ve ark. 'Lid technique': cyanoacrylate-assisted anastomosis of small-sized vessels. *J Plast. Reconst. Aesthetic Surg* 2009;62:1205–9.
33. Ang ES, Tan KC, Tan LH, Ng RT, Song IC. 2-octylcyanoacrylate-assisted microvascular anastomosis: comparison with a conventional suture technique in rat femoral arteries. *J Reconstr Microsurg* 2001;17:193–201.
34. Lemaire D, Mongeau J, Dorion D. Microvascular anastomosis using histoacryl glue and an intravascular soluble stent. *J Otolaryngol* 2000; 29:199–205.
35. Ong YS, Yap K, Ang ES, Tan KC, Ng RT, Song IC. 2-octylcyanoacrylate-assisted microvascular anastomosis in a rat model: long-term biomechanical properties and histological changes. *Microsurg* 2004;24:304–8.
36. Hall WW, Wrye SW, Banducci DR, Ehrlich P. Microvascular anastomosis using 2-octyl cyanoacrylate in the rat femoral artery. *Ann Plast Surg* 2000;44:508–11.
37. Takenaka H, Esato K, Ohara M, Zempo N. Sutureless anastomosis of blood vessels using cyanoacrylate adhesives. *Surg Today* 1992;22:46–54.