

Os Trigonum Sendromu: Muhtemel Risk Faktörlerine Odaklanan İki Olgu Sunumu

Os Trigonum Syndrome: Two Case Reports Focusing On Possible Risk Factors

Senem Şaş¹, Hatice Rana Erdem¹, Figen Tuncay¹, Turgut Tursem Tokmak²

ÖZET

Os trigonum talusun posteriorunda yer alan bir aksesuar kemiktir. Bu kemik, talusun posteriorunda 7-13 yaşlarında ossifikasyon merkezi olarak oluşur ve bir yıl içinde talusla birleşmesi beklenir. Fakat bu birleşme toplumun % 7'sinde gerçekleşmeyerek Os trigonum sendromuna sebep olur. Os trigonum sendromu, Os trigonumun talus ile kalkaneus arasında sıkışması ile arka ayak ağrısına neden olan klinik bozukluklardan biridir. Bu sendrom balerin veya futbolcularda daha sıklıkla görülür. Ayak bileğinin plantar fleksiyonda tekrarlayan zorlanması veya travma sonucu semptomlar görülür. Os trigonum'lu kişiler genellikle asemptomatiktirler. Ayak arkasında sıkışmaya yol açan risk faktörlerinin (aşırı kullanım, mesleki gibi) eklenmesi ile semptomatik hale gelirler. Yazıda topuklu ayakkabı giyme (ayak arkasında sıkışma) ve mesleki aşırı kullanım (çiftçilik) gibi Os trigonum'lu kişileri semptomatik hale getiren (Os trigonum sendromu) iki örnek bulunmaktadır.

Bu yazıda polikliniğimize başvuran os trigonum sendromu tanısı alan ve arka ayak ağrısı olan 18 ve 65 yaşında iki olgu, güncel literatür eşliğinde sunulmaktadır.

Anahtar kelimeler: Aşık kemiği, ayak bileği eklemi, os trigonum, ayak ağrısı

GİRİŞ

Os trigonum sendromu, arka ayak ağrısının nadir nedenlerinden biridir. Bu sendrom posterior impingement sendromu olarak da bilinmektedir [1]. Os trigonum talusun posteriorunda 7 -13 yaşlarında ossifikasyon merkezi olarak oluşur. Os trigonum aksesuar bir kemik olup genellikle 1 yıl içinde talus

ABSTRACT

An accessory bone, Os trigonum is placed at the posterior of talus. Os trigonum occurs as ossification center between 7-13 years at the posterior of talus and combines with talus within a year. However, this combination does not occur in 7 % of population that results in Os trigonum syndrome. Os trigonum syndrome is a clinic disorders that can cause posterior foot pain. This bone causes back foot pain as a result of compression between talus and calcaneus. These symptoms are seen as a result of repetitive strain or traumas that are frequently seen in ballerinas and soccer players with the force of ankle to plantar flexion. People with Os trigonum are generally stated to be asymptomatic, however due to additional risk factors that cause posterior foot pain such as overuse or occupational one can call this syndrome to be symptomatic. In this study two different cases with symptomatic Os trigonum are reported one due to wearing of high heel shoes and other due to occupational overuse (farming).

In this report we present two cases of an 18 years and a 65 years old who have back foot pain and diagnosed with os trigonum syndrome with the review of current literature.

Key words: Talus, ankle joint, os trigonum, foot pain

ile birleşir. Toplumun %7'sinde talus ile birleşme olmaz ve bu yapının semptom vermesi os trigonum sendromu olarak tanımlanır [1,2].

Ayak bileğinin plantar fleksiyonda tekrarlayan zorlanmalarının sonucu os trigonumun talus ve kalkaneus arasında sıkışması veya travma sonucu os trigonumun zedelenmesi veya kırılması semptom-

¹ Ahi Evran Üniversitesi Eğitim ve Araştırma Hastanesi, Fiziksel Tıp ve Rehabilitasyon Kliniği, Kırşehir, Türkiye

² Ahi Evran Üniversitesi Eğitim ve Araştırma Hastanesi, Radyoloji Kliniği Kırşehir, Türkiye

Yazışma Adresi /Correspondence: Senem Şaş,

Ahi Evran Üniversitesi Eğitim ve Araştırma Hastanesi, Kervansaray, 2019 Cad. No.1 Kırşehir, Türkiye

Email: senemas@gmail.com

ların oluşmasına neden olur [1,2]. Balerinlerde ve futbolcularda ayak bileği plantar fleksiyonda zorlandığından daha sık görülmektedir [2].

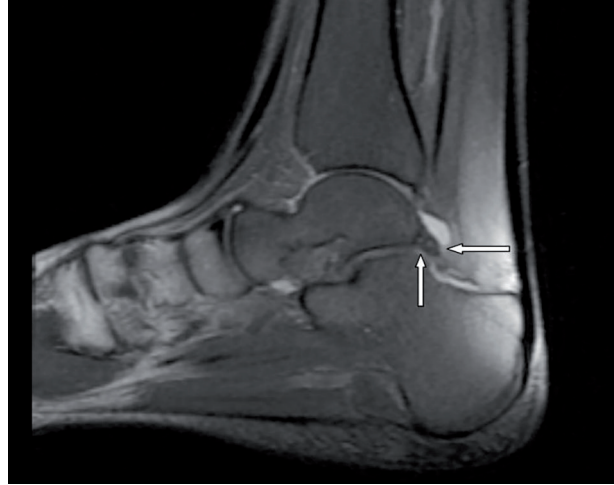
Bu sendromun tanısı klinik ve radyolojik olarak konulmaktadır. Ayak bilek lateral grafisinde os trigonum saptanırken, manyetik rezonans görüntüleme (MRG) os trigonumda kemik iliği ödemi ve yumuşak dokuda tenosinovitle uyumlu sinyal değişiklikleri gözlenmektedir. Kemik sintigrafisinde ise tutulan bölgede aktivite artışı gözlenmektedir [3].

Os trigonum sendromu ender görülen klinik bir durumdur. Os trigonum sendromlu iki olgu, risk faktörlerine odaklanarak güncel literatür eşliğinde sunulmaktadır.

OLGU 1

18 yaşında üniversite öğrencisi kadın hasta, sağ ayak bileğinde uzun süreli topuklu ayakkabı giyme sonrası başlayan, iki haftadır süren ağrı ile polikliniğimize başvurdu. Hastanın ağrısı özellikle ayağın arka bölümünde yürümekle artıyordu. Sabah tutukluğu, ısı artışı ve şişlik tariflemiyordu. Bir yıl önce ayak bileğinin burkulduğu ve konservatif tedavi ile rahatlama olduğunu belirtti. Özgeçmişinde demir eksikliği anemisi dışında özellik yoktu. Sigara ve alkol kullanımı yoktu. Fizik muayenede ayak ve ayak bileğinde şişlik gözlenmedi. Palpasyonla talus posteriorunda hassasiyet mevcuttu. Sağ ayak ve ayak bilek eklem hareketleri açık, plantar fleksiyon ağrılı idi. Başparmak hareketlerinde de ağrı ve hareket kısıtlılığı yoktu.

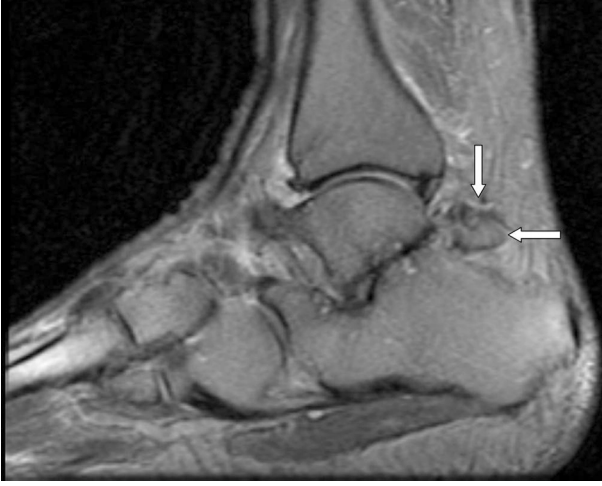Duyu ve motor defisit yoktu. Hastamızda antalgik yürüyüş bulunmaktaydı. Laboratuvar incelemesinde sedimentasyon ve C-reaktif protein düzeyi normaldi. Yapılan MRG'de os trigonum ile birlikte retrotalar düzeyde minimal sıvı ve fibulotalar düzeyde minimal sıvı tespit edildi (Resim 1). Olguya os trigonum sendromu tanısı konarak asemetazinin 120 mg/gün ve ayağın posterior bölgesine 20 dakika soğuk paket uygulanması iki hafta süreyle önerildi. Hastamıza ayak ağrısı geçene kadar ayak bilekliği kullanımı önerildi. İki hafta sonraki kontrolünde ağrısı azalan olguya ayak ve ayak bileğine eklem hareket açıklık egzersizleri ve güçlendirme egzersizleri yaptırıldı. Olgunun üç ay sonraki klinik takibinde ağrının azaldığı gözlemlendi.



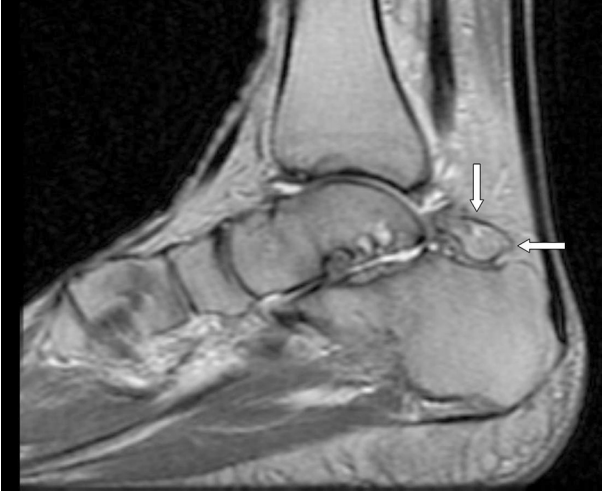Resim 1: Sağ ayak sagittal proton dansite görüntüde Os trigonum izlenmektedir.(olgu1)

OLGU 2

65 yaşında çiftçi erkek hasta bir aydır her iki ayak bileğinde ağrı ile polikliniğimize başvurdu. Hasta özellikle ayağın arka bölümünde yürümekle artan ağrı tarifliyordu. Sabah tutukluğu, ısı artışı ve şişlik şikayeti yoktu. Travma öyküsü yoktu. Nöropatik ağrı tariflemiyordu. Özgeçmişinde sorgulandığında hipertansiyon ve diyabetes mellitus bulunmaktaydı. Sigara ve alkol kullanımı yoktu. Fizik muayenede ayak ve ayak bileğinde şişlik tespit edilmedi. Palpasyonla talus posteriorunda hassasiyet vardı. Her iki ayak ve ayak bilek hareketleri açık, plantar fleksiyon ağrılı idi. Sağ başparmak hareketlerinde de ağrı ve hareket kısıtlılığı mevcuttu. Antalgik yürüyüş mevcuttu. Duyu ve motor defisit saptanmadı. Laboratuvar incelemesinde sedimentasyon ve C-reaktif protein düzeyi normal olarak bulundu. Yapılan MRG'de solda os trigonum ile birlikte talokalkaneal ekleminde sıvı ve tibiotalar düzeyde minimal sıvı tespit edilirken sağda fleksör hallucis tendonunda yırtık ve retraksiyon ile os trigonum saptandı (Resim 2 ve Resim 3). Olguya os trigonum sendromu tanısı konarak asemetazinin 120 mg/gün, ayağın arka bölgesine 20 dakika soğuk paket uygulanması üç hafta süreyle önerildi. Hastamıza her iki ayak için ağrısı geçene kadar ayak bilekliği kullanımı tavsiye edildi. Üç hafta sonra ağrısı azalan olguya ayak ve ayak bileğine eklem hareket açıklık egzersizleri ve güçlendirme egzersizleri uygulandı. Üç ay sonraki klinik takibinde ağrının azaldığı görüldü.



Resim 2: Sağ ayak sagittal proton dansite görüntüde kemik sinyal intensitesinde Os trigonum izlenmektedir. (olgu 2).



Resim 3: Sol ayak sagittal proton dansite görüntüde kemik sinyal intensitesinde Os trigonum izlenmektedir. (olgu 2).

TARTIŞMA

Os trigonum, ilk kez anatomik bir varyasyon olarak Rosenmüller tarafından 1804 yılında tanımlanmıştır [4]. Os trigonum ayağın en sık görülen aksesuar kemiğidir ve talusun posterolateralinde yerleşir [2,4,5]. Genellikle asemptomatiktir, ancak os trigonum sendromu olarak bilinen persistan posterior ayak ağrısı ile seyredebilir [1,2].

Ayağın zorlu plantar fleksiyonda yaralanması sonucu os trigonum tibiyanın posterior malleolü ile tuber kalkaneus arasında sıkışır. Bu sendromda, ayağın zorlu plantar fleksiyonu ile ağrı oluşması,

nutcracker bulgusu, tipiktir [2]. Her iki olgumuzda da zorlu plantar fleksiyon sonrası ağrı artmaktaydı.

Os trigonum ayırıcı tanısında ayak ağrısı yapan nedenler göz önünde bulundurulmalıdır. Arka ayak ağrısı ile başvuranlarda ayak bilek sprainleri, aşil tendon lezyonları ve retrokalkaneal bursit, fleksör hallusis longus tendiniti, Haglund deformitesi, Sever hastalığı ve talus kırıkları ile ayırıcı tanısı yapılmalıdır. Lateral ayak ağrısı varlığında peroneal kas straini, sural sinir tuzaklanması ve lateral malleol stres kırığı düşünülmelidir. Os trigonum sendromunda lateral ayak ağrısı beklenmez. Arka-iç ayak ağrısı varlığında ise tarsal tünel sendromu, tibialis posterior sendromu, kalkaneal kemik kırığı akla gelmelidir [5].

Os trigonum sendromu ile ilgili yayınlarda görülme sıklığı açısından kadın ve erkekte farklılık bildirilmemiştir. Bununla birlikte literatürde belirtilen vakaların çoğu sporcu olmamasına rağmen [6], bale, futbol, kriket, basketbol gibi spor dallarında bu sendroma yatkınlık olduğu yayınlanmıştır [2,3,7]. Bizim her iki hastamızda da mesleki yatkınlık bulunmamakla birlikte bir olgumuzda zorlu plantar fleksiyona yol açan uzun süreli topuklu ayakkabı giyme öyküsü mevcuttur. İkinci olgu ise çiftçilik mesleği nedeniyle zorlama öyküsü mevcuttu.

Os trigonumun tanısı klinik ve radyolojik olarak konur. Os trigonum direkt grafide talusun posterolateralinde üçgen veya oval, genellikle tek parçalı ve yaklaşık olarak 1 cm ebatında aksesuar bir kemik olarak görülmektedir [2,3].

MRG'de lateral talar çıkıntı ile os trigonum arasında sinkondroz, os trigonum etrafında serbest sıvı artışı ve talusun alt ucunda kemik iliği ödemi, görüldüğü belirtilmiştir. Ayrıca, fleksör hallusis longus tendonu ve diğer yumuşak dokularda değişiklikler görülebilmektedir [2,3]. Hastalarımızda os trigonum etrafında effüzyon bulunurken, fleksör hallusis kasında lezyon ikinci olguda vardı. Bu konuda Türkiye'de yapılmış bir çalışmada 76 hastanın 16'sında os trigonum tespit edilmiş ve bunların onikisinde sağ tarafta olduğu raporlanmıştır [8]. Bu çalışmada belirtilen olguların birincisi sağda, ikincisi de her iki taraftaydı.

Os trigonum tedavisi konservatif olarak yapılmaktadır. İlk olarak nonsteroid antiinflamatuvar ilaçlar uygulanmaktadır. Hastanın tekrarlayan plan-

tar fleksiyondan kaçınılması önerilmektedir [1,2]. İmmobilizasyon ve fizik tedavi modalitelerini uygulamalarını öneren yayınlar bulunmaktadır [2,3]. Dirençli olgularda ultrason veya floroskopi eşliğinde lokal steroid enjeksiyonu uygulanabilir [9]. Biz her iki olguda da konservatif yöntemleri kullandık. Her iki olguya da zorlu plantar fleksiyon gerektiren aktivitelerden kaçınılması, akut dönemde buz uygulaması, nonsteroid antiinflamatuvar ilaç kullanımı, ayak bilekliği kullanımı, ayağa binen yük azaltılması önerilerinde bulunduk. Olgularımıza ağrı azalınca, eklem hareket açıklık egzersizleri ve ayak ve ayak bileği eklemlerine yönelik güçlendirme egzersizleri başlandı.

Cerrahi tedavi ile ilgili olarak ortak bir yaklaşım bulunmamaktadır. Konservatif tedaviden fayda görmeyenlerde düşünülebileceği belirtilmiştir [1-3]. Açık cerrahi veya artroskopik olarak os trigonum eksize edilebilir [2]. Her iki olguya da cerrahi tedavi önerilmedi.

Sonuç olarak, os trigonum arka ayak ağrısının ender nedenlerindedir. Özellikle plantar hiperfleksiyon sonrası şiddetlenen arka ayak ağrısında os trigonum sendromu da ayırıcı tanıda düşünülmelidir. Balerin ve futbolcularda sık görülse de normal popülasyonda da os trigonum sendromu görülebilir. Os trigonum sendromu tedavisinde invaziv yöntemlerden önce konservatif yöntemlerle yaklaşılmalıdır.

Çıkar Çatışması Beyanı: Yazarlar çıkar çatışması olmadığını bildirmişlerdir.

Finansal Destek: Bu çalışma her hangi bir fon tarafından desteklenmemiştir.

Declaration of Conflicting Interests: The authors declare that they have no conflict of interest.

Financial Disclosure: No financial support was received.

KAYNAKLAR

1. Maquirriain J. Posterior ankle impingement syndrome. J Am Acad Orthop Surg 2005;13:365-71.
2. Reddy VK. Os trigonum syndrome. International Journal of Biomedical and Advance Research 2015;6:60-3.
3. Donovan A, Rosenberg ZS. MRI of ankle and lateral hind-foot impingement syndromes. AJR Am J Roentgenol 2010;195:595-604.
4. Anwar R, Anjum SN, Nicholl JE. Sesamoids of the foot. Curr Orthop 2005;19:40-8.
5. Tu P, Bytomski JR. Diagnosis of heel pain. Am Fam Physician 2011;84:909-1006.
6. Davies MB. The os trigonum syndrome. The Foot 14 2004;119-23.
7. Ribbans WJ, Ribbans HA, Cruickshank JA, et al . The management of posterior ankle impingement syndrome in sport: a review. Foot Ankle Surg. 2015 Mar;21:1-10.
8. Yakut F, Özlü MM, Taşdemir N. Os trigonum sendromu: Geriye dönük karşılaştırmalı bir çalışma. Dicle Tıp Dergisi 2012;39:89-92.
9. Peace KA, Hillier JC, Hulme A, et al. MRI features of posterior ankle impingement syndrome in ballet dancers: a review of 25 cases. Clin Radiol 2004;59:1025-33.