

BİLATERAL PLEVRA VE PERİKARD SIVISI OLAN BİR BEHÇET HASTALIĞI OLGUSU*

**Mehmet SOY, Süleyman ÖZBEK, Abdullah CANATAROĞLU,
Eren ERKEN**

▼	Giriş
▼	Olgu
▼	Tartışma
▼	Özet
▼	Kaynaklar

Background and Observation.- Behçet's syndrome is a primary vasculitis. In addition to mucocutaneous; ophthalmic and musculoskeletal symptoms, rarely pleural and pericardial fluid is reported in Behçet's patients due to thrombosis of superior vena cava. Here in we report a patient with Behçet's syndrome, who had superior vena cava syndrome that caused pericardial and pleural effusion, and due to resistance to medical therapy, unilateral pleurodesis with bleomycin solution then was performed.

Soy M, Özbek S, Canataroğlu A, Erken E. A case of Behçet's syndrome with bilaterally pleural and pericardial effusion. Cerrahpaşa J Med 1998; 29 (3): 148-150.

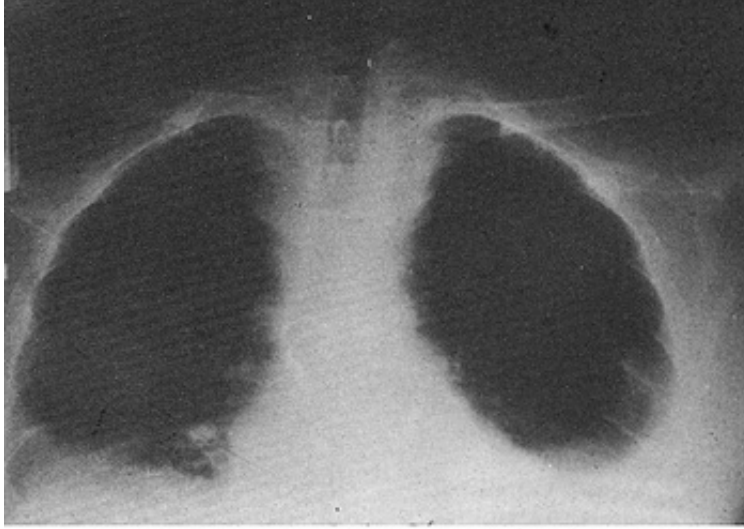GİRİŞ ▲

Behçet Sendromu (BS) etyolojisi bilinmeyen bir primer vaskülitir. Tekrarlayan oral aft, genital ülser, eritema nodozum, follikülit, göz lezyonları, pozitif paterji testi, tromboza eğilim ve artrit önemli özellikleridir.^{1,2} BS'nun birçok belirtisinden sorumlu küçük damar vaskülitine ilaveten, venöz ve arterial lezyonlar olguların %25 kadarında görülür. Tromboflebit sıklıkla alt ekstremitelerde olur ve bu olguların bir kısmında zamanla superior veya inferior vena cava da tromboz olabilmektedir. Akciğer tutulumu % 5 olguda bildirilir ve ön planda damar duvarının tüm katlarını tutan vaskülitte bağlıdır.³⁻⁶ Vena cava superior sendromu (VCSS)'unda transuda karakterinde plevra ve perikard sıvısı yanısıra nadiren şilotoraks ve şilöz perikard sıvısı oluşumu bildirilmiştir.⁷⁻¹¹ Tekrarlayan plevra sıvılarında malignansi veya şilotoraks düşünülmelidir. Genel olarak özellikle malignansi nedeni ile tekrarlayan plevra sıvısı olan olgulara plevra yapraklarının yapıştırılması (plörodesis) uygulanmakta ve bu amaçla Doksisisiklin, kemoterapötik ajanlar, talk pudrası gibi maddeler kullanılmaktadır.¹² Literatürde bir BS olgusunda da tekrarlayan pleural sıvı nedeni ile tetrasiklin kullanılarak plörodesis uygulanmış ve başarılı olunmuştur.⁹ Yine nadiren asemptomatik perikardit ile seyreden BS olguları da bildirilmiştir.¹³ Bu yazıda bilateral plevra sıvısı gelişen, Bleomisin kullanılarak tek taraflı plörodesis uygulanan bir BS olgusu sunulup konu ile bilgiler gözden geçirilmiştir.

OLGU ▲

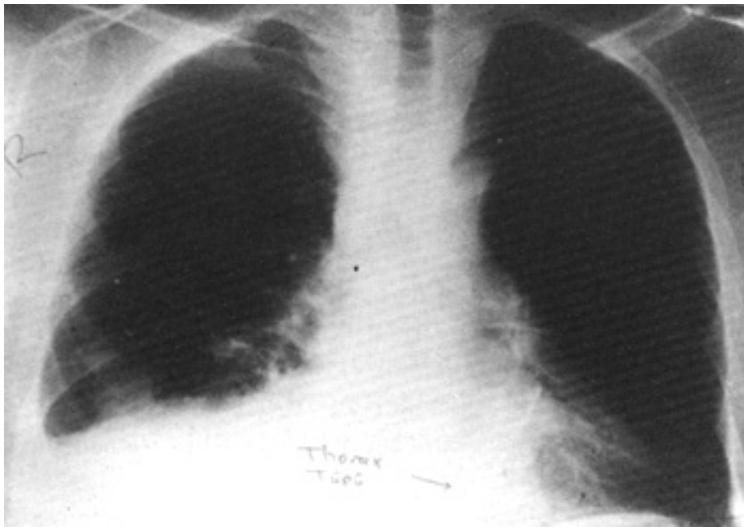
Sekiz yıldır tekrarlayan oral aftı, genital üsler, ostiofolikülitler, eritema nodozum tanımlayan, 30 yaşında erkek hasta, 5 yıl önce bilateral alt ekstremitede derin ven trombozu, VCSS, bilateral üveit ve yaygın lenfadenomegali (LAM) nedeni ile başvurdu. LAM histopatolojik incelemesi reaktif hiperplazi olarak yorumladı. Kolşisin, siklosporin A (CS-A) ve aspirin tedavisine alındı. Üç yıl sonra bilateral tam

amorozu gelişti. Sol bacakta kronik staza bağlı ülser oluşumu dışında stabil seyreden hasta, 1996 Eylülünde dispne, yaygın ödem ve ateş nedeni ile tekrar görüldü. Fizik bakıda oral aftlar, karın ve göğüs ön duvarında yaygın venöz kollateraller mevcuttu. Dinlemekle solunum seslerinde azalma, perküsyonda matite, toraks grafisinde bilateral plevral ve perikardial sıvı saptandı (Şekil 1).



Şekil 1. Bilateral plevral ve perikardial sıvı

Toraks CT'de plevra ve perikard sıvısı, vena cava inferior ve süperiorda tromsis dışında özellik yoktu. ESR 85 mm/s, Htc % 34, lökosit 9800 mm³, idrar tetkiki, serum albümin ve globin düzeyi, SGOT, SGPT, Alkali fosfataz, GGT, üre, kreatinin normal bulundu. Hastaya diüretik, nonspesifik aıtibiotik ve ara verdiği kolşisin ile aspirin 150 mg tedavisi başlandı. Plevra sıvısı incelemeleri transuda şeklinde olup biyokimyasal olarak şilöz sıvı, kültür ve serolojik olarak nonspesifik enfeksiyon ve tüberküloz, sitolojik inceleme ile malignansi ekarte edildi. Plevra ve perikard sıvısı VCSS'na bağlandı. Plevra sıvısı aralıklı torasentez ve diüretik tedavisine rağmen solda daha belirgin olarak devam etti. Tedaviye prednisolon 30 mg/ gün eklenmesine rağmen yanıt alınamayınca azatiyoprin (Imuran 100 mg / gün) eklendi. Yine sıvıda belirgin düzelme sağlanmayınca Aralık 1996'da hastaya plevra yapraklarının yapıştırılması (plörodesis) amacı ile sol tarafa toraks tüpü takıldı. Drenaj en az düzeye inince 35 Ü Bleomisin tüp içinden plevra boşluğuna verildi ve tüp çekildi. Kontrollerde solda plevra sıvısı tekrarı olmadı, sağda azalmakla beraber devam etti (Şekil 2).

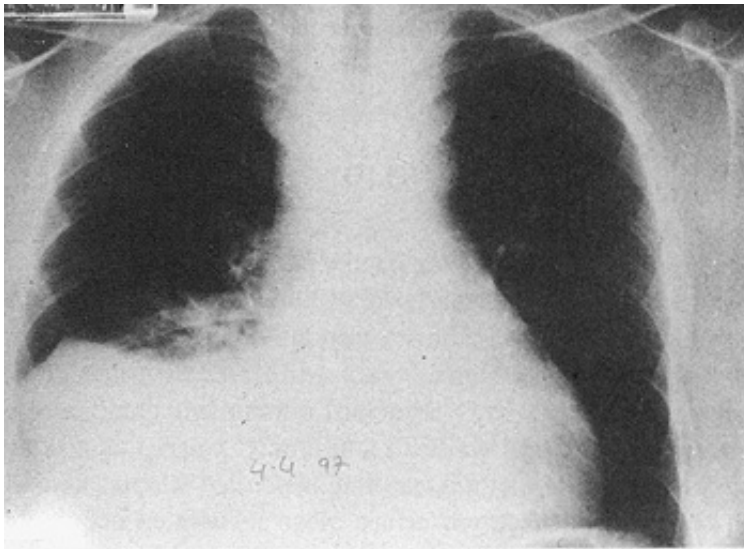


Şekil 2. Kontrolde plevral sıvının sağda azalması.

TARTIŞMA ▲

BS'da VCSS, genelde trombosis nedeni ile olmaktadır. Literatürde

VCSS ve komplikasyonları olan çok sayıda BS olgusu bildirilmiştir. Bu olguların bir kısmında diğer nedenlerin ekarte edildiği plevra ve perikard sıvısı, bir kısmında ise şilöz asitle beraber şilöz plevra ve perikard sıvısı oluşumu bildirilmiştir.⁷⁻¹¹ VCSS'da plevra ya da perikard sıvısı, Starling yasaları uyarınca, transkapiller değişimde de rol alan kuvvetler arasındaki denge nedeni ile birikir.¹⁴ Abadoğlu ve arkadaşlarının bildirdiği olguda plevra, perikard ve peritonda şilöz sıvı birikimi vardı ve hasta perikard tamponadı nedeni ile kaybedilmişti.⁷ Çöplü ve arkadaşları ise bir BS olgusunda vena cava süperior trombozisi nedeni ile gelişen şilotoraks ve şilopekirkardium olgusu bildirmişler; tedaviye dirençli plevra sıvısı için, intraplevral tetrasiklin uygulamışlar ve başarılı sonuç almışlardır.⁹ Bu olgularda subklavian vende tromboz nedeni ile duktus torosikusun ağzında tıkanma olması şilotoraksın nedenidir. Yine Kansu ve arkadaşları ise VCSS'lu 7 olgu bildirmişler ve bu olgulardan birinde bilateral, transuda karakterinde plevra sıvısı saptanmış ancak tedavi konusunda detaylı bilgi verilmemiştir.¹⁰ Takip ettiğimiz olguda da şilotoraks yoktu; transuda karakterinde sıvı saptandı. Bu olgudaki sıvı, vena cava süperior trombozu nedeni ile azigoslar ve branşial venlerde artan hidrostatik basınç, bu venlerde de tomografide gösterilemeyen trombüsler ve seröz zar inflamasyonu ile açıklanabilir. Plevra boşluğundan aralıklı drenaj, azatiyoprin 100 mg/gün, prednisolon 30 mg, colchicum 1.5 mg oral ve diüretik tedavisi almaktaydı; aspirin, özefagus 1/3 alt ucunda tespit edilen varislerden kanama nedeni ile kesildi. Immunsupressif tedaviyi bir ay kadar almasına rağmen plevra sıvısında hafif azalma oldu ancak kaybolmadı. Perikard sıvısı, ilk günlerden itibaren azaldı ve hafif düzeyde olarak devam etti. Plevra sıvının tekrarlaması nedeni ile sol tarafa toras tüpü takılarak doksikislin ile plevra yapraklarının yapıştırılması planlandı. Ancak bu ilaç temin edilemedi. Sıvı drenajı 50 ml/gün'den aşağı düzeye indiğinde tüp çekilerek onkolojide sıkça kullanılan Bleomisin uygun dozda (35 U) plevra boşluğuna verildi. Beş aylık izlemde solda sıvı birikimi tekrarlamadı, sağ tarafta devam etti (Şekil 3).



Şekil 3. Beş ay sonra plevral sıvı sağda devam ediyor.

Sonuç olarak çok sık olmasa da literatürde inatçı, enfeksiyon ve malignansinin ekarte edildiği plevra sıvısı olan BS olguları bildirilmektedir. Bu hastalardaki akciğer kapasitesini kısıtlayan, inatçı

plevra sıvısı birikimi durumunda tetrasiklinle ya da kemoterapötiklerle plevra yapraklarının yapıştırılması iyi bir yaklaşım olabilir.

ÖZET ▲

Behçet Sendromu, bir primer vaskülitir. Mukokutanöz, göz ve kas iskelet sistemine ait belirtiler dışında vena cava superior sendromu ve buna bağlı olarak nadiren plevra hatta perikard sıvısı birikimi olan olgular bildirilmiştir. Bu makalede vena cava superior sendromuna bağlı olarak gelişen bilateral plevra ve perikard sıvısı olan, plevra sıvısının tıbbi tedaviye dirençli olması nedeni ile tek taraflı intraplevral Bleomisin ile plevra yaprakları yapıştırılan bir Behçet Sendromu olgusu sunulmuştur.

KAYNAKLAR ▲

1. Behçet H. Über rezidivierende aphthosa, durch ein Virus verüsachte Geschewüre am Mund, am Auge und an den Genitalien. Dermatol Wochenschr 1937; 105: 1152-1157.
2. International study group for Behçet's Disease. Criteria for diagnosis of Behçet's disease. Lancet 1990; 335: 1078-1080.
3. Hamuryudan V, Yurdakul S, Moral F, Numan F, Tüzün H, Tüzüner N, Mat C, Tüzün Y, Özyazgan Y, Yazıcı H. Pulmonary arterial aneurysms in Behçet's syndrome: a report of 24 cases. Br J Rheumatol 1994; 33: 48-51.
4. Raz I, Okon E, Chajek Shaul T. Pulmonary manifestations in Behçet's syndrome. Chest 1989; 95: 585-589.
5. Tunacı A, Berkmen YM, Gökmen E. Thoracic involvement in Behçet's disease: pathologic, chincial, and imaging features. Am J Roentgenol 1995; 164: 51-56.
6. Tüzün H, Beşirli K, Sayın A, Vural FS, Hamuryudan V, Hızlı N, Yurdakul S, Yazıcı H. Management of aneurysms in Behçet's syndrome: an analysis of 24 patients. Surgery 1997; 121: 150-156.
7. Abadoğlu O, Osma E, Ucan ES, Cavdar C, Akkoc N, Kupelioğlu A, Akbaylar H. Behçet's disease with pulmonary involvement superior vena cava syndrome, chyloptysis and chylous ascites. Respir Med 1996; 90: 429-431.
8. Saissy JM, Atmani M, Dimou M, Drissi Kamili N, Taobane H, Ducourau JP. Thrombosis of the superior vena cava in Behçet's disease. Apropos of a case associated with chylothorax. Med Trop Mars 1985; 45: 309-312.
9. Coplu L, Emri S, Selçuk ZT, Kalyoncu F, Balkancı F, Sahin AA, Baris YI. Life threatening chylous pleural and pericardial effusion in a patient with Behçet's syndrome. Thorax 1992; 47: 64-65.
10. Kansu E, Özer FL, Akalın E Behçet's Syndrome with obstructions of vena cavae. Quart J Med 1972; 62: 151-168.
11. Chajek T, Fainaru M. Behçet's Disease with decreased fibrinolysis and superior vena caval obstruction. Brit Med J 1973; 1: 782-783.
12. Tabbarah HJ, Cascatio DA. Thoracic complications. In: Manual of Clinical Oncology, 3th Ed. Eds: Dennis A Coscatio and Barry B Lowitz. USA, Little Brown press. 1993; 488-490.
13. Vaiopoulos G, Stamatelos G, Aessopos A, Michael S, Christopoulos G, Aklamanis PH. Asymptomatic pericarditis in Adamantiadis-Behçet's disease. Clin Exp Rheumatol 1995; 13: 649-651.
14. Walker R. Pleural effusions: noncoplastic. In Pulmonary Diseases and Disorders Company Hadbook. Second edition. ed: Alfred P Fishman. Singapore, Mc Graw Hill International editions,1994; 267-273.

-
- *Anahtar Kelimeler:* Behçet hastalığı, Plevra sıvısı; *Key Words:* Behçet's disease, Pleural fluid; *Alındığı Tarih:* 9 Ekim 1997; Uzm. Dr. Mehmet Soy, Doç. Dr. Süleyman Özbek, Uzm. Dr. Abdullah Canataroğlu, Prof. Dr. Eren Erken: Çukurova Üniversitesi Tıp Fakültesi İç Hastalıkları, Romatoloji-

İmmünoloji Bilim Dalı. *Yazışma Adresi (Address):* Dr. M. Soy, Çukurova Üniversitesi Tıp Fakültesi İç Hastalıkları Romatoloji-İmmünoloji Bilim Dalı, 01330, Balcalı, Adana.

