

SERVİKAL DİSTONİ ETİYOLOJİSİNDE GÖMÜK DİŞLER VE NÖRALTERAPİ İLE TEDAVİ

BURIED TEETH IN THE ETIOLOGY OF CERVICAL DYSTONIA AND TREATMENT WITH NEURAL THERAPY

Mustafa KARAKAN, MD¹ *, Osman ÖNCEL, MD², Tijen SECERLİ DÜRER, MD³,
Yusuf TAMAM, MD⁴, Hüseyin NAZLIKUL, MD^{3, 5, 6}

¹Anesteziyoloji ve Reanimasyon / Muayenehane / Gaziantep - Turkey

²Nöroloji / İpekyolu Hatsanesi / Mardin - Turkey

³Özel Muayenehane / Private Practice; İstanbul - Turkey

⁴Nöroloji / Dicle Üniversitesi / Diyarbakır - Turkey

⁵Bilimsel Nöralterapi ve Regülasyon Derneği, İstanbul - Turkey

⁶International Federation Medical Associations of Neuraltherapy, Meiringen - Switzerland

Özet

Gömük dişlerin servikal distoni etiolojisinde yerini göstermek. Servikal distoni tedavisinde nöralterapi uygulamalarının etkinliğini belirlemek. Servikal distoni, boyun ve omuz kaslarını etkiler. Tekrarlayıcı özellikte, tonik ve klonik hareketlerle karektirizedir. Başın anormal postürüne neden olur. Klinik pratikte en sık rastlanılan fokal distoni çeşididir. Hastalığın altında yatan patolojik mekanizma ve etiyoloji tam olarak bilinmemektedir. Gömük dişler sempatik uyarılara dönüşerek "Bozucu Alan" yaratabilir. Sempatik aşırı stimülasyon, nöral terapi yaklaşımı ile çözülebilir. Olgunun şikayetleri 18 ay önce boyunda istemsiz titreme ve tonik-klonik kasılmalarla başlamıştı. Başka merkezlerde servikal distoni teşhisi konmuştu. Olguya on iki seans nöralterapi tedavisi uygulandı. Olguda, takip sürecinde distoni gelişmedi. Gaz ve şişkinlik sorunları kalmadı. Postur düzelmesine yönelik egzersiz ve nöralterapi enjeksiyonları devam etmektedir.

Anahtar sözcükler: Servikal Distoni, Gömük Kanin, Molar Diş, Bozucu Alan, Nöralterapi.

Abstract

Showing the location of the etiology of cervical dystonia are impacted teeth. In the treatment of cervical dystonia, to be made determinate the effectiveness of neural therapy. Cervical dystonia is characterized by repetitive, tonic and clonic movements. This causes an abnormal posture on the head. The aetiology of the disease is not fully known. Impacted teeth can create "interference field" by becoming sympathetic stimulus. Sympathetic over-stimulation can be resolved by neural therapy approach. The patient's complaints started with involuntary tremor and tonic-clonic contractions 18 months ago. At other centers, cervical dystonia was diagnosed. Twelve sessions of neural therapy were applied to the case. The patient was given twelve sessions of neural therapy. In the case, dystonia did not develop in the follow-up period. Exercise and neural therapy injections for postural correction are ongoing.

Key words: Servical Dystonia, Buried Canine, Molar Tooth, Interference Field, Neural Therapy.

Giriş

Servikal distoni, boyun ve omuz kaslarını etkiler. Tekrarlayıcı özellikte, klonik ve tonik hareketlerle karektirizedir. Başın anormal postürüne neden olur. Klinik pratikte en sık rastlanılan fokal distoni çeşididir (1). Servikal distoni'nin prevalansı yaklaşık 9/100.000 olarak bulunmuştur (2). Hastalığın

altında yatan patolojik mekanizma ve etiyoloji tam olarak bilinmemektedir. Genetik faktörlerin hastalığın gelişiminde önemli rol oynadığı düşünülmektedir. Servikal distoni'li bazı ailelerde 18. kromozomun kısa koluna lokalize genetik bozukluk bulunmuştur (3).

Servikal distoniler etiyolojik açıdan, idiyopatik (primer) ve semptomatik (sekonder) olmak üzere ikiye ayrılırlar (4). Travma ve ilaç kullanımı (antipsikotikler, antiemetikler, anti-epileptikler, antidepresanlar, dekonjestanlar, ekspektoranlar, antipiretikler vb.) en sık sekonder servikal distoni nedenleri arasındadır (5).

* Yazışma Adresi (Address for Correspondance):
Mustafa Karakan, MD
Mücahitler mh. Selçuk Ecza İş Mrk Kat 4/6
Gaziantep Türkiye
Tel: 00 90 534 07 313 07
e-mail: mkarakanmd@gmail.com

Servikal distonilerde tedavide oldukça farklı ilaçlar kullanılmaktadır. En sık kullanılanlar; Antikolinerjikler, GABA-mimetikler, dopamin agonistleri, antagonistleri, antiepileptikler ve kas gevşeticilerdir. Bunlar içinde en etkili grup antikolinerjiklerdir. Botox injeksiyon uygulamaları geçici olarak kasılmaları hafifletmektedir. Ancak kalıcı olmamakta 1-6 ay aralıklarla tekrarlamak gerekmektedir (6). Fizik tedavi uygulamaları yardımcı, koruyucu tedaviler olarak kullanılmaktadır. Egzersizlerin amacı postür bozukluklarının uzun vadeli sonuçlarından korunmaktır (3).

Gömülü dişler çoğunlukla belirgin semptom vermezler. Özel muayene yöntemleri ve radyolojik olarak belirlenir. Gömük dişler bozucu alan oluştururlar. Genel popülasyonda %30.44 oranında gömülü diş bulunduğu tespit edilmiştir. Gömük kanin insidansı % 1.13 olarak bulunmuştur (7).

Gömük dişler, komşu dişlerin köklerine, bölgedeki sinir uçlarına, damak arterine, burun ve sinüs boşluğuna yakınlığı veya teması "bozucu alan" oluşturmalarına neden olur. Bu durumda mukoza uyarıldığında supstans P, demiyelinize C lifleri ve sempatik sinir lifleri aracılığı ile bu bilgiyi kortekse iletir. Bu uyarının merkeze ulaştırılması ortodromik cevap olarak bilinir. Gömük dişler veya bunlardan gelişen kistik yapılar, baş boyun bölgesi sinirlerine (V, VII, IX vs) ve/veya dallarına (Nn. alveolaris, N. maksillaris, N. mandibularis vs) temas edip burada daimi bir sempatik uyarıcı haline gelebilirler.

Bozucu alanlar sempatik afferent uyarı yoğunluğunun arttığı bölgelerdir. Sempatik afferent/efferent yollarla yakınlık uzak vücut bölgelerine patolojik uyarı gönderebilir (8, 9, 10). Bozucu alan, başlangıçta vücudun regülasyonunda bir disfonksiyon yaratırken, uyarıların artması veya ek bir uyarının oluşması durumunda hastalık tablosunu oluştururlar. Sempatik aşırı uyarımlar nöralterapi yaklaşımı ile çözümlenebilir. Bozucu alanların oluşturduğu klinik rahatsızlıklar segment, genişletilmiş segment ve bozucu alan nöralterapi injeksiyonları ile tedavi edilebilmektedir (11, 12, 13). Gömük dişler "Bozucu Alan" oluşturabilir ve sempatik hiperaktivite ile farklı klinik tablolara neden olabilir (10, 11, 14)

Olgumuz ile gömük dişlerin servikal distoni etiyojisindeki yerini göstermek istedik. Olgunun servikal distoni tedavisinde nöralterapi uygulamalarının etkinliğini değerlendirmeyi amaçladık.

Olgu

Olgu, boyunda istemsiz kasılmalar ve boyun ağrısı nedeniyle kliniğimize başvurmuştur. Olguya başka merkezlerde "Servikal distoni" ve/veya "boyun fitiği" tanısı konmuştu.

Olgu, 32 y erkek, 180 cm ve 100 kg ağırlığındaydı. Olguda, boyunda istemsiz titreme ve kasılmalar 18 ay önce başlamış. Soldan sağa doğru rotasyon oluşturan, istemsiz boyun kasılması oluyormuş. Her sabah boyunda titreme, kasılma ile uyanıyormuş. Gece uyuyana kadar kasılmalar devam ediyormuş. Üç ayda bir, kasılmalar ataklarla daha da şiddetleniyormuş.

Kasılmalar stresli ve heyecanlı olduğunda artıyormuş. Bir yıl önce yapılan 3 seanslık Botox injeksiyon tedavisi ile ilk ay kasılmalar azalmış, sonra artarak eski halini almış. Klonazepam kullanıyor ama etkili değil. Gaz şişkinlik zaman zaman oluyor.

Çocukken (6-14 y) sık üst solunum yolu enfeksiyonu geçirirmiş. Ergenlik döneminde aşırı sivilcelenme, 13, 18, 28 diş çekimi. Sivilce için kullandığı İzotretinoin tb nedeniyle karaciğer fonksiyon testlerinde aşırı yükselme olmuş. Ailede distoni, servikal distoni hastası olan bulunmuyor.

Fizik muayenede; yüzde sivilcelenmeler devam ediyor. Ağız hijeni iyi, farenks, tonsiller hiperemik. Boyun kas tonusları artmıştı. İstemsiz tonik, klonik kasılmaların şiddeti konuşunca artıyordu. Adler-Langer noktalarının muayenesinde, sol C2 ve bil C3-4 hassas. Kibler cilt kaydırma testinde T4, T6 da disfonksiyon, bilateral sternokleidomastoid kas (SCM), suboksipital kaslar, semispinalis tetik noktalar tespit edildi.

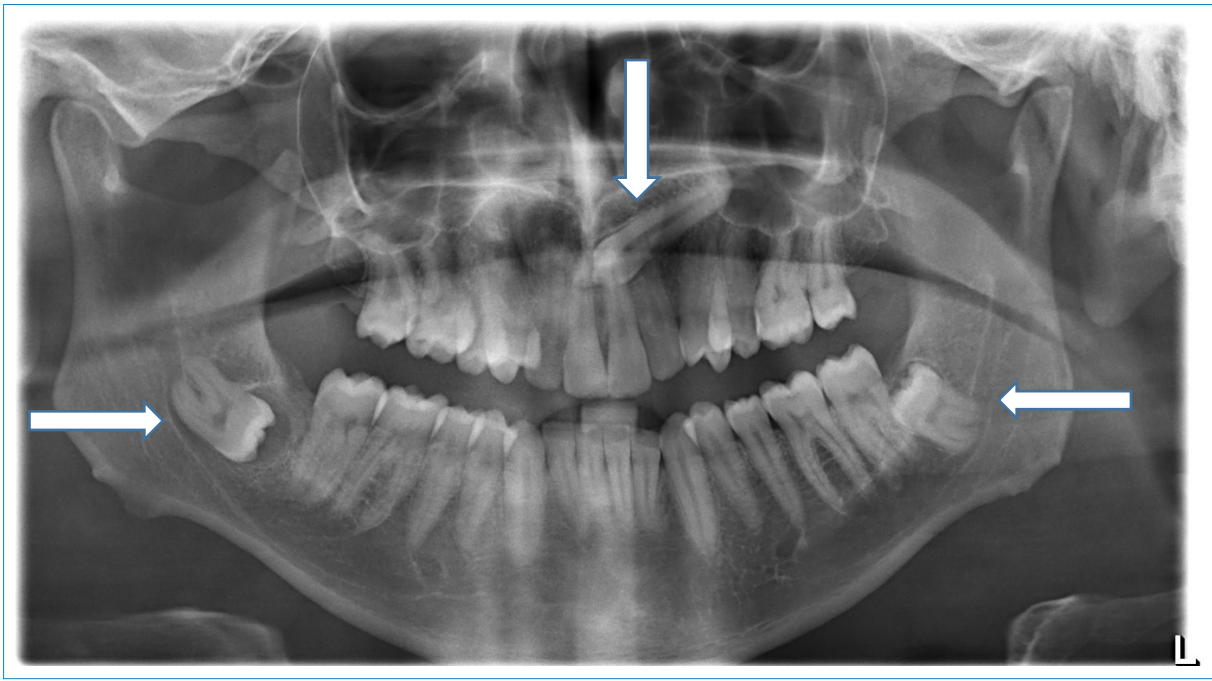
Servikal MR: C4-5, C5-6, C6-7 protüzyon, servikal stenoz ve lordozda düzleşme, EEG normal olarak rapor edimisti. Panoramik diş grafisinde 23, 38, 48 dişler gömülü, 13, 18, 28 çekilmiş olarak tespit edildi.

Olgunun ön tanıları olarak, servikal distoni, sempatik aktivite artışı, lenfatik disfonksiyon, bozucu alan (Dişler 23, 38, 48 gömülü, 13, 18, 28 dişler çekim), disbiyozis, servikal kaslarda tetik noktalar düşünüldü.

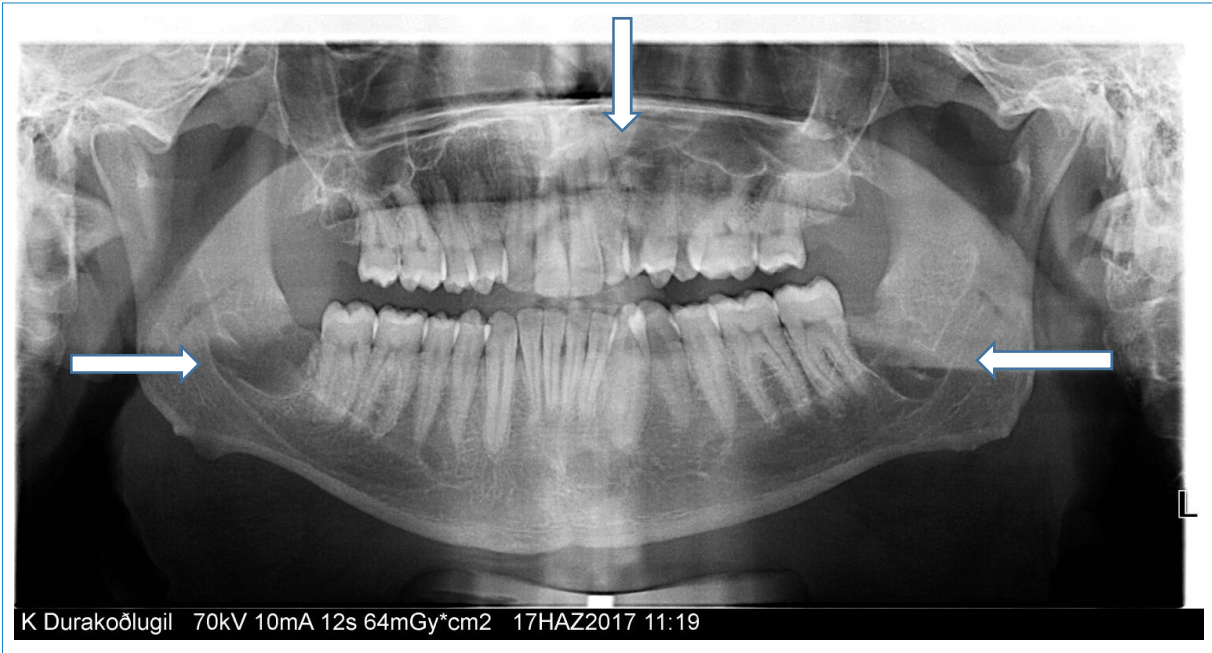Olguya bütünsel yaklaşım ile tedavi plan olarak: Nöralterapi injeksiyon uygulamaları, probiyotik destek, lenfatik drenaja ve tetik nokta tedavilerine yönelik egzersiz programı yapıldı. Safra yollarına yönelik rowachol tablet (pinene, kamfen, menthol, menton, borneol) başlandı.

Nöralterapi injeksiyon uygulamaları olarak; Segment içindeki injeksiyon alanlarının tedavisi, tonsil ve head zone, belt noktaları, C1-T6, T7-L2 segment, oksipital sinir, C2-6, T3-5, T5-7 faset, gaglion stellatum, pytergopalatinum, otikum, 18, 28 diş çekim alanları, göbek, göbek çelengi injeksiyonları yapıldı. Nöralterapi injeksiyonlarında %0,5 lidokain, ganglion injeksiyonlarında %1 Procain solüsyonları kullanıldı. İlk 3 seans uygulamaya rağmen klinik ilerleme sağlanamadı. Bozucu alan olarak 23, 38 ve 48. gömülü dişlerin çekimleri sağlandı (Şekil 1, 2). Aynı nöralterapi injeksiyonlarına, aynı solüsyonlarla tekrar başlandı. Klinik düzelmeler 4. nöralterapi seansından sonra başladı. 6. Seanstan sonra üç hafta seanslara ara verildi. Baş boyun bölgesi kaslarına uygun germe ve post izometrik gevşetme (PİR) egzersizleri planlandı. 12 seansın sonunda istemsiz, tonik-klonik kasılmalar ve istemsiz rotasyon şikayetleri kalmadı. Üç haftalık aralıklarla gerekli görülen nöralterapi injeksiyonları (Trigeminal, oksipital sinir dalları, tonsil, C4-6 faset, C-T4 segment) tekrarlandı. Egzersiz programına kesintisiz devam edildi.

Olguda, takip sürecinde istemsiz kasılma ve rotasyon gelişmedi. Gaz ve şişkinlik sorunları kalmadı. Tüm vücut postür düzelmesine yönelik egzersiz ve nöralterapi injeksiyonları devam etmektedir.



Şekil 1 | Tedavi Öncesi.



Şekil 2 | Tedavi Sonrası.

Tartışma

Bağışıklık sisteminin kontrollü tepkileri yaşam için mutlak gereklidir. Bağışıklık sisteminin stabilitesi karmaşık adaptif fizyolojik uyarılarla sağlanır. Bağışıklık sisteminin aşırı uyarılması kronikleşir ve bağışıklık sistemi, uyarıları yeterince düzenleyemez ise organ ve sistemlerde aşırı yük oluşturabilir, hastalık tablolarına neden olabilir (14, 15, 16). VSS, bağışıklık sisteminin normal immün yanıtı için majör düzenleyicidir (17, 18, 19, 20). VSS adrenal medulla, alfa, beta 2 adrenerjik reseptörler ve nöroendokrin regülasyon yoluyla bağışıklık yanıtı oluşturur. VSS disfonksiyonu bir çok kronik hastalık tablosunda ortak özellik olarak karşımıza çıkmaktadır. VSS disfonksiyonu kronik hastalığın ortaya çıkmasına

veya var olan tablonun alevlenmesine neden olabilir (21, 22, 23, 24). Olgumuzda gömük dişler sempatik aktivitede artış ile istemsiz kasılma ve rotasyonlara neden olmuştur.

VSS stres ile aşırı uyarılması sonucu oluşan sempatik hiperaktivite lokal ve sistemik enflamasyonu başlatabilir veya var olan enflamasyonun şiddetini arttırabilir. Ters olarak kronik enflamasyon, VSS disfonksiyonlarına neden olabilir. Çözülmemiş lokal veya sistemik enflamasyon VSS aktivitesini artırır. Bu durumda tipik olarak parasempatik sinir sistemi baskılanır (25, 26). Bozucu odak/alanlar lokal veya sistemik olarak sempatik hiperaktiviteye neden olan bölgelerdir. Sempatik hiperaktivite diş çekimleri ve nöralterapi uygulamaları ile kontrol edilmiştir. Bu sempatik hiperakti-

vite sonucunda parasempatik aktivite baskılanarak geçmişten beri lenfatik drenaj bozukluğu nedeniyle sivilcelenmeler oluşmuş görünmektedir. Sempatik hiperaktivitenin kontrol altına alınmasıyla, parasempatik aktivite normal hale gelerek sivilcelenmelerde de azalma olmuştur.

Burada hastalık tablosunu ortaya çıkaran veya tablonun kötüleşmesine neden olan VSS hiperaktivitesini nasıl azaltabiliriz veya sonlandırabiliriz. Sempatik hiperaktiviteyi nöralterapi uygulamalarında kullandığımız lokal anesteziyle azaltabiliriz veya tamamen ortadan kaldırmayabiliriz. Bu durumda sempatik hiperaktivitenin neden olduğu enflamasyonu kontrol altına almış oluruz (8, 27, 28, 29, 30). Sonuçta, yeni oluşan veya alevlenen hastalık tablolarında iyileşme süreçleri başlatılacaktır. Yine, bozucu odak/alanlardan kalkan aşırı uyarıların kontrolü nöralterapi uygulamaları ile kontrol altına alınabilmektedir. Olgumuzda da sempatik hiperaktivite nöralterapi uygulamaları ile kontrol altına alınmış bulunmaktadır.

Sonuç

Olgumuzda oluşan bozucu alan (diş) kaynaklı sempatik hiperaktivite, hastalık tablosunu (Servikal Distoni) oluşturmaktadır. Olguya uygulanan diş tedavileri ve sonrasında nöralterapi tedavileri hastalık tablosunun düzelmesini sağlamış görünmektedir. VSS aşırı uyarılarını azaltacak veya düzenleyecek en iyi tedavi nöralterapi uygulamaları gibi görünmektedir. Bu alanda çok merkezli, geniş katılımlı ve sayıca fazla hasta serilerinde çalışmalara ihtiyaç bulunmaktadır.

Kaynaklar

1. Chan J, Brin MF, Fahn S. Idiopathic cervical dystonia: clinical characteristics. *Mov Disord* 1991; 6: 119-26.
2. Nutt JG, Muenter MD, Aronson A, Kurlan LT, Melton LJ III. Epidemiology of focal and generalized dystonia in Rochester, Minnesota. *Mov Disord* 1988; 3: 188-94.
3. Leube B, Hendgen T, Kessler KR, Knapp M, Benecke R, Auburger G. Evidence for DYT7 being a common cause of cervical dystonia (torticollis) in Central Europe. *Am J Med Genet* 1997; 74: 529-32.
4. Lowenstein DH, Aminoff MJ. The clinical course of spasmodic torticollis. *Neurol* 1988; 38: 530-32.
5. Fahn S, Marsden CD, Calne DB. Classification and investigation of dystonia. In: Marsden CD, Fahn S (editors). *Movement disorders*. second ed., London: Butterworths, 1987: 332-58.
6. Brans JW, Lindeboom R, Snoek JW et al. Botulinum toxin versus trihexyphenidyl in cervical dystonia: a prospective, randomized, double-blind controlled trial. *Neurology*. 1996; 46:1066-72.
7. Özen T, Karakurumer K, Şengün O, Günaydın Y, Üstün T, Türk toplumunda gömülü diş sıklığının araştırılması, G.Ü. Diş hek. Fak. Der. Cilt 9, Sayı 2, Sayfa 121-134. 1992

8. Nazlıkul H. Nöralterapi teknikleri ve bozucu alan terapisi. *Nöralterapi*. İstanbul. Nobel 2010; 163-172
9. Papathanasiou G. Nöralterapi'nin Nöroimmunolojik Temelleri. *Barnat*,2009;2:7, 16-28.
10. Nazlıkul H, Nöralterapi ve tamamlayıcı tıp yaklaşımı ile bozucu alan veya bozucu odak olarak diş. *Barnat*. 2012; 15, 12-17
11. Dürer S. T, Karakan M, Nazlıkul H. Gömük Kanin ve Molar Diş Kaynaklı Kronik Ağrıda Nöralterapi. *Barnat*, 2017;11:2:22-26
12. Nazlıkul H. Çoklu bozucu alan kaynaklı servikal-omuz sendromu. *Barnat*, 2015;9:3,1-4
13. Karakan M, Tamam Y, Gültekin S, Erturhan S, Elmacioğlu M.A, Nazlıkul H, Kronik Bel Ağrılarında Nöralterapi Uygulamalarının Etkinliği. *Barnat*, 2016;10:3:5-10
14. Bellinger D.L, Lorton D. Sympathetic Nerve Hyperactivity in the Spleen: Causal for Nonpathogenic-Driven Chronic Immune-Mediated Inflammatory Diseases (IMIDs)? *J. Mol. Sci.* 2018, 19(4), 1188.
15. Downing, J.E. Miyan, J.A. Neural immunoregulation: Emerging roles for nerves in immune homeostasis and disease. *Immunol. Today* 2000, 21, 281-289.
16. McEwen B.S. Sex, stress and the hippocampus: Allostasis, allostatic load and the aging process. *Neurobiol. Aging* 2002, 23, 921-939.
17. Elenkov I.J, Lezzoni D.G. Daly A. Harris A.G. Chrousos G.P. Cytokine dysregulation, inflammation and well-being. *Neuroimmunomodulation* 2005, 12, 255-269.
18. Rampton, D.S. The influence of stress on the development and severity of immune-mediated diseases. *J. Rheumatol. Suppl.* 2011, 88, 43-47.
19. Perin P.C. Maule S. Quadri R. Sympathetic nervous system, diabetes, and hypertension. *Clin. Exp. Hypertens.* 2001, 23, 45-55
20. Adlan A.M. Lip G.Y. Paton J.F. Kitis G.D. Fisher J.P. Autonomic function and rheumatoid arthritis: A systematic review. *Semin. Arthritis Rheum.* 2014, 44, 283-304.
21. Boissé L. Chisholm S.P. Lukewich M.K. Lomax, A.E. Clinical and experimental evidence of sympathetic neural dysfunction during inflammatory bowel disease. *Clin. Exp. Pharmacol. Physiol.* 2009, 36, 1026-1033.
22. Kasselmann L.J. Sideris A. Bruno C. Perez W.R; Cai N. Nicoletti J.N. Wiegand S.J. Croll S.D. BDNF: A missing link between sympathetic dysfunction and inflammatory disease? *J. Neuroimmunol.* 2006, 175, 118-127.
23. Martínez L.A. Mora T. Vargas A. Fuentes M. Martínez M. Sympathetic nervous system dysfunction in fibromyalgia, chronic fatigue syndrome, irritable bowel syndrome, and interstitial cystitis: A review of case-control studies. *J. Clin. Rheumatol.* 2014, 20, 146-150.
24. Stojanovich, L.; Milovanovich, B.; de Luka, S.R.; Popovich-Kuzmanovich, D.; Bisenich, V.; Djukanovich, B.; Randjelovich, T.; Krotin, M. Cardiovascular autonomic dysfunction in systemic lupus, rheumatoid arthritis, primary Sjögren syndrome and other autoimmune diseases. *Lupus* 2007, 16, 181-185.
25. Scott G.D. Fryer A.D. Role of parasympathetic nerves and muscarinic receptors in allergy and asthma. *Chem. Immunol. Allergy* 2012, 98, 48-69.
26. Pereira M.R. Leite P.E. The Involvement of Parasympathetic and Sympathetic Nerve in the Inflammatory Reflex. *J. Cell. Physiol.* 2016, 231, 1862-1869.
27. Cassuto D, Sinclair R, Bonderovic M. Anti-inflammatory properties of local anesthetics and their present and potential clinical implications. *Acta Anaesth Scand* 2006;50:265-282.
28. Nazlıkul H. Nöralterapide kullanılan lokal anestezi. *Nöralterapi*. İstanbul. Nobel 2016;159-164.
29. Reuter URM, Oettmeyer R, Nazlıkul H. Procain and procain base infusion: A Review of safety and field. Application after twenty years of use. *Clin Res Open Access* 2017;4(1)
30. Kandil E, Melikman E, Adinoff B. Lidocain infusion: A promising therapeutic approach for chronic pain. *J.Anesth Clin Res* 2017;8:1.