

Büyük ve geniş saplı kolon poliplerinin endoskopik tedavisinde farklı bir yaklaşım: Olgu sunumu

A novel approach to endoscopic treatment of large polyps with broad stalk: Case report

Mehmet İBİŞ, Oğuz ÖNDER, Murat KEKİLLİ, Yusuf YEŞİL

Türkiye Yüksek İhtisas Hastanesi Gastroenteroloji Kliniği, Ankara

Geniş tabanlı kolon poliplerinin çıkartılması sırasında ve ertesinde görülen kanama sıklığı %2-24 arasındadır. Ayrıca büyük poliplerin eksizyonu ertesinde rezidü kalabilmektedir ve bu durum lokal nükse neden olmaktadır. Burada sunulan vakada rektal kanama ile başvuran bir hastada tespit edilen büyük kolon polibi endoloop ve endoklip kullanılarak strangüle edilmesi ertesinde spontan rezeksiyona bırakılmıştır. Takipte hastada kanama olmamış, polip sapında rezidü adenomatöz doku kalmamıştır.

Anahtar Kelimeler: Kolon polibi, endoskopik polipektomi

Incidence of bleeding after endoscopic resection of large colon polyps ranges between 2-24%. In addition, local relapses may arise from remnant adenomatous tissues left after the first polypectomy. Herein, we present a patient with giant colon polyp who presented with rectal bleeding. The polyp was left for spontaneous resection after strangulation with the aid of an Endoloop and Endoclips. During follow-up, no bleeding or residual adenomatous tissue around the base of the polyp was detected.

Key words: Colon polyp, endoscopic polypectomy

GİRİŞ

Geniş saplı kolon poliplerinin endoskopik polipektomi ile çıkartılması ertesinde polip tabanında rezidü adenomatöz dokunun kalması işlem başarısını olumsuz etkilemektedir. Bu riski azaltmak için polipektominin mümkün olduğunca mukozaya yakın bir noktadan yapılmasına çalışılmaktadır ancak bu hallerde de kanama ve perforasyon riski artmaktadır. Bazı serilerde erken veya geç kanama sıklığının %2-24 arasında olduğu gösterilmiştir. Ayrıca geniş serilerde perforasyon riski %0,5 olarak bildirilmiştir (1, 2).

Alternatif olarak büyük saplı poliplerin endoloop ile strangüle edildikten sonra spontan rezeksiyona bırakılması da uygulanan yöntemler arasındadır. Bu sayede rezidü adenomatöz doku bırakma riskinin azaltılması hedeflenmektedir. Adenomatöz doku kalıntısı olan vakalarda ise ilk işleme bağlı olarak gelişen nedbe dokusu nedeni ile rezidünün etkin ve güvenli bir şekilde çıkartılması mümkün olmayabilmektedir.

Burada, polipektomi işlem başarısını ve güvenini arttırmayı amaçlayan yeni ve basit bir uygulama özetlenmiştir.

OLGU SUNUMU

Karın ağrısı ve hematokezya şikayetleri ile polikliniğe başvuran 32 yaşında erkek hastanın kolonoskopisinde sigmoid kolonda lümeni tama yakın kapatan yaklaşık 5 cm çapında villöz paternde oldukça geniş saplı polip tespit edildi. Hastanın diğer kolon segmentlerinin taramasında başka bir lezyon saptanmadı.

Polibin sapının geniş olması ve kanlanmasının fazla olması nedeniyle ciddi bir hemoraji riski vardı. Ayrıca işlem sonrasında bu gibi geniş saplı bir lezyonda rezidü doku kalma olasılığı söz konusuydu. Bu nedenle öncelikle işlem güvenliği ve efektif bir işlem olması için; lezyonun baş ve gövdesinden geçecek şekilde bir endoloop zorlukla geçirildi. Tabana en yakın noktada endoloop yeterince sıkıştırılarak lezyon strangüle edildi. Daha sonra endoloopun alt kısmında derin mukozal alanları kaplayacak şekilde endoklipler atıldı (Resim 1A,1B). Şematize edilmiş olarak özetlenmeye çalışılmıştır

Bu şekilde endoloopun düşmesi ile açığa çıkan damarlardan veya gelişebilecek ülserlerden olabilecek kanamanın da önüne geçilmiş oldu. Daha önemlisi geniş tabanlı olan bu lezyonda olası rezidü adenomatöz odakların temizlenmesi sağlanmış oldu (Resim 1C).

Hastanın bilgilendirilmesi sonucu düşen parçanın dışkıda takip edilmesi ile laboratuvara ulaştırılması sağlandı. Lezyonun düşmesini takiben iki hafta sonra yapılan kontrol kolonoskopisinde lezyonun yerinden alınan çok sayıda biyopsilerde normal kolon mukozasının olduğu rapor edildi (Resim 1D).

TARTIŞMA

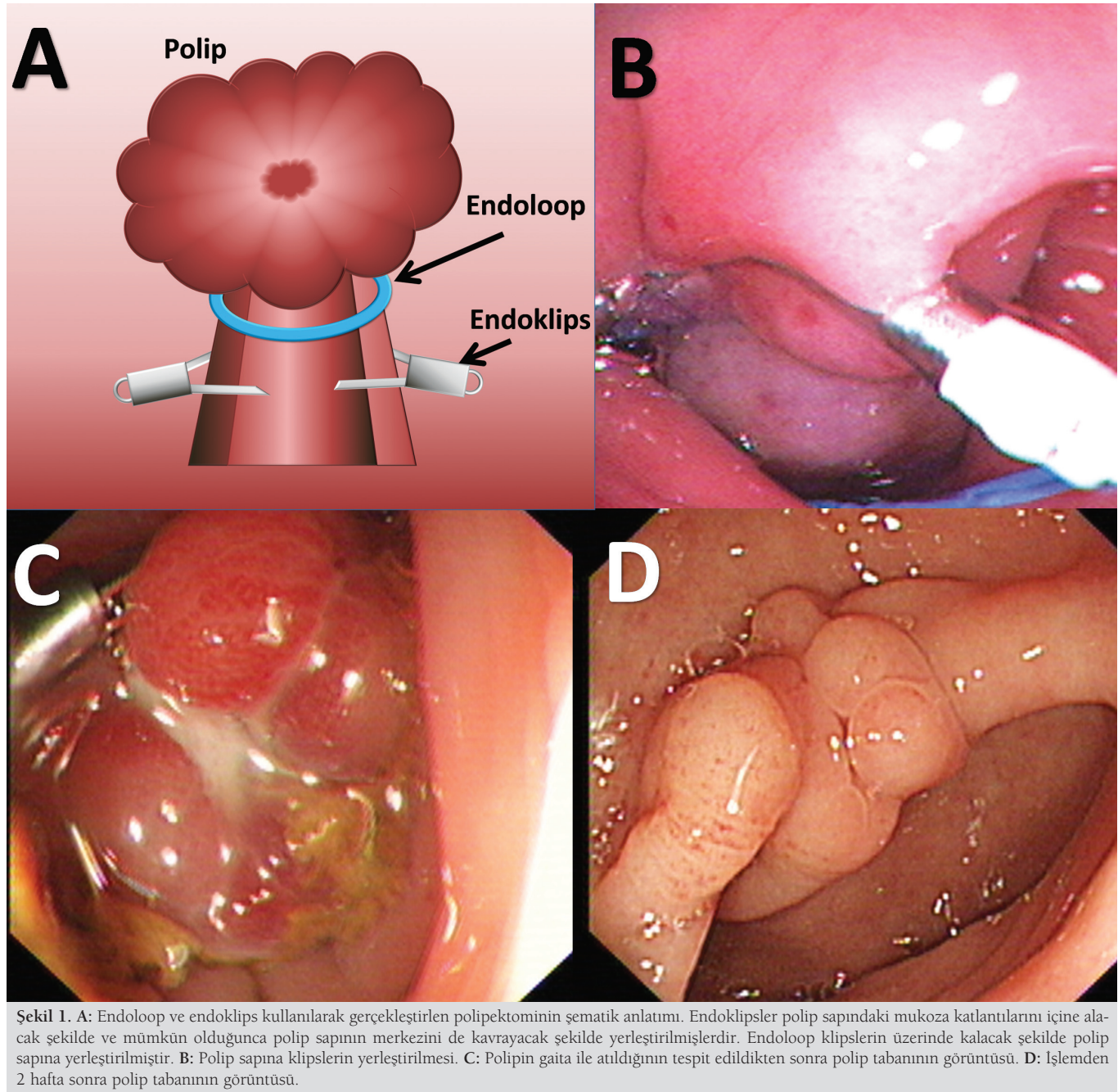
Geniş tabanlı poliplerde polipektomi sonrası kanama riski nedeniyle daha güvenli olan işlemlere ihtiyaç vardır. İşlem sonrası olan kanamalar nedeniyle ortamın kanla dolması kanama

İletişim: Mehmet İBİŞ

Türkiye Yüksek İhtisas Hastanesi Gastroenteroloji Kliniği Sıhhiye, Ankara, Türkiye

Tel: + 90 312 310 13 20 • Faks: + 90 312 312 21 40

E-mail: ibismehmet@yahoo.com



kontrolünü sağlamada güçlükler neden olmaktadır. Ayrıca işlem alanındaki adenomatöz odakların da temizlenmesini güçleştirmektedir. Bu vakada kanama ve rezidü doku kalması risklerini azaltan efektif bir işlem yapılmıştır. Polip tabanından alınan örneklerde adenomatöz doku kalıntısı olmadığı

tespit edilmiştir. Burada büyük kolon poliplerinin endoskopik rezeksiyonunda kanama ve rezidü bırakma riskini azaltılabileceği düşünülen bir yöntem özetlenmiştir. Klinik kullanımdaki yerinin anlaşılabilmesi için daha geniş çalışmalara ihtiyaç vardır.

KAYNAKLAR

1. Binmoeller KF, Bohnacker S, Seifert H, et al. Endoscopic snare excision of "giant" colorectal polyps. *Gastrointest Endosc* 1996;43:183-8.
2. Doniec JM, Lohnert MS, Schniewind B, et al. Endoscopic removal of large colorectal polyps: prevention of unnecessary surgery? *Dis Colon Rectum* 2003;46:340-8.