

# Perkütan endoskopik gastrotomi

## Percutaneous endoscopic gastrostomy

Erdem KOÇAK, Levent FILİK

Ankara Eğitim ve Araştırma Hastanesi, Gastroenteroloji Kliniği, Ankara

Perkütan endoskopik gastrotomi, çeşitli nedenlerle oral yoldan beslenemeyen ancak gastrointestinal fonksiyonları normal olan hastalara nutrisyon desteği sağlamak amacıyla mideye direkt olarak beslenme tüpü yerleştirilmesidir. Nutrisyon bir çok hastalığın tedavisinde köşe taşı gibi gözükmektedir. Bu nedenle, 30 günden uzun süre ağızdan beslenemeyecek hastalar için perkütan endoskopik gastrotomi yöntemi ile beslenme düşünülmelidir. Perkütan endoskopik gastrotomi yönteminin gerekliliği ve riskleri hasta yakınlarına doğru bir şekilde anlatıldıktan sonra ailelerin inançları ve istekleri doğrultusunda prosedür uygulanmalıdır. Bu derlemede perkütan endoskopik gastrotomi yöntemi ve komplikasyonları güncel literatürler ışığında tekrar gözden geçirilmiştir.

**Anahtar Kelimeler:** Perkütan endoskopik gastrotomi, nutrisyon, komplikasyonlar

## GİRİŞ

Perkütan endoskopik gastrotomi (PEG) ilk defa 1980 yılında Gauder ve arkadaşları tarafından tanımlanmış olan, çeşitli nedenlerle oral alımı bozuk ve gastrointestinal sistemi sağlam olan hastalarda kullanılan bir beslenme yöntemidir (1). Bu yolla beslenmenin sürdürülmesi ile mukozal bütünlük korunmakta, mukozal bariyer fonksiyonu, intestinal immun yanıt ve normal flora yapısının devamlılığı sağlanmaktadır. PEG ile beslenme 30 günden fazla beslenme desteğine ihtiyaç duyan hastalar için düşünülmelidir. Tüpün yerleştirilme şekline ise altta yatan hastalık göz önünde bulundurularak karar verilmelidir.

Sağlıklı yaşamın temel kurallarından biri de makro ve mikro besinleri dengeli ve yeterli bir biçimde alabilmektir. Yeterli ve dengeli beslenme konusunda çoğu zaman geç kalındığından ötürü özellikle nöroloji, onkoloji ve geriatri gibi bilim dallarında takip ve tedavi edilen hastalarda beslenme yetersizliğine bağlı olarak malnütrisyon gelişmektedir. Malnütrisyon gelişen hastalarda yara iyileşmesi gecikmekte, enfeksiyon ve sepsis tablosu sık görülmekte ve hastanede yatış süresi uzamaktadır (2-4). Uzun süreli beslenmesi gerekli olan hastalarda enteral yol ile beslenmenin parenteral yola göre; daha ekonomik olması, daha kolay ve rahat olması, barsak florasını koruması, mukozal atrofiyi önlemesi, bakteriyel translokasyonu azaltması gibi bir çok avantajları vardır.

Enteral yol ile beslenecek olan hastalarda da nazogastrik, na-

zoduodenal ve nazojejunal yöntemlerin uzun süreli kullanımının da; nazofarengeal rahatsızlık, nazal erozyon, akut otitis media, akut sinüzit, farengeal ülserasyon, özofajit, özofagus ülserasyonu, özofagus varis yırtılması, gastrik erozyon ve ülserasyon gibi birçok dezavantajları vardır (5-6). Bu nedenle klinisyenler uzun süreli nutrisyon planladıkları hastalarda erken dönemde PEG yöntemi ile enteral beslenmeye geçmelidirler.

**Key words:** Percutaneous endoscopic gastrostomy, nutrition, complications

## PEG YÖNTEMLERİ

Çekme, "Pull" metodu en yaygın kullanılan PEG yöntemidir (7). Birçok orijinal teknik bildirilmiştir. İtme, "Push" yöntemi ile gastrotomi tüpü yerleştirilmesiyle de benzer sonuçlar elde edilmiştir. "Introducer metod" terminolojisi ile tanımlanan diğer bir yöntemde de mide direkt olarak delinmekte ve foley katater bir guide yardımı ile yerleştirilmektedir. Radyolojik olarak perkütan gastrotomi tüpü yerleştirilmesi de tanımlanmıştır. Özellikle yüksek derecede farengeal veya özofageal obstrüksiyonu olan hastalarda daha avantajlı bir teknik olsa da mukozal patolojileri belirlemedeki yetersizliği bir dezavantajdır.

PEG işlemi sırasında kullanılacak olan beslenme tüpleri cilt ve mukozal yüzey ile yakın temas halinde olduğundan anti allerjik yapıda olmaları ve potansiyel toksik materyal içermemele-ri gerekmektedir. Genellikle polivinil, silikon ya da poliüre-

**İletişim:** Erdem KOÇAK

Ankara Eğitim ve Araştırma Hastanesi,  
Gastroenteroloji Kliniği, Altındağ, Ankara  
Tel: + 90 312 595 42 72

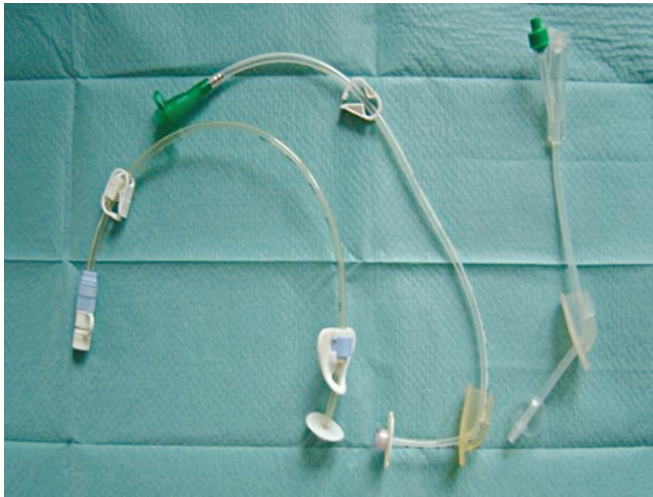
tandan imal edilirler. Polivinil tüpler daha serttir, bu nedenle daha esnek ve daha az travmatik olan silikon ya da poliüretan tüpler tercih edilmektedir. Günümüzde farklı tipte PEG tüpleri kullanılmaktadır (Resim 1).

## PEG KOMPLİKASYONLARI

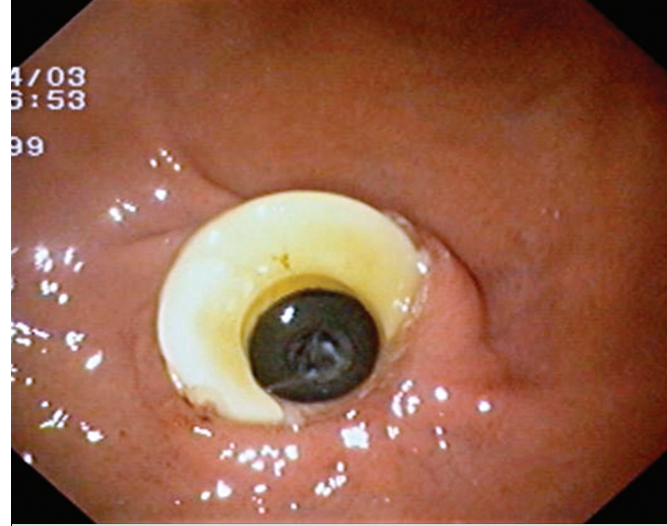
PEG yönteminin etki ve güvenilirliğini araştıran bir çok çalışma yapılmıştır. Larson ve ark.'nın yaptığı 314 hastalık bir çalışmada %13 minör, %3 major komplikasyon bildirilmiştir. Major komplikasyonlar gastrik perforasyon, gastrik kanama ve hematoma olarak bildirilmiştir (10). 161 yaşlı hasta ile yapılan başka bir çalışmada en sık görülen komplikasyon peristomal enfeksiyon olarak bildirilmiştir ve bu çalışmada bir hasta dışında mortalitenin işlemde ziyade altta yatan hastalıkla ilişkili olduğu gösterilmiştir (11). Finocchiaro ve ark. PEG yöntemi ile beslenme tüpü yerleştirilen 136 hastayı 4 yıl süre ile takip etmişlerdir. Bu hastaların %17'si oral beslenmeye tekrar başlamış, %34'ünde enteral beslenmeye devam edilmiş ve %49'u ölmüştür. Hastaların %3'ünde majör komplikasyon gelişmiştir. Bu komplikasyonlar; 1 hasta aspirasyon pnömonisi, 1 hasta subkutanöz abse, 2 hasta buried bumper sendromudur. Minör komplikasyon olarak tüp tıkanıklığı, tüp yer değiştirilmesi, peristomal enfeksiyon bildirilmiştir (12).

PEG endikasyonunun yanlış konulması ve tüp takılması açısından kontrendike durumlarda da işlemin gerçekleştirilmesi PEG ile ilişkili komplikasyonların daha sık görülmesine sebep olmaktadır (13). Ciddi özofagus darlığı, karın bölgesinde yaygın asit, ileri derecede obez, koagülasyon bozukluğu, sepsis ve ileri evre kanser olan olgularda PEG takılması kontrendikedir (14).

Ateş ve ark.'nın yaptığı bir çalışmada, enteral beslenmeye geç başlanmış ve malnütrisyon gelişmiş olgularda, PEG uygulandıktan sonra erken komplikasyonların, altta yatan hastalıklar-



Resim 1. Farklı tipte PEG tüpleri



Resim 2. Buried bumper sendromu

dan ve hastaların fonksiyonel durumundan bağımsız olarak arttığı gösterilmiştir (15).

Yapılan çalışmalardan elde edilen bilgiler doğrultusunda PEG yöntemi ile beslenme tüpü takılması sonrasında karşılaşılabilecek komplikasyonları minör ve major komplikasyonlar olarak sınıflandırabiliriz (Tablo 1).

### Minör Komplikasyonlar

**Yara yeri enfeksiyonu:** İşlemin uygulandığı bölgede kontaminasyon varsa, yetersiz teknik kullanılıyorsa veya işlem öncesi antibiyotik profilaksisi uygulanmadı ise yara yeri enfeksiyonu daha sık görülmektedir (16-17).

**Peristomal enfeksiyon:** Pull-PEG yöntemi sırasında karşılaşılan en dikkat çekici komplikasyondur ve orofarengeal enfeksiyonu olan hastalarda bu yöntemin uygulanması kontrendikedir (7-8). Akkersdijk ve ark.'nın yaptığı bir çalışmada antibiyotik profilaksisi verilerek pull ve push-PEG yöntemleri karşılaştırılmıştır. Bu çalışmadan elde edilen sonuçlara göre pull-PEG yönteminde antibiyotik profilaksisi ile enfeksiyon riskinde belirgin bir azalma olduğu gösterilmiştir (9).

**Peristomal sızıntı:** Genellikle işlemin uygulanmasından sonraki ilk birkaç gün içinde görülmektedir. Özellikle yara iyileşmesinin bozuk ve doku beslenmesinin zayıf olduğu malnütrisyonu ve/veya diabetes mellitusu olan hastalarda daha sık görülmektedir. Tedaviye yaklaşımda malnütrisyonun düzeltilmesi ve kan şekerinin regülasyonu çok önemlidir.

**Pnömo-peritoneum:** Gastrotomi işleminde kullanılan iğne ile karın duvarının yırtılması ve endoskopi sırasında hava verilmesinin yol açtığı, periton boşluğunda hava varlığı şeklinde tariflenen klinik bir tablodur. Peritonit yok ise beslenmeye engel bir durum söz konusu değildir. Gastrotomi işlemi sonrasında sık rastanılan bir durum olmasına rağmen genellikle 72 saat içinde kendiliğinden gerileyen bir tablo olmasından dola-

Tablo 1. PEG Komplikasyonları

Minör komplikasyonlar	Majör komplikasyonlar
Yara yeri enfeksiyonu	Nekrotizan fasit
Periostomal sızıntı	Buried bumper sendromu
Pnömo-peritoneum	Kolokutanöz fistül
Kanama	
Ülserasyon	
Tüp tıkanıklığı	
Gastrik çıkış darlığı	

yı klinik tabloya peritonit eklenmediği sürece gereksiz görüntüleme yöntemleri ile uzun süreli takiplere gerek yoktur (18).

**Kanama:** PEG tüpü yerleştirilmesi sonucu nadir görülen bir komplikasyondur. Literatürde kontralateral mukozal yaralanma, PEG tüpüne sekonder gelişen gastrik ülser, gastrik arter perforasyonu, retroperitoneal hemoraji ve abdominal aort perforasyonuna bağlı gelişen gastrointestinal sistem kanamaları bildirilmiştir (19-22).

**Ülserasyon:** Uzun süreli PEG tüp kullanımında mide duvarında tüpün gastrik mukozaya dayandığı kesimde ülserasyonlar oluşabilmektedir. Genellikle balon tip PEG tüplerinin kullanımı sonucu oluşmaktadır. Genellikle tüpün kaldırılarak farklı bir bölgeden tekrar yerleştirilmesi ile sorun giderilebilmektedir (23).

**Tüp tıkanıklığı:** Genellikle geniş hacimli enteral beslenme ürünlerine ve küçük parçalara bölünmeden veya suda eritilmeden uygulanan ilaçlara bağlı olarak gelişebilmektedir. Tıkanıklığı engellemek için beslenme tüpleri 4-6 saatte bir 40-

60 ml su kullanılarak büyük bir şırınga ile yıkanmalıdır.

**Gastrik çıkış darlığı:** PEG tüpü duodenuma ilerleyerek gastrik çıkış darlığına sebep olabilir (24).

### Majör Komplikasyonlar

**Nekrotizan fasiit:** Subkutan yumuşak doku, yüzeysel ve derin fasiyayı tutan ciddi bir enfeksiyondur. Sıklıkla anaerob bakterilere bağlı gelişmekle birlikte tabloya gram negatif aerobik bakterilerde eklenmektedir. PEG işleminin çok nadir komplikasyonlarından biridir. Özellikle diabetes mellitus, yara yeri enfeksiyonu, malnütrisyon ve zayıf immun sistem nekrotizan fasiit gelişme riskinin artmasına neden olmaktadır (25).

**Buried bumper sendromu:** Gastrostomi tüpünün mide duvarına içine ilerlemesi sonucu oluşan nadir görülen bir komplikasyondur (Resim 2). Katater yetersizliğine yol açar ve endoskopik inceleme ile gastrostomi tüpünün iç halkasının görülemezliği ile tanı konulur (26). Tedavi için PEG kataterinin çıkarılması ve yeniden takılması gerekmektedir.

**Kolokutanöz fistül:** PEG takılmasına bağlı gelişen çok nadir bir komplikasyondur. Genellikle PEG takıldıktan aylar sonra klinik tablo ortaya çıkar (27). Hastanın beslenmesi ile ishal ortaya çıkar ve yeterli sıvı replasmanına rağmen düzelmeyen dehidratasyon görülür. Genellikle PEG tüpünün çıkarılması ile fistül iyileşmekle birlikte nadiren cerrahi müdahale ile fistülün tedavi edilmesi gerekmektedir.

PEG uygulaması diğer tüm tıbbi girişimler gibi yasal sorumlulukları olan bir girişimdir. Bu açıdan hasta, hasta ailesi ve yakınları yeterli düzeyde bilgilendirilmeli, imzalı onayları alınmalıdır.

## KAYNAKLAR

- Gauderer MW, Ponsky JL, Izant RJ Jr. Gastrostomy without laparotomy: a percutaneous endoscopic technique. J Pediatr Surg 1980;15:872-5.
- Shaw-Stiffel TA, Zarny LA, Pleban WE, et al. Effect of nutrition status and other factors on length of hospital stay after major gastrointestinal surgery. Nutrition 1993;9:140-5.
- Sullivan DH, Walls RC. The risk of life-threatening complications in a select population of geriatric patients: the impact of nutritional status. J Am Coll Nutr 1995;14:29-36.
- Giner M, Laviano A, Meguid MM, Gleason JR. In 1995 a correlation between malnutrition and poor outcome in critically ill patients still exists. Nutrition 1996;12:23-9.
- Marik PE, Zaloga GP. Early enteral nutrition in acutely ill patients: a systematic review. Crit Care Med 2001;29:2264-70.
- Bassem YS, Jeffrey MM, Jeffrey LP. Percutaneous endoscopic gastrostomy. Lightdale CJ, (eds). Gastrointestinal endoscopy, Philadelphia: WB Saunders Company, 1998; 551-63.
- Hiki N, Maetani I, Suzuki Y, et al. Reduced risk of peristomal infection of direct percutaneous endoscopic gastrostomy in cancer patients: comparison with the pull percutaneous endoscopic gastrostomy procedure. J Am Coll Surg 2008;4:737-44.
- Maetani I, Yasuda M, Seike M, et al. Efficacy of an overtube for reducing the risk of peristomal infection after PEG placement: a prospective, randomized comparison study. Gastrointest Endosc 2005;61:522-7.
- Akkersdijk WL, van Bergeijk JD, van Egmond T, et al. Percutaneous endoscopic gastrostomy (PEG): comparison of push and pull methods and evaluation of antibiotic prophylaxis. Endoscopy 1995;27:313-6.
- Larson DE, Burton DD, Schroeder KW, DiMagno EP. Percutaneous endoscopic gastrostomy. Indications, success, complications, and mortality in 314 consecutive patients. Gastroenterology 1987;93:48-52.
- Raha SK, Woodhouse K. The use of percutaneous endoscopic gastrostomy (PEG) in 161 consecutive elderly patients. Age Ageing 1994;23:162-3.
- Finocchiaro C, Galletti R, Rovera G. Percutaneous endoscopic gastrostomy: a long-term follow-up. Nutrition 1997;13:520-3.
- Cortez-Pinto H, Correia AP, Camilo ME, et al. Long-term management of percutaneous endoscopic gastrostomy by a nutritional support team. Clin Nutr 2002;21:27-31.
- Tham TC, Taitelbaum G, Carr-Locke DL. Percutaneous endoscopic gastrostomies: are they being done for the right reasons? QJM 1997;90:495-6.
- Ateş F, Karıncaoğlu M, Aladağ M. Perkütan endoskopik gastrostomi uygulanan olgularda erken dönemde görülen komplikasyonların malnütrisyonla ilişkisi var mı? İnönü Üniv Tıp Fak Derg 2008;15:169-74.
- Ahmad I, Mouncher A, Abdoolah A, et al. Antibiotic prophylaxis for percutaneous endoscopic gastrostomy--a prospective, randomised, double-blind trial. Aliment Pharmacol Ther 2003;15:209-15.

17. Jafri NS, Mahid SS, Minor KS, et al. Meta-analysis: antibiotic prophylaxis to prevent peristomal infection following percutaneous endoscopic gastrostomy. *Aliment Pharmacol Ther* 2007;15:647-56.
18. Wiesen AJ, Sideridis K, Fernandes A, et al. True incidence and clinical significance of pneumoperitoneum after PEG placement: a prospective study. *Gastrointest Endosc* 2006;64:886-9.
19. Hsu YC, Tsai JJ, Perng CL, Lin HJ. Massive gastrointestinal bleeding associated with contralateral mucosal abrasion by percutaneous endoscopic gastrostomy tube. *Endoscopy*. 2009;41 Suppl 2:E144. Epub 2009 Jun 19.
20. Delatore J, Boylan JJ. Bleeding gastric ulcer: a complication from gastrostomy tube replacement. *Gastrointest Endosc* 2000;51:482-4.
21. Lau G; Lai SH. Fatal retroperitoneal haemorrhage: an unusual complication of percutaneous endoscopic gastrostomy. *Forensic Sci Int* 2001;116:69-75.
22. Chong, C, Derigo, L, Brown, D. Massive gastric bleeding: a rarely seen subacute complication of percutaneous endoscopic gastrostomy. *Intern Med J* 2007;37:787-8.
23. Seidner DL, Ghanta RK. Management of a traumatic gastric ulcer with a low-profile gastrostomy tube. *Nutr Clin Pract* 2005;20:88-92.
24. Clancy MJ, Hunter DC. Tube migration causing gastric outlet obstruction: an unusual complication of percutaneous endoscopic gastrostomy. *Endoscopy* 2000;32:S58.
25. Martindale R, Witte M, Hodges G, et al. Necrotizing fasciitis as a complication of percutaneous endoscopic gastrostomy. *JPEN J Parenter Enteral Nutr* 1987;11:583-5.
26. Vu CK. Buried bumper syndrome: Old problem, new tricks. *J Gastroenterol Hepatol* 2002;17:1125-8.
27. Siddique I, Krishnamurthy M, Choubey S, et al. Colocutaneous fistula: A rare and silent complication of percutaneous endoscopic gastrostomy. *Dig Dis Sci* 1996;41:301-4.