

BİR ÜNİVERSİTE HASTANESİNİN GÖĞÜS ONKOLOJİ KONSEYİ'NDE SUNULAN GÖĞÜS CERRAHİSİ OLGULARININ ANALİZİ

ANALYSIS OF THE THORACIC SURGICAL PATIENTS PRESENTED IN THE THORACIC ONCOLOGICAL COUNCIL OF THE UNIVERSITY HOSPITAL

Banu AKTİN

Alpaslan ÇAKAN

Ufuk ÇAĞIRICI

Özgür SAMANCILAR

Ege Üniversitesi Tıp Fakültesi Göğüs Cerrahisi Anabilim Dalı, İzmir

Anahtar sözcükler: Akciğer karsinomu, multidisipliner yaklaşım, multimodal tedavi, onkoloji konseyi

Key words: Lung carcinoma, multidisciplinary approach, multimodality treatment, oncological council

ÖZET

Erken evre primer akciğer karsinomunda en etkili tedavi yöntemi cerrahi tedavidir. Ancak gerek hastaların geç başvurusu, gerekse standart bir tarama yönteminin geliştirilememiş olması, pek çok olgunun ileri evrelerde tanı almasına neden olmaktadır. Bu durum akciğer karsinomu ve diğer intratorasik malignitelerde multidisipliner, multimodal tedaviyi zorunlu kılmaktadır. Çalışmanın amacı, özellikle akciğer karsinomlu hastaların onkolojik yönetiminde bu yaklaşımın önemini vurgulamaktır.

Ocak 2004 - Ocak 2005 tarihleri arasındaki bir yıllık sürede Ege Üniversitesi Tıp Fakültesi Hastanesi Göğüs Onkoloji Konseyi'ne 342 olgu sunuldu. Bu hastalardan 88'i Göğüs Cerrahisi Kliniği tarafından sunuldu ve 59'u için cerrahi girişim kararı alındı. Bu olgular, dosyaları incelenmek suretiyle retrospektif olarak analiz edildi.

Cerrahi tedavi öngörülen 49'u erkek 10'u kadın 59 hastanın yaş ortalaması ile yaş aralığı sırasıyla 54.5 ± 14.9 ve 16-79 idi. En sık preoperatif tanı primer akciğer karsinomu (28 hasta) olup bunu soliter akciğer nodülü (18 hasta), metastatik

SUMMARY

The most effective therapy for early stage lung cancer is surgical treatment. However, late reference to the hospital and the lack of a standard screening method, cause patients to diagnose in advanced stages. Thus, a multidisciplinary – multimodality treatment for lung cancer and other intrathoracic malignancies become essential. The aim of the study is to emphasize the importance of this multidisciplinary approach, especially in oncological management of lung cancer patients.

Between January 2004 - January 2005, 342 patients were presented at the Thoracic Oncological Council of Ege University, Faculty of Medicine. Among these patients, 88 were presented by the Thoracic Surgery Department and 59 were referred to surgical treatment. These cases were analysed retrospectively by checking the medical reports.

The mean age and age range of the 49 male and 10 female patients whom surgical treatment were anticipated were 54.5 ± 14.9 and 16-79 respectively. The frequent preoperative diagnosis of the patients were primary lung cancer (28 patients), solitary

akciğer hastalıkları (10 hasta), mediastinal kitle (2 hasta) ve mezotelyoma (1 hasta) izlemekteydi. Yaklaşık yarısı (%47) asemptomatik olan hastalarda, eğer mevcutsa, göğüs ağrısı, öksürük, nefes darlığı ve hemoptizi en sık yakınmalar arasındaydı. Kliniğimizce Göğüs Onkoloji Konseyine sunulan 88 olgunun 37'sine (%42) neoadjuvan ve/veya adjuvan tedavi uygulandı.

Göğüs içi malignitesi bulunan olguların multidisipliner bir anlayışla değerlendirilmesinin, onkolojik hasta yönetimine katkı sağladığı düşünülmektedir.

GİRİŞ

Cerrahi tedavi, erken evre primer akciğer karsinomunda en etkili tedavi yöntemidir (1). Olguların erken tanı alması ise özellikle risk gruplarının taranması ile mümkündür. Ancak standart bir tarama yönteminin geliştirilememiş olması ve gelişmiş tanı yöntemlerinin bu amaçla kullanıldığındaki maliyet yüksekliği, akciğer karsinomu ve diğer intratorasik maligniteli olguların tanısında gecikmeye neden olmaktadır. Bu ise geç tanı konmuş olgularda, tedavi aşamasında cerrahinin yanısıra kemoterapi ve radyoterapi seçeneklerinin gündeme gelmesi, ilgili ana bilim dallarının birlikte çalışması, yani multimodal - multidisipliner tedavi yaklaşımının uygulanması anlamına gelmektedir.

Günümüzde multidisipliner tedavinin uygulandığı kliniklerde yapılan retrospektif ve prospektif çalışmalar, gerek akciğer karsinomunda gerekse diğer intratorasik ve ekstratorasik malignitelere, bu tedavi yöntemlerinin birlikteliğinin etkinliğini ve gerekliliğini ortaya koymuştur. Erken evre küçük hücreli akciğer karsinomlu olgularda cerrahinin başlangıç tedavisi olarak uygulandığı multimodal tedavi modellerinde, hastalık evresinden bağımsız olarak 5 yıllık sağkalım oranının %56 olduğu saptanmıştır (2). Yine superior sulkus tümörlü 143 hastanın retrospektif olarak değerlendirildiği başka bir çalışmada cerrahinin multidisipliner tedavi-

pulmonary nodule (18 patients), metastatic lung disease (10 patients), mediastinal mass (2 patients) and mesothelioma (1 patient). Nearly half of them (47%) were asymptomatic and chest pain, cough, shortness of breath and haemoptysis were the most frequent symptoms, if present. Among the 88 patients whom were presented by our department to the Council, 37 were (42%) underwent neoadjuvant and/or adjuvant therapies.

The multidisciplinary approach contributes to the management of oncological patients in intrathoracic malignancies.

nin önemli bir komponenti olduğu açıkça ortaya konmuştur (3).

Çalışmanın amacı bu yaklaşımın önemini değerlendirerek onkolojik hasta yönetiminde multidisipliner yaklaşımın standart bir yöntem olması gerektiğini vurgulamaktır.

GEREÇ VE YÖNTEM

Tanımlayıcı olarak planlanan bu çalışmada Ocak 2004 - Ocak 2005 tarihleri arasındaki bir yıllık süre içinde Ege Üniversitesi Tıp Fakültesi Hastanesi, Göğüs Onkoloji Konseyi'nde görüşülen ve 88'i kliniğimizce sunulan toplam 342 olgudan cerrahi girişim kararı alınan 59'u değerlendirmeye alındı. Konseyde görüşülecek olguların standardize edilmesi için hasta yakınma ve öyküsü, radyolojik incelemeleri (akciğer grafisi, göğüs bilgisayarlı tomografisi, batin ultrasonografisi, kemik sintigrafisi, beyin tomografisi, vb), özellikle cerrahi planlanan olgularda solunum fonksiyon testleri, arteriyel kan gazı değerleri, invaziv tanısız girişimler (bronkoskopi, plevra biyopsisi, transtorasik ince iğne aspirasyon biyopsisi) ve sonuçları; uygulanmış ise cerrahi yöntem ve histopatolojik inceleme sonucu gibi veriler, önceden bilgisayar ortamında hazırlanmış formda dolduruldu (Şekil 1).

Değerlendirilecek olgularla ilgili verilerin bir gün önceden tüm katılımcılara elektronik

TORAKS MALHİZİLE KONSEY FORMU			
KURUM :	TARİH :	KONSEY :	
KURUM BAŞKANI :	YER :	İL BAŞKANI :	İL BAŞKANI :
KONSEY BAŞKANLIĞI :			
KONSEY ÜYELERİ :			
Mediyen Bilgi :			
Toraks DT :	Diğer DT :	Klinik Soru :	Beşir BT :
TCU :	FFU :	ROMA :	İTÜ :
STP :	CV :	İTÜ :	İTÜ :
Notalar :			
Tarama ve Sıyama :			
Patoloji :			
Klinik Soru :	İT :	İT :	İT :
Uygulanmış Tedavi :	İT :	İT :	İT :
Planlanan Tedavi :	İT :	İT :	İT :
Notlar :			

Şekil 1. Onkolojik olguların değerlendirilmesinde kullanılan form.

ortamda gönderilmesi konsey sekreteryası tarafından gerçekleştirildi. Çalışmamızdaki olgular retrospektif olarak, sözü edilen kayıtlı formlar üzerinden değerlendirildi. Formlardaki veriler SPSS 10.0 istatistik programına aktararak tanımlayıcı tablolar elde edildi.

BULGULAR

Göğüs Cerrahisi Kliniği tarafından preoperatif ve postoperatif dönemde konseye sunulan 88 olgunun konsey kararları değerlendirildiğinde, olgulardan 37'si (%42) için neoadjuvan ve adjuvan tedavi kararının verilmiş olduğu saptandı.

Bu gruptaki neoadjuvan ve adjuvan tedavi planlanan olgulardan %22'sine kemoterapi, %11'ine radyoterapi, %9'una kemoterapi ve radyoterapi uygulanması kararlaştırılmıştı.

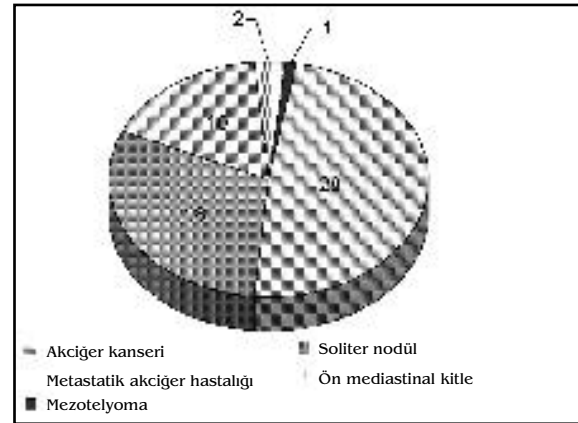
Cerrahi tedavi kararı verilen hastaların 49'u erkek, 10'u kadın toplam 59 hastanın yaş ortalaması 54.46 ± 14.93 idi. Olguların çoğunluğu (%44.8) asemptomatik olmakla birlik-

te, saptanan diğer semptomların dağılımı Tablo 1'de izlenmektedir.

Tablo 1. Cerrahi Tedavi Öngörülen Olgulardaki Semptomlar.

Semptomlar	Olgu sayısı	%
Asemptomatik	28	47
Göğüs ağrısı	14	24
Nonspesifik	10	17
Öksürük	4	7
Nefes darlığı	2	3
Hemoptizi	1	2
Toplam	59	100

Bu olguların %49'unun preoperatif tanısı primer akciğer kansinomu olup diğer olguların tanıları Şekil 2'de izlenmektedir.



Şekil 2. Cerrahi tedavi uygulanan olguların preoperatif tanıları.

TARTIŞMA

Ege Üniversitesi Tıp Fakültesi Göğüs Onkoloji Konseyi, haftada bir gün, 09.00- 10.00 saatleri arasında, yedi uzmanlık dalının (göğüs cerrahisi, göğüs hastalıkları, medikal onkoloji, radyasyon onkolojisi, radyoloji, patoloji, nükleer tıp) katılımı ile, asistan ve tıp öğrencilerine açık olarak gerçekleşmektedir.

Benimseyerek etkin bir şekilde uyguladığımız multidisipliner yaklaşım sayesinde, ma-

ligniteli olguların değerlendirmesi ilgili tüm branşlarca yapılmakta, güncel bilimsel çalışmalar ışığında hasta bazında en ideal olan tedaviye ulaşmak hedeflenmektedir.

Literatürde maligniteli olgularda multimodal yaklaşımların etkinliğini değerlendirmek üzere yapılmış birçok çalışma bulunmaktadır (4-7). Sınırlı evre küçük hücreli akciğer karsinomunun tedavisinde cerrahinin yeri 1980'lerden bu yana ilgi konusu olmuştur (8). Bugün cerrahi tedavinin bu olgularda yararlı olabileceği, bunun da sadece multimodal kombine tedavi birlikteliği ile kabul edilebilir olduğu düşünülmektedir. Küçük hücreli akciğer karsinomlu hastanın multimodal tedavi ile değerlendirilmesi sonucu elde edilen veriler, evre I ve IIIa arasındaki evrelerde cerrahi ve kemoterapi birlikteliğine dikkat çekmektedir (2,9).

Küçük hücreli dışı akciğer karsinomlarında da, gerek preoperatif dönemde hastalığın evresini düşürerek olgunun cerrahi tedaviye aday olmasını sağlamak, gerekse postoperatif histopatolojik inceleme sonuçlarına göre ileri evreli olarak saptanan olgularda sağkalımı uzatabilmek ve nüks oranlarını düşürebilmek amacıyla sık sık adjuvan tedavi modalitelerine başvurulmaktadır (6).

Bu çalışmada değerlendirilen olgular ışığında, asemptomatiklik oranının yüksek olması etkin tarama yöntemlerinin gerekliliğini ortaya koymaktadır. Değişik medikal sorunlar

nedeniyle tarama yapılan ve asemptomatik iken saptanan akciğer karsinomlu olguların, semptomatik olanlara göre daha erken evrede olduğu, bu hastalarda rezektabilite oranlarının daha yüksek, sağkalım sürelerinin daha uzun olduğu bulunmuştur (10).

Multidisipliner yaklaşım belirli bir hastalığa değişik tedavi açılarından bakabilme, birleşik tedavi yöntemleri geliştirme, katılımcı uzmanların klinik deneyimlerinden yararlanma olanağını sağlamaktadır. Tedavi uygulamalarının standardize edilmesi; tedavi kararında ve izlemde kolaylığın yanısıra kayıtların da düzenli tutulmasına olanak tanımaktadır.

Bir üniversite hastanesi olmamız nedeniyle, konseyde olguların öğretim üyelerince tartışılmasının asistan ve tıp öğrencisi eğitimine katkısı önemli diğer bir konudur. Onkolojik hasta izlem ve tedavilerinin yapıldığı hastanelerde, ilgili uzmanlardan oluşan konseylerin oluşturulması ve uzmanlık dernekleri aracılığıyla hasta verilerinin ve uzun dönem tedavi sonuçlarının paylaşılmasının da yararlı olacağı kanısındayız.

Çalışmamızın kısıtlılığı, multidisipliner anlayışla tedavi verdiğimiz bu olguların sağkalım analizlerinin henüz yapılamamış olmasıdır.

Intratorasik malignitesi bulunan olguların multidisipliner bir anlayışla değerlendirilmesinin, onkolojik hasta yönetiminde standart bir yaklaşım olması gerektiğini düşünmekteyiz.

KAYNAKLAR

1. Singhal S, Shrager JB, Kaiser LR. Multimodality therapy for non-small cell lung cancer. T. W. Shields (ed), General Thoracic Surgery, 6. baskı, Philadelphia; Lippincott Williams & Wilkins, 2005: 1653-79.
2. Muller LC, Salzer GM, Huber H, Prior C, Ebner I, Frommhold H, HW Prauer HW. Multimodal therapy of small cell lung cancer in TNM stages I through IIIa. Ann Thorac Surg 1992; 54: 493-7.
3. Komaki R, Roth JA, Walsh GL, Putnam JB, Vaporciyan A, Lee JS, Fossella FV, Chasen M, Delclos ME, Cox JD. Outcome predictors for 143 patients with superior sulcus tumors treated by multidisciplinary approach at the University of Texas M. D. Anderson Cancer Center. Int J Radiat Oncol Biol Phys 2000; 48(2): 347-54.
4. Aksaray F, Alioğlu F, Turgay HT, Tümöz M. Yumuşak doku sarkomlarında multidisipliner

tedavi. Ankara Numune Eğitim ve Araştırma Hastanesi Tıp Dergisi 1994-5; 34-5.

5. Karrer K, Shields TW, Denck H, Hrabar B, Vogt-Moykopf I, Salzer GM. The importance of surgical and multimodality treatment for small cell bronchial carcinoma. J Thorac Cardiovasc Surg 1989; 97: 168-76.
6. Gadgeel SM, Ramalingham S, Cummings G, Kraut MJ, Wozniak AJ, Gaspar LE, Kalemkerian GP. Lung cancer in patients less than 50 years of age. Chest 1999; 115: 1232-6.
7. Livingston RB. Combined modality therapy of lung cancer. Clin Cancer Res 1997; 3: 2638-47.
8. Shields TW, Higgins GA, Mathews MJ, Keehn RJ, Surgical resection in the management of small cell caesinoma of the lung. J Thorac Cardiovasc Surg 1982; 84: 481-8. (LC Muller, GM Salzer, H Huber, C Prior, I Ebner, H Frommhold and HW Prauer. Multimodal therapy of small cell lung cancer in TNM stages I through IIIa. Ann Thorac Surg 1992; 54: 493-7)
9. Ulsperger E, Karrer K, Denck H. Multimodality treatment for small cell bronchial carcinoma. Preliminary results of a prospective, multi-center trial. Eur J Cardiothorac Surg 1991; 5: 306-9.
10. Blum MG. Clinical presentation of lung cancer. T.W. Shields (ed). General Thoracic Surgery, 6. baskı, Philadelphia; Lippincott Williams & Wilkins, 2005: 1508-18.

Yazışma Adresi:

Dr. Banu AKTİN
Ege Üniversitesi Tıp Fakültesi Göğüs Cerrahisi
Anabilim Dalı, Bornova/İZMİR
Tel: 0 232 3904919
E-posta: banu.aktin@ege.edu.tr
