

Tavuk (*Gallus domesticus*) Alt Solunum Yollarındaki Mast Hücreleri Üzerinde Histolojik Araştırmalar*

Melek KOÇAK HAREM¹, Nevin KURTDEDE²

¹ Erciyes Üniversitesi Veteriner Fakültesi, Histoloji-Embriyoloji Anabilim Dalı, Kayseri-TÜRKİYE

² Ankara Üniversitesi Veteriner Fakültesi, Histoloji-Embriyoloji Anabilim Dalı, Ankara-TÜRKİYE

Özet : Bu araştırma tavukların (*Gallus domesticus*) alt solunum yollarındaki mast hücrelerinin ışık ve elektron mikroskopik düzeylerde morfolojisi ve heterojenitesini ortaya koymak amacıyla yapıldı. Çalışmada 20 adet sağlıklı, erişkin broyler tipi tavuğun alt solunum yollarından alınan doku örnekleri materyal olarak kullanıldı. Işık mikroskopik düzeyde yapılan incelemeler sonucunda izotonik formaldehit-asetik asit (IFAA) ile tespit edilen dokulardaki mast hücrelerinin uzun ve kısa süreli toluidin blue boyaması ile metakromatik, alcian blue/safranin O (AB/SO) kombine boya metodu ile AB (+), SO (+) ve AB/SO (+) (mikst) olarak boyandığı gözlemlendi. %10 formol ile tespit edilen mast hücreleri ise, uzun süreli toluidin blue boyamasında metakromatik özellik göstermeksizin mavi renkte boyandılar. Elektron mikroskopik incelemeler sonucunda mast hücrelerinin homojen elektron yoğun, elektron açık matriks içinde elektron yoğun kordon ağı şeklinde, ince tanecikli yapıda, bal peteği görünümünde ve konsantrik lameller şeklinde olmak üzere beş farklı tipte granül içerdiği gözlemlendi.

Anahtar Kelimeler: Alt solunum yolları, heterojenite, mast hücreleri, tavuk

Histological Investigation on the Mast Cells of Lower Respiratory Tract in the Chicken (*Gallus domesticus*)

Summary : This study was carried out to investigate morphology and heterogeneity of mast cells in Broiler chicken's lower respiratory tract at the light and electron microscopic level. In this study, lower respiratory tract samples taken from 20 healthy, adult Broiler chickens. As a result of light microscopical examinations, observed the mast cells in isotonic formaldehyde-acetic acid (IFAA)-fixed were stained metachromatically with short and long time toluidin blue methods and AB (+), SO (+), AB/SO (+) (mixed) with alcian blue/safranin O (AB/SO) combined staining method. However, the mast cells in %10 formol-fixed were stained blue but not metachromatically with long time toluidin blue method. As a result of electron microscopical examinations, saw the mast cells have five types granules: homogen electron dense, networks of cords formed by electron dense materials in electron clear matrix, fine granular, concentric lamellae and honeycomb appearance.

Key Words: Chicken, heterogeneity, lower respiratory tract, mast cells

Giriş

Fizyolojik ve patolojik olaylarda rol alan mast hücreleri mekanik, kimyasal ve immunolojik uyarılara bağlı olarak aktive olabilen (21) ve bunun sonucunda mediatör olarak adlandırılan biyolojik aktif substansları sentezleyip salgılayan (13) spesifik granüllere sahip bağdoku hücreleridir (5). Solunum sisteminde bulunan mast hücreleri içerdikleri mediatörlerle bu sisteme ait yangısal hastalıkların patogenezinde önemli rol oynarlar (9).

Mast hücrelerinin mukoza mast hücresi (MMC) ve bağdoku mast hücresi (CTMC) olmak üzere iki tipinin olduğu ilk defa Enerback (8) tarafından ratta tanımlanmıştır. Alcian blue/safranin O (AB/SO) kombine boyama metodunda MMC'nin formole duyarlı granülleri AB (+), CTMC'nin ise formole dirençli granülleri SO (+) boyanırlar. Solunum yollarındaki mast hücrelerin-

de heterojenitenin varlığı ile ilgili yapılan çalışmalar insan ve çeşitli memeli hayvanlarda yoğunlaşmıştır (1, 3, 12, 18). Bu araştırma, tavukların alt solunum yollarındaki mast hücrelerinin ışık ve elektron mikroskopik düzeylerde morfolojisi ve heterojenitesini belirleyebilmek amacıyla yapılmıştır.

Gereç ve Yöntem

Çalışmada 20 adet erişkin, sağlıklı broyler tipi tavuğun üst, orta ve alt trakeya, ekstrapulmoner ve intrapulmoner primer bronş, sekonder bronş ve tersiyer bronş (parabronş) bölgelerinden alınan doku örnekleri materyal olarak kullanıldı.

Işık mikroskopik incelemeler için alınan doku parçalarının bir kısmı %10 formol'de, diğer kısmı ise izotonik formaldehit-asetik asit (IFAA, pH 2.9) 'te prosedüre göre tespit edilip paraplast'ta bloklandı (7). Hazırlanan bloklardan 30µm arayla 6µm kalınlığında 10'ar adet kesit alındı. Aynı hayvana ait olan ve %10 formol ile IFAA'da tespit edilmiş dokulardan alınan birer kesit aynı lam üzerine konuldu. Mast hücrelerinin morfolo-

Geliş Tarihi/Submission Date : 03.04.2003

Kabul Tarihi/Accepted Date : 29.04.2003

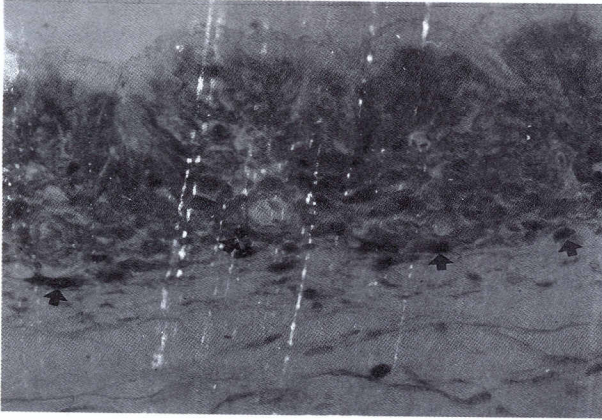
* Bu makale aynı adlı doktora tezinden özetlenmiştir.

jik ve histokimyasal özellikleri ile alt tiplerini belirleyebilmek için kısa süreli toluidin blue ve uzun süreli toluidin blue boyama yöntemleri (25) ile alcian blue/safranin O kombine boyama metodu (8) uygulandı. Boyama yöntemlerinin kontrolü amacıyla ratların bağırsak ve derilerinden alınan doku örnekleri kullanıldı.

Elektron mikroskopik incelemeler için alınan parçalar glutaraldehit-paraformaldehit ile ön tespitleri yapıldıktan sonra Karnovsky (15) yöntemine göre ozmik asitte tespit edilerek araldit M'de bloklandı. Bu bloklardan alınan ince kesitler Veneable ve Coggeshall (23) yöntemine göre kontrastlanarak Carl Zeiss EM 9S-2 model transmission elektron mikroskopunda incelendi.

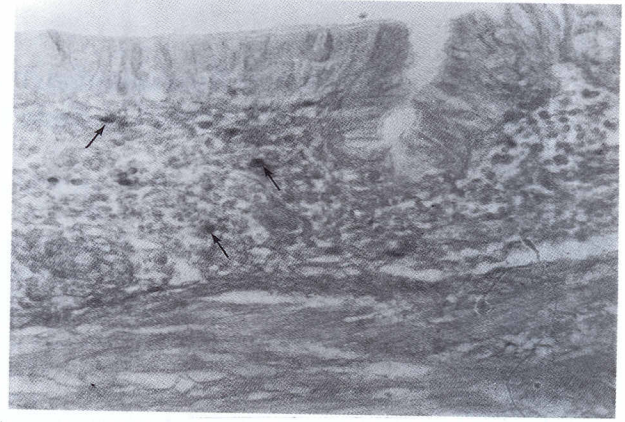
Bulgular

Işık mikroskopik incelemelerde tavuk alt solunum yollarındaki mast hücreleri, IFAA tespitli dokulara uygulanan kısa süreli toluidin blue boyamasında metakromatik olarak mor renkte boyanırken (Şekil 1, oklar), %10 formolde tespitli dokularda bu hücrelere rastlanmadı.



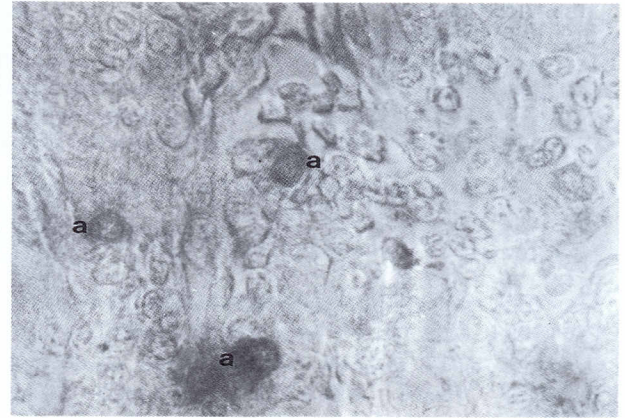
Şekil 1: Trakeyanın lamina propriyasındaki mast hücreleri (IFAA tespitli) (oklar). Kısa süreli toluidin blue. x 132

%10 formol ile tespit edilen dokulara uzun süreli toluidin blue boyama metodu uygulandığında ise mast hücrelerinin metakromazi özelliğini kaybedip homojen mavi renkte boyandıkları belirlendi (Şekil 2, oklar). Ancak bu hücrelerin yoğunluğu, IFAA'da tespit edilmiş dokularda bulunan hücelere oranla oldukça azdı (Şekil 2).

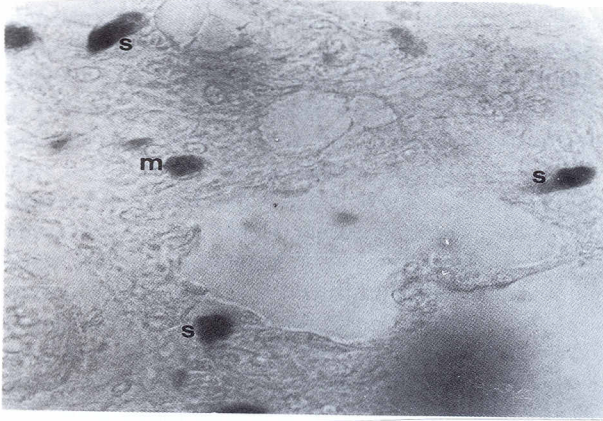


Şekil 2. Trakeyanın lamina propriyasındaki mast hücreleri (%10 formol tespitli) (oklar). Uzun süreli toluidin blue. x 332.

%10 formol ile tespit edilmiş dokularda AB/SO boyamasında sonuç alınmazken, IFAA ile tespit edilmiş dokularda ise mast hücreleri çoğunlukla AB (+) (Şekil 3, a), daha az olarak da AB/SO (+) (mikst) (Şekil 4, m) ve SO (+) (Şekil 4, s) reaksiyon verdi.

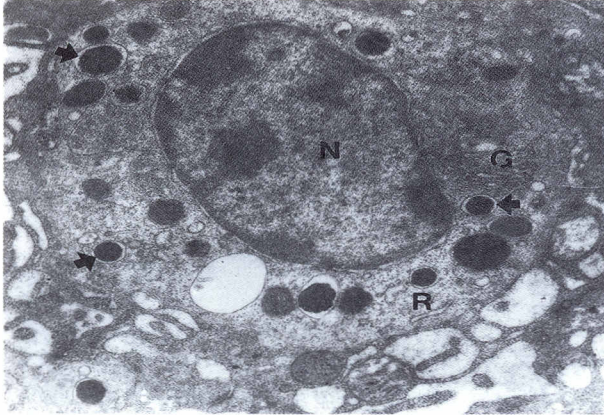


Şekil 3. Trakeyanın subepitelyal bölgesindeki AB (+) mast hücreleri (a). Alcian blue/safranin O. x 1290.



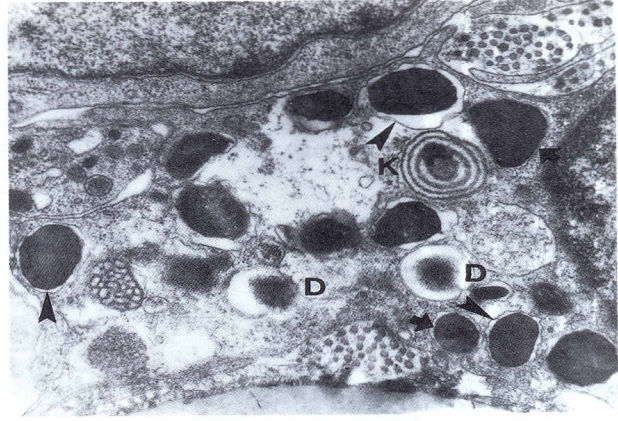
Şekil 4. Mast hücreleri. s: SO (+), m: AB/SO (+) (mikst). Alcian blue/safranin O. x 862.

Elektron mikroskopik incelemelerde mast hücrelerinin yüzeyinde mikrovillus benzeri sitoplazmik uzantılar görüldü. Hücrenin çekirdeği (Şekil 5, N), hücre şekline uygun olarak yuvarlak veya ovaldı ve merkezi ya da ekzantrik konumda yerleşmişti. Çekirdekdeki heterokromatin çekirdek membranı boyunca ve kümeler halinde dağılmıştı. Sitoplazmada iyi gelişmiş Golgi kompleksi (Şekil 5, G), az sayıda ribozom ve polizomlar ile granüllü endoplazmik retikulum'a (Şekil 5, R) rastlandı.



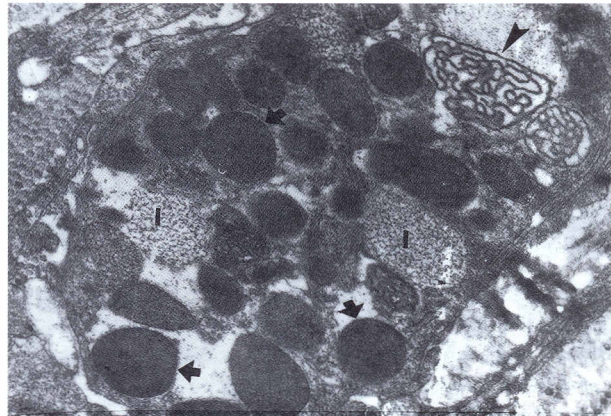
Şekil 5. Trakeyada mast hücrelerinin elektron mikroskopik görünümü. N: nukleus, G: Golgi kompleksi, R: granüllü endoplazmik retikulum, oklar: homojen elektron yoğun granüller. x 14.400.

Hücrelerin sitoplazmalarındaki en belirgin özellik değişik büyüklükte olan ve farklı iç yapı gösteren yuvarlak ya da oval spesifik granüllerin bulunmasıydı (Şekil 5, 6).



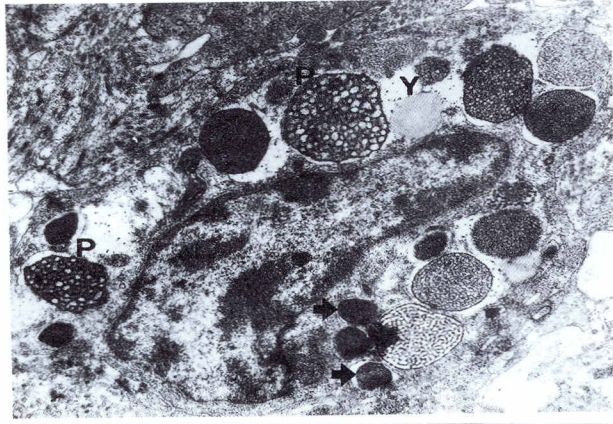
Şekil 6. Trakeyada mast hücrelerinin elektron mikroskopik görünümü. ok başları: perigranüler membran, oklar: homojen elektron yoğun granüller, D: dense core yapısında granül, K: konsantrik lameller şeklinde granül. x 18 700

Bazı hücrelerde granüllerin sitoplazmada homojen olarak dağıldığı, bazılarında ise hücre membranına yakın olarak yerleştiği görüldü. Granülleri çevreleyen membran, bazılarında belirgin olmasına karşılık (Şekil 7, ok başları) çoğu granülde güçlülük seçildi.



Şekil 7. Sekunder bronştaki mast hücrelerinin elektron mikroskopik görünümü. oklar: homojen elektron yoğun granüller, ok başı: elektron açık matriks içinde elektron yoğun kordon ağı şeklinde granül, I ince tanecikli yapıda granül. x 17.200.

Mast hücreleri homojen elektron yoğun (Şekil 5, 6, 7, 8, oklar), elektron açık matriks içinde elektron yoğun kordon ağı şeklinde (Şekil 7, ok başı), ince tanecikli yapıda (Şekil 7, I), konsantrik lameller şeklinde (Şekil 6, K) ve balpeteği görünümünde (Şekil 8, P) olmak üzere beş farklı tipte granül içermekteydi. Ayrıca dense core yapısında (Şekil 6, D) ve boş olarak gözlenen granüllere de rastlandı. Bazı hücrelerde de sitoplazma içinde yağ damlacığı gözlemlendi (Şekil 8, Y).



Şekil 8. Primer bronşta mast hücrenin elektron mikroskopik görünümü. oklar: homojen elektron yoğun granüller, P: bal peteği görünümünde granül, Y: yağ damlacığı. x 11.400.

Tartışma ve Sonuç

Toluidin blue, thionin, metylen blue gibi katyonik boyalarla boyandıklarında metakromazi gösteren mast hücrelerinin hayvan türlerine ve dokulardaki lokalizasyonlarına bağlı olarak yuvarlak, oval ya da mekik şeklinde (16, 18) ve değişik büyüklüklerde (3, 4) gözlemlendiği belirtilmiştir. IFAA tespitli dokularda toluidin blue ile boyanan preparatlarda mast hücrelerinin metakromazi gösteren granüllerinin (8) tek tek seçilemediği (19), bazı hücrelerde çekirdeğin de bu granüller tarafından tamamen örtüldüğü (17) bildirilmektedir. Yapılan çalışmada da tavukların mast hücrelerinin benzer özellikleri taşıdığı görülmüştür.

Mast hücrelerindeki histokimyasal heterojenitenin farklı tespitler ve boyama metodları uygulanarak belirlenebileceği bildirilmiştir (7, 25). Sunulan çalışmada tavuk alt solunum yollarındaki mast hücreleri üzerinde formol tespitinin etkili olup olmadığını belirlemek amacıyla %10 formol tespitli dokulara kısa ve uzun süreli toluidin blue boyama metodu uygulanmıştır. Kısa süreli toluidin blue boyama metodu ile boyanmayan hücrelerin uzun süreli metakromatik özellik göstermeksizin mavi renkte boyandığı tespit edilmiştir. Aynı boyama metodu IFAA tespitli dokulara uygulandığında %10 formol tespitli ve uzun süreli boyama yapılan örneklerle göre boyanmanın daha yoğun ve boyanan hücre sayısının daha fazla olduğu saptanmıştır. Bu bulgular tavuk alt solunum yollarındaki mast hücrelerinin bildirilenlere (3, 7, 25) benzer olarak formole duyarlı olduğu ve uzun süreli boyama yapıldığında formolün belirtilen etkisinin ortadan kaldırılabilirdiğini (25) göstermektedir.

Alt solunum yollarındaki mast hücrelerinde heterojenitenin varlığı ve mast hücrelerinin alt tipleri çeşitli hayvanlarda çalışılmıştır. Kobay (1) ve keçide (17) akciğer bölgesinde sadece AB (+), insan (19) ve maymun akciğeri (12) ile at (18), sığır (4, 14) ve koyun (3) alt solunum yollarında AB (+) ve SO (+), ratta ise bunların yanında AB/SO (+) özellikle boyanan mikst karakterde granüller içeren mast hücrelerinin bulunduğu belirtilmiştir (1). Yapılan çalışmada tavuk alt solunum yollarına ait IFAA ve %10 formol tespitli dokular AB/SO boya metodu ile boyandığında MMC'nin AB (+), CTMC'nin ise SO (+) reaksiyon verdikleri ancak Enerback'ın (7, 8) bildirdiğinin aksine tavukta her iki mast hücre tipinin de formaldehite duyarlı olduğu saptanmıştır. Ayrıca rat (1) ve tavuk embriyolarının akciğerlerinde (20) bulunduğundan söz edilen AB/SO (+) reaksiyon veren mikst mast hücrelerine de rastlanmıştır.

Kanatlılarda mast hücrelerinin elektron mikroskopik yapısının temelde memeli mast hücrelerine benzediği (22, 24), ancak daha az granüllü endoplazmik retikulum, bol miktarda ribozom içerdiği, yuvarlak veya oval görünümdeki mitokondriyonların az sayıda olduğu ve seyrek kristaller içerdiği, mikrotubullerin sitoplazmanın her tarafında dağıldığı ve küçük bir Golgi kompleksi bulunduğu bildirilmektedir (24). Valsala ve arkadaşları (22), ördek mast hücrelerinde Golgi kompleksine hiç rastlayamadıklarını belirtmektedirler. Bu çalışmada elde edilen bulgular Wight ve arkadaşlarının (24) bulgularına paralellik göstermekle birlikte mikrotubullerin bulunmadığı ancak Golgi kompleksinin var olduğu ve bazı hücrelerin sitoplazmasında Craig ve arkadaşları (6)'nın insan mast hücrelerinde tanımladıkları yağ damlacıklarının bulunduğu saptanmıştır.

Rat (2), kobay (2), koyun (3), keçi (17), sığır (4, 14), at (18) ve insan (10, 11) gibi çeşitli memelilerin solunum sisteminde yapılan elektron mikroskopik çalışmalara göre mast hücre granüllerinin iç yapısının türlere göre farklılık gösterdiği, granül içeriğindeki bu farklılıkların mediatör salınım dönemlerine göre oluştuğu (6) ve bu granül tiplerinin arasında geçiş formlarına rastlandığı bildirilmektedir (3, 4, 10, 18). Kanatlı hayvanlardan tavuk ve ördekte ise vücut genelinde incelenen mast hücrelerinde elektron yoğun yapılar, konsantrik lameller, labirent ve ağ benzeri inklüzyonlar içeren, küçük çapta olup dense core yapıları gösteren granüller (22, 24) bulunduğu, tavuk ve bildircin derisindeki (16) mast hücrelerinde ise elektron yoğun granüllerin orta kısmında daha yoğun şekilli kitleler içerdiği belirtilmektedir. Sunulan çalışmada tavuk alt solunum yollarında incelenen mast hücrele-

rinde Wight (24) ile Valsala ve arkadaşları (22)'nin bildirdiği granül tiplerinin yanısıra bal peteği görünümündeki granül tipine ve çeşitli hayvan türlerinde gözlenen (3, 4, 10, 18) değişik granül tipleri arasındaki geçiş formlarına da rastlanmıştır.

Elde edilen verilerin ışığında tavuk alt solunum yollarındaki mast hücrelerinin alt tiplerinin fonksiyonlarına bağlı olarak yerleşim gösterdiği (3, 4), içerdikleri granüllerin iç yapısının da olası mediatör salınım dönemlerine (11) veya olgunlaşma evrelerine bağlı olarak (6) farklılıklara sahip olduğu kanısına varılmıştır.

Kaynaklar

- 1- Bachelet CM, Bernaudin JF, Feith JF, 1988. Distribution and histochemical characterization of pulmonary mast cells in the rat and guinea pig. *Int Arch Allergy Appl Immunol.*, 87: 225-229.
- 2- Bloom W, Fawcett DW, 1994. *A Textbook of Histology*. Second Edition. New York, London: Chapman and Hall, p. 157.
- 3- Chen W, Alley MR, Manktelow DP, 1990. Mast cells in the ovine lower respiratory tract: heterogeneity, morphology and density *Int Arch Allergy Appl Immunol.*, 93: 99-106.
- 4- Chen W, Alley MR, Manktelow BW, Slack P, 1990. Mast cells in the bovine lower respiratory tract: morphology, density and distribution. *Brit Vet J.*, 146: 425-436.
- 5- Cormack DH, 1987. *Ham's Histology*. Ninth Edition. Philadelphia: J.B. Lippincott Company, p. 177.
- 6- Craig SS, Schechter NM, Schwartz LB, 1989. Ultrastructural analysis of maturing human T and TC mast cells in situ. *Lab Invest.*, 60 (1): 147-156.
- 7- Enerback L, 1966. Mast cells in rat gastrointestinal mucosa: 1. Effects of fixation. *Acta Pathol Microbiol Scand.*, 66: 289-302.
- 8- Enerback L, 1966b. Mast cells in rat gastrointestinal mucosa: 2. Dye-binding and metachromatic properties. *Acta Pathol Microbiol Scand.*, 66: 303-312.
- 9- Foreman JC, 1984. Functional aspects of mast cells mediator contents and mediator effects. *Acta Otolaryngol. (Stockh.)*, 414: 93-101.
- 10- Fox B, Bull TB, Guz A, 1981. Mast cells in the human alveolar wall: An electronmicroscopic study. *J Clin Pathol.*, 34: 1333-1342.
- 11- Friedman MM, Kaliner M, 1985. In situ degranulation of human nasal mucosal mast cells: Ultrastructural features and cell-cell associations. *J Allergy Clin Immunol.*, 76: 70-82.
- 12- Guerzon GM, Pare PD, Michoud MC, Hogg JC, 1979. The number and distribution of mast cells in monkey lungs. *Am Rev Respir Dis.*, 119: 59-66.
- 13- Holgate ST, Church MK, 1992. The Mast Cell. *Brit M Bull.*, 48: 40-50.
- 14- Hunt TC, Campbell AM, Robinson C, Holgate ST, 1991. Structural and secretory characteristics of bovine lung and skin mast cells: Evidence for the existence of heterogeneity. *Clin Exp Al.*, 21: 173-182.
- 15- Karnovsky MJ, 1965. A formaldehyde-glutaraldehyde fixative of high osmolality for use in electron microscopy. *J Cell Biol.*, 27: 137A-137B.
- 16- Kurtde N, Yörük M, 1995. Tavuk ve bildircin derisinde mast hücrelerinin morfolojik ve histometrik incelenmesi. *AÜ Vet Fak Derg.*, 42: 77-83.
- 17- Kurtde N, Aştı RN, Ergün L, Ergün E, 2000. Ankara keçilerinin alt solunum yolları mast hücreleri üzerinde histolojik çalışmalar. *AÜ Vet Fak Derg.*, 47: 339-349.
- 18- Mair TS, Stokes CR, Bourne FJ, 1988. Distribution and ultrastructure of mast cells in the equine respiratory tract. *Equine Vet J.*, 20,(1): 54-58.
- 19- Overveld FJ, Houben LA, Schmitz du Moulin FE, Bruijnzeel PL, Raaijmakers JA, Terpstra GK, 1989. Mast cell heterogeneity in human lung tissue. *Clin Sci.*, 77(3): 297-304.
- 20- Ribatti D, Contino R, Quondamatteo F, Formica V, Tursi A, 1992. Mast cell populations in the chick embryo lung and their response to compound 48/80 and dexamethasone. *Anat Embryol.*, 186: 241-244.
- 21- Tizard I, 1982. *An Introduction to Veterinary Immunology*. Second Edition. Philadelphia: W. B. Saunders Company, p. 261.
- 22- Valsala KV, Jarplid B, Hansen HJ, 1986. Distribution and ultrastructure of mast cells in the duck. *Avian Dis.*, 30(4): 653-657.
- 23- Veneable JH., Coggeshall R, 1965. A simplified lead citrate stain for use in electron microscopy. *J Cell Biol.*, 25: 407-408.

- 24- Wight PAL, 1970. The mast cells of *Gallus domesticus*: I. Distribution and Ultrastructure. *Acta Anat.*, 75: 100-113.
- 25- Wingren V, Enerback L, 1983. Mucosal mast cells of the rat intestine: a-revaluotion of fixation and staining properties with special reference to proteing blockly and solubility of the granuler glycosaminoglycan. *Histochem.* 15: 571-582.

Yazışma Adresi:

Yard. Doç. Dr. Melek KOÇAK HAREM
Erciyes Üniversitesi Veteriner Fakültesi
Histoloji-Embriyoloji ABD/KAYSERİ
Tel: 0352 338 00 06 / 1055
Fax: 0352 337 27 40
E-Posta : melek@erciyes.edu.tr