

# KONJENİTAL SUBGLOTTİK LARİNGEAL HEMANJİYOM: SÜT ÇOCUKLARINDA SOLUNUM SIKINTISININ NADİR BİR NEDENİ

Maşallah CANDEMİR<sup>1</sup>, Serap SEMİZ<sup>1</sup>, A. Baki YAĞCI<sup>2</sup>, Binnur TAVASLI<sup>2</sup>

<sup>1</sup> Pamukkale Üniversitesi Tıp Fakültesi, Çocuk Sağlığı ve Hastalıkları Anabilim Dalı, DENİZLİ

<sup>2</sup> Pamukkale Üniversitesi Tıp Fakültesi, Radyodiagnostik Anabilim Dalı, DENİZLİ

#### Yazışma Adresi:

Dr. Maşallah CANDEMİR  
Pamukkale Üniversitesi Tıp Fakültesi, Çocuk Sağlığı ve Hastalıkları Anabilim Dalı  
Doktorlar Cad. Bayramyeri,  
DENİZLİ  
Tel İş: 0 258 241 00 35  
Dahili: 514  
Faks: 0 258 241 00 40  
E-posta:  
drmcdemir@hotmail.com

## ÖZET

Stridor, büyük hava yollarının kısmi tıkanıklığı sonucu ortaya çıkan bir bulgudur. Süt çocuklarında stridorun nadir bir nedeni de konjenital subglottik laringeal hemanjiyomdur. Hastalık, özellikle infant dönemde ortaya çıkan dispne, tekrarlayan obstrüktif bronşit, laringeal stridor ve tedaviye cevap vermeyen pnömoni ile karakterizedir. Benign bir durum olmasına rağmen hızla büyüyerek ciddi solunum sıkıntısına neden olup ölümcül seyredebilmektedir. Direkt laringoskopi ile tanı konulabilen bu lezyonun tanı ve ayırıcı tanısında bilgisayarlı tomografi ve manyetik rezonans görüntüleme yöntemleri kullanılabilir. Lokal ya da sistemik steroid, lazer ile ablasyon ve cerrahi tedavi seçenekleri arasındadır. Burada, solunum sıkıntısı ile başvuran ve tedaviye yanıt vermeyen, takibinde konjenital subglottik hemanjiyom tanısı alan bir infant olgu sunulmaktadır.

**Anahtar kelimeler:** Stridor, dispne, subglottik hemanjiyom

## CONGENITAL SUBGLOTTIC LARYNGEAL HEMANGIOMA: A RARE CAUSE OF DYSPNEA IN INFANT

### SUMMARY

Stridor results from partially obstructed airways. A rare cause of stridor in infants is congenital subglottic hemangioma. It is characterized by dyspnea, recurrent obstructive bronchitis, laryngeal stridor and pneumonia unresponsive to treatment. Despite a benign condition, it may grow further and cause serious respiratory distress and death. Direct laryngoscopy establishes the diagnosis. Computerized tomography and magnetic resonance imaging may be used in the differential diagnosis of the lesion. Local or systemic steroids, laser ablation or surgery are the choices of treatment. An infant presenting with respiratory distress, unresponsive to therapy, diagnosed as congenital subglottic hemangioma is presented in this article.

**Key words:** Stridor, dyspnea, subglottic hemangioma

## GİRİŞ

Kaba, gürültülü ses olarak tanımlanan stridor, kısmi olarak tıkanan havayolundan hızla geçen havanın oluşturduğu türbülans sonucu ortaya çıkar (1).

Laringomalazi, glottik veb, subglottik stenoz larinks düzeyinde obstrüksiyon yapan konjenital anomalilerdir (2). Konjenital subglottik laringeal hemanjiyom (KSLH) ise nadir görülen anomalilerdendir ve tüm konjenital laringeal anomalilerin % 1.5' ini oluşturmaktadır (3). Konjenital Subglottik laringeal genel olarak benign seyirlidirler ancak gerek yerleşim yeri ve gerekse proliferatif dönem boyunca hızla büyüyen ilerleyici hava yolu tıkanıklığı yapmalarından dolayı ölümlerle sonuçlanabilmektedirler (4).

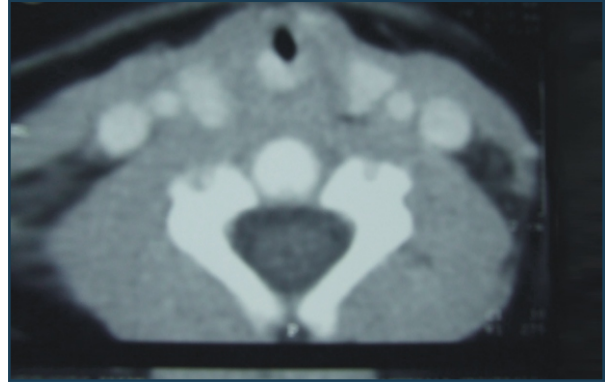
Bu yazıda solunum sıkıntısı ile başvuran ve laringeal stridoru olup takibinde KSLH tanısı alan bir infant sunulmuştur.

## OLGU

Öncesinde şikayeti olmayan 2 aylık erkek hasta solunum sıkıntısı yakınması ile kliniğimize sevk edildi. Öyküsünden, solunum sıkıntısı ve hırıltı yakınmasının yaklaşık 10 gün önce başladığı ve başvurduğu hastanede bronşiolit tanısı ile yatırılarak tedavi edildiği ancak tedaviye yanıt alınmaması üzerine hastanemize sevk edildiği öğrenildi.

Özgeçmişinde özellik bulunmayan olgu fizik muayenede; huzursuz görünümde idi. Solunum sayısı 62/dakika, kalp tepe atımı 124/dakika, koltuk altı ateşi 36.7 °C olan olgunun her iki akciğeri solunuma eşit katılıyordu, solunum sesleri kaba, inspiratuar fazda daha belirgin olmak üzere hem inspiratuar hem de ekspiratuar solunum güçlüğü vardı. İnterkostal ve subkostal çekilmesi olan hastada karaciğer kot kavsinden itibaren 2 cm olarak ele geliyordu. Dolaşım ve diğer sistem muayeneleri normal idi.

Laboratuvar incelemelerinde; hemoglobin: 13.5 gr/dl, hemotokrit: % 41, beyaz küre sayısı: 11.100/mm<sup>3</sup>, trombosit sayısı: 501.000/mm<sup>3</sup>, periferik yaymada % 56 parçalı, % 44 lenfosit görüldü. Na: 141 mEq/L, K: 4.3



Resim 1: Trakeal hava pasajını posterior ve lateral alandan daraltan kitle lezyonu (hemanjiom)

mEq/L, Cl: 104 mEq/L, AST: 34 IU/L, ALT: 28 IU/L idi. Tam idrar tetkiki ve kan gazı incelemesi normal olan olgunun akciğer grafisinde patolojik bulgu saptanmadı.

Bronşiolit ve akut laringotrakeobronşit öntanları ile oksijen, beta agonist, soğuk buhar ve nebulizer adrenalin tedavisine başlanan olgunun izleminde tedaviye yanıt alınmaması ve stidorun daha da belirginleşmesi üzerine tek doz steroid tedavisi yapıldı ve bu tedaviye kısmi yanıt alındı. Olguda glottik ve supraglottik konjenital anomalileri dışlamak amacıyla kulak burun boğaz tarafından endoskopik larinks muayenesi yapıldı ve vokal korttan 0.5 cm aşağıda, subglottik bölgede sağ lateral duvarda hava akışını kısmen daraltan mor renkte bombelik tespit edildi. Bunun üzerine çekilen boyun bilgisayarlı tomografi tetkikinde; sağ subglottik alanda lümeni posteriordan daraltan ve kalınlığı 3 mm' ye ulaşan kitle lezyonu (hemanjiom) saptandı (Resim 1). İzlenimde solunum güçlüğü artan hastaya 2 mg/kg/gün dozunda oral prednizolan tedavisi başlandı. Semptomları gerileyen olgu subglottik hemanjiyoma yönelik gerekebilecek olası tedavi seçenekleri açısından, bu tedavilerin uygulanabildiği üst merkeze sevk edildi.

## TARTIŞMA

Stridor; saatler içinde ortaya çıkan akut stridor ve

günler, haftalar içinde ortaya çıkan subakut veya kronik stridor olmak üzere ikiye ayrılır (5). Akut stridorda; hızlı tanı ve tedavi gerekmektedir ve enfeksiyon (epiglottit, akut laringotrakeobronşit), aspirasyon, retrofarengeal apse, subglottik veya glottik kitle olmak üzere etyolojide az sayıda neden bulunur. Kronik veya subakut dönemde ortaya çıkan stridor ise daha çok konjenital anomalilere bağlı olarak ortaya çıkmaktadır (4,6).

Kronik veya subakut stridorun bir nedeni de nadir görülen vasküler bir malformasyon olan KSLH'dur (4,7). Konjenital subglottik laringeal hemanjiyom tüm laringeal anomalilerin yaklaşık %1.5' ini kapsamaktadır (3). Erkeklerde kızlarda kıyasla iki kat daha fazla görülmekte ve baş boyun bölgesine lokalize olan başka vasküler lezyonlar ile birlikte olabilmektedirler (1,2). Submukozal yerleşimli olan bu lezyonlar, histolojik olarak endotelial hiperplazi ile karakterize olan kapiller hemanjiomlardan oluşmaktadır (1,3). Olgumuzda uzamış stridor mevcuttu ve eşlik eden başka vasküler malformasyon yoktu.

Hastalık, klasik olarak hayatın 6. ayında ortaya çıkan solunum sıkıntısı ve stridor ile karakterizedir (2,4). Ancak literatürde daha erken dönemde semptom veren olgularda bildirilmiştir (8). Öksürük, ses kısıklığı, disfaji, kusma, hemoptizi eşlik edebilen diğer semptomlardandır ve bu semptomlar daha çok erişkin hastalarda görülmektedir (1). Tedavi edilen ve tedaviye kısmen yanıt alınan hastalarda semptomların tekrarlaması hastalık için tipiktir (3). Hastalık klasik semptomların ortaya çıktığı ve ortalama hayatın 6. ayında kendisini gösteren hızlı büyüme fazı, 6-12. ayları kapsayan duraksama fazı ve yıllar içinde tamamlanan gerileme fazlarını kapsamaktadır (3). Konjenital subglottik laringeal hemanjiyomlar genel olarak benign seyirli olmalarına rağmen boyutları ile de ilişkili olarak büyüme fazında hızla büyüyerek hava yolu tıkanıklığına neden olup ölümcül seyredebilmektedirler (9). Erkek cinsiyete olan olgumuzda literatürde bildirildiği gibi şikayetlerin solunum sıkıntısı şeklinde başlaması ve steroid tedavisi ile gerileyip tekrar ortaya çıkması tipikti. Ancak farklı olarak

semptomların ortaya çıkış zamanı literatürde belirtilen klasik başlama yaşından daha erken idi.

Hastalığın nadir görülmesi ve yaygın görülen diğer hastalıkların kliniğine benzemesinden dolayı tanı zordur (10). Tanı öykü, fizik muayene, boyun grafisi ve laringoskopik muayene ile direkt görülerek konulabilir. Konjenital subglottik laringeal hemanjiyom da ön boyun grafisinde daralma tipik olarak asimimetrikdir (11). Ciltte eşlik eden hemanjiomun olması ve solunum sıkıntısının tekrarlaması durumunda bronskopi ile tanı doğrulanmalıdır (10). Radyolojik görüntüleme yöntemleri lezyonun büyüklüğü hakkında fikir vermekte ve ayırıcı tanıda yardımcı olmaktadır (3,12). Vakamızda tanı klinik ve endoskopik larinks muayenesi ile konuldu ve lezyonun boyutlarını değerlendirmek için ise boyun bilgisayarlı tomografisi çekildi ve tomografide hava pasajını % 80 oranında daraltan hemanjiomla uyumlu görünüm saptandı.

Konjenital subglottik laringeal hemanjiyomda birçok tedavi seçeneği mevcuttur. Lezyonun benign seyirli olması, zaman içinde spontan gerileme gösterebilmesi, aynı hastada birçok tedavi seçeneğinin kullanılabilmesi ve karşılaştırmalı çalışmaların olmaması nedeniyle günümüzde tedavide henüz bir görüş birliği yoktur (4). Sistemik olarak ya da lezyon içine verilen steroid, lazer ile ablasyon, cerrahi eksizyon ve interferon uygulaması ve bunların kombine kullanımı tedavi seçenekleri arasındadır (3). Steroidler etkilerini endotel hücrelerinde proliferasyonu stimüle eden reseptörleri bloke ederek gösterirler. Tedavi kısa süreli yüksek doz ya da uzun süreli düşük doz şeklinde uygulanabilmektedir (3,4). Tam yanıt alınmaması ve uzun dönem kullanımda ortaya çıkan komplikasyonlar bu yöntemin dezavantajlarıdır (4). Larinks dışına uzanmayan orta büyüklükteki KSLH' lar intralezyoner steroid tedavisine cevap vermektedirler (6). Submukozaya lokalize olan, tek taraflı küçük lezyonlarda CO<sub>2</sub> lazer ile ablasyon kullanılabilir. Son yıllarda potasyum titanil fosfat lazer kullanılmaya başlanmıştır. Ancak her iki durumda da laringeal sternoz önemli bir komplikasyondur (3,4).

Cerrahi tedavi endikasyonları sınırlı olmakla

birlikte cerrahi eksizyon komplikasyonsuz hızlı bir iyileşme sağlamaktadır (13). Steroide cevap vermeyen büyük lezyonlarda anjiogenezisi inhibe eden interferon uygulaması bir diğer tedavi seçeneğidir ancak uzun tedavi süresine ihtiyaç duyulması ve sistemik yan etkilerinin olması bu yöntemin dezavantajlarıdır (3,4). Olgumuzda tanıdan sonra sistemik steroid tedavisi başlandı ve bu tedaviye kısmi yanıt alındı ancak gerekebilecek olası diğer tedavi seçenekleri için uygulamaların yapılabildiği bir merkeze sevk edildi. Sonuç olarak bu olgu ile, subakut ya da kronik stridoru olan hastalarda, özellikle tedaviye rağmen solunum sıkıntısı iyileşmeyen veya tekrarlayan olgularda ayırıcı tanıda KSLH' un akılda tutulması bir kez daha vurgulandı.

#### KAYNAKLAR

1. Leung AK, Cho H. Diagnosis of stridor in children. *Am Fam Physician* 1999; 60: 2289-2296.
2. Akçay A, Pakdemirli E, Polat A, Topuz B. Süt çocuklarında solunum sıkıntısının nadir bir nedeni olarak subglottik hemanjiyom ve yüksek doz oral metilprednizolon tedavisi. *Çocuk Dergisi* 2002; 2: 53-56.
3. Goodman TR, McHugh K. The role of radiology in the evaluation of stridor. *Arch Dis Child* 1999; 81: 456-459.
4. Altman KW, Wetmore RF, Mash RR. Congenital airway abnormalities in patient requiring hospitalization. *Arch Otolaryngol Head Neck Surg* 1999; 125: 525-528.
5. Pransky SM, Canto C. Management of subglottic hemangioma. *Curr Opin Otolaryngol Head Neck Surg* 2004; 12: 509-512.
6. Kilham H, Gillis J, Benjamin B. Severe upper airway obstruction. *Pediatr Clin North Am* 1987; 34: 1-14.
7. John SD, Swischuk LE. Stridor and upper airway obstruction in infants and children. *Radiographiss* 1992; 12: 625-643.
8. Ada M, Güvenç MG, Yılmaz S. Infantile supraglottic hemangioma: a case report. *Ear Nose Throat J* 2006; 85:388-391.
9. Naiman AN, Ayari S, Froehlich P. Controlled risk of stenosis after surgical excision of laryngeal hemangioma. *Arch Otolaryngol Head Neck Surg* 2003; 129: 1291-1295.
10. Chatrath P, Black M, Jani P, Albert DM, Bailey CM. A review of the current management of infantile subglottic haemangioma, including a comparison of CO2 laser therapy versus tracheostomy. *Int J Pediatr Otorhinolaryngol* 2002; 64: 143-157.
11. Sherrington CA, Sim DK, Freezer NJ, Robertson CF. Subglottic haemangioma. *Arch Dis Child* 1997; 76: 458-459.
12. Koplewitz BZ, Springer C, Slasky BS, Avital A, Uwyedyed K, Piccard E, Bar-Ziv J. CT of Hemangiomas of the Upper Airways in Children. *AJR Am J Roentgenol* 2005; 184:663-670.
13. Bajaj Y, Hartley BE, Wyatt ME, Albert DM, Bailey CM. Subglottic haemangioma in children: experience with open surgical excision. *J Laryngol Otol* 2006; 120:1033-1037.