

FASET EKLEM SENDROMU VE KLİNİK YANSIMALARI

FASET JOINT SYNDROME AND CLINICAL REFLECTIONS

Tijen ACARKAN, MD^{1, 2, *}, Mehmet Ali ELMACIOĞLU, MD³, Hüseyin NAZLIKUL, MD^{1, 2, 4}

¹Bilimsel Nöralterapi ve Regülasyon Derneği, İstanbul - Turkey

²Özel Muayenehane / Private Practice; İstanbul - Turkey

³Anesteziyoloji ve Reanimasyon Uzmanı, (Anesthesiology and Reanimation Specialist) Naturel Sağlık; İstanbul - Turkey

⁴International Federation Medical Associations of Neuraltherapy, Vice President, Meringen - Switzerland

Özet

Faset Sendromu, faset eklemin disfonksiyonudur ve tüm segment ile ilişkili semptomlar bütünü ile karşımıza çıkabilir. Radyografik yöntemlerde spesifik tanı bulgusu olmadığı için anamnez, fizik muayene ve vejetatif sistem bağlantılarını değerlendirebilmek gerekir. Vaka serisinde ele alınan her vaka vejetatif sinir sistemi bağlantıları ile değerlendirilip, ilgili segmentin tedavisi ile kısa sürede çözümlenmiştir. Nöralterapi akut ya da kronik faset sendromunun tanı ve tedavisinde hızlı, güvenli, ekonomik ve pratik bir tedavi yöntemidir.

Anahtar kelimeler: Faset sendromu, nöralterapi, vejetatif sinir sistemi.

Summary

Facet Syndrome is the facet joint dysfunction and may present with a whole set of symptoms associated with the segment. Since there is no specific diagnosis in radiographic methods, it is necessary to evaluate the history, physical examination and vegetative system connections. Each case was evaluated with vegetative nervous system connections and resolved in a short time with the treatment of the related segment. Neural therapy is a fast, safe, economical and practical treatment method for the diagnosis and treatment of acute or chronic facet syndrome

Keywords: Facet syndrome, neural therapy, vegetative nerve system.

Giriş

Faset sendromu ilgili vertebra bölgesindeki faset (apofizer veya zigapofizeal) eklemlerinin dejeneratif ve travmatik nedenlere bağlı olarak ortaya çıkan mekanik instabilite sendromudur. Faset eklem dejenerasyonunda mikrotravmalar, makrotravmalar, fleksiyon ve rotasyonel streslerin oluşturduğu postural nedenler rol oynamaktadır. Rotasyonel zorlanmalar en çok L4 ve L5 faset eklemlerini etkilemektedir. Mikrotravmaların ortaya çıkışında faset asimetrisi gibi yapısal anomaliler önemli rol oynayabilir. Faset asimetrisinde intervertebral diskte mekanik yük dengesiz dağılıbilir ve dejenerasyon daha kolay meydana gelebilir

Servikal Faset eklem yaralanması, arka uç çarpması sırasında 2 farklı mekanizmanın sonucu olarak ortaya çıkmıştır: (1) faset ekleminin aşırı sıkıştırılması ve (2) fizyolojik sınırın ötesinde aşırı kapsüller ligament gerilme.

Vaka serimizde servikal ve lomber faset sendromu tanısı konulan hastaların manuelterapi ve nöralterapi kombinasyonu ile tedavi sonuçları değerlendirilmiştir.

VAKA SERİSİ

Vaka 1

45 yaş erkek hasta, ani bel ağrısı şikayeti ile kliniğimize müracaat etti. Tek taraflı (sağ) kalça, skrotum, büyük trokanter ve uyluğun arkasına şiddetli ağrı yayılımı hikayesi mevcut. Uyuşma yok. Postür sağ koruma pozisyonunda. 2 yıl önce LDH opere. Stresli dönemde gövde fleksiyonu sırasında ani başlayan ağrı. Ağrı harekete çok duyarlı. Lomber faset tutulumu tanısı ile tedavi planlandı.

Tedavide manuelterapi lomber bölge spesifik manuplasyonu ardından L3-L5-L5 bilateral faset enjeksiyonu ve segment tedavisi uygulandı. Üç seansın sonunda tam iyileşme görüldü.

Vaka 2

53 yaş erkek hasta, ani bel ağrısı şikayeti ile kliniğimize müracaat etti. Sabah yataktan kalkarken başlayan şiddetli

* Yazışma Adresi (Adress for Correspondance):

Tijen Acarkan, MD

Hakkı Yeten Caddesi Fulya Vital Plaza No:23/3 D:10

34394 Fulya - Şişli / İstanbul - Türkiye

e-mail: tijenacarkan@yahoo.com

ağrı ve harekete duyarlılık hikayesi mevcut. Ağrı lumbosakral geçişte, yayılım yok. Uyuşma yok. Ayakta durmakla, lomber ekstansiyonda ağrı çok şiddetli.

Torakalomber geçiş faset sendromu tanısı ile tedavi planlandı.

Tedavide T10-L2 bilateral faset enjeksiyonu, dönüşümlü L1 ve L2 gangliyon blokajı, segment tedavisi ve ikinci seanstan sonra yapılan nöralterapi ardından manuel terapi nonspesifik lomber manuplasyon uygulandı. 4 seans sonrası tam iyileşme görüldü.

Vaka 3

46 yaş kadın hasta, voleybol oynarken ani rotasyon hareketinde sol tarafında lumbosakral geçiş ve gluteal bölgeye yayılan şiddetli ağrı şikayeti ile kliniğimize müracaat etti. Zaman zaman bacak posterior ve laterale yayılım ifade ediyor. Hikayesinde geçirilmiş faset sendromu ve lumbal diskopati mevcut.

Tedavide lumbosakral manuplasyonun ardından L3-L5 bilateral faset enjeksiyonu, bilateral L2 trunkus blokajı, sakroiliyak eklem ve ligaman enjeksiyonları ile segment tedavisi uygulandı. İki seans sonunda tam iyileşme elde edildi.

Vaka 4

54 yaş erkek hasta, devam eden bel ağrısı sırasında uzun araba kullanımı sonrası başlayan baş dönmesi ile beraber şiddetli boyun ağrısı şikayeti ile kliniğimize müracaat etti. Muayenesinde Boyun rotasyon ve fleksiyona kısıtlı. Servikal faset blokajı tanısı ile tedavi planlandı.

Tedavide C2-C5 bilateral faset enjeksiyonu, trigeminus, tonsil, mastoid enjeksiyonları ve dönüşümlü stellat gangliyon enjeksiyonları uygulandı. Her seans servikal mobilizasyon eklendi. İkinci seanstan sonra yakınmaları yüzde 50 azalan hasta dördüncü seanstan sonra tam iyileşme gösterdi.

Vaka 5

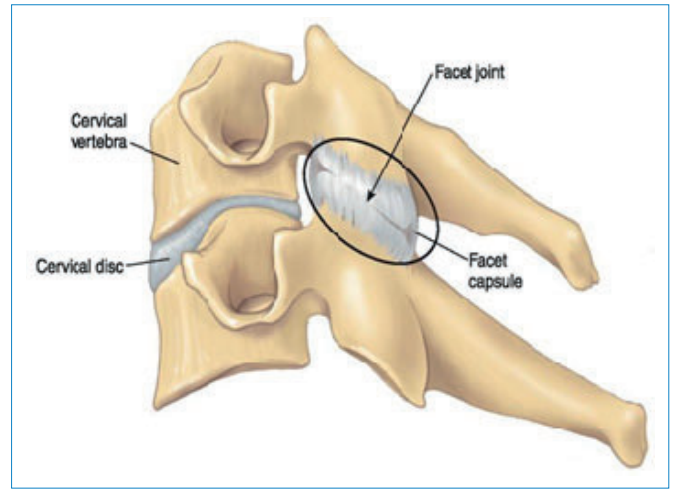
38 yaş kadın hasta, sınav döneminde uzun süre ders çalışırken ani başlayan görmede bulanıklık ile birlikte boyun ağrısı şikayeti ile kliniğimize müracaat etti. Muayenesinde uyumsuzluk yok. N. Phrenicus bağlantılı C2 faset blokajı düşünülen hastaya tedavide C2 servikal manuplasyonu, ardından C2-C3 faset enjeksiyonu ve segment tedavisi ile ilk seanstan sonra yakınmaları tam ortadan kalktı.

Vakalara anamnez, fizik muayene, manuel terapi ayırıcı diyagnoz muayenesi ile lomber ve servikal faset sendromu tanısı konularak tedaviye alındılar. Nöralterapi ve manuel terapi uygulanan hastalar 1-4 seans sonrası tam iyileşme gösterdiler

TARTIŞMA

Faset Eklem

Faset eklemler, tüm omurganın eklem ağını şekillendirip, yapısal stabilizeyi korumak adına aynı vertebrada pedikül ile lamina arasında, her hareket segmentinin posterolateralinde, bilateral olarak yer alan zigapofizeal eklemlerdir (Şekil



Şekil 1 | Faset eklem Zigapofizeal bir eklemdir (<https://www.eklem.gen.tr/faset-eklem.html>).

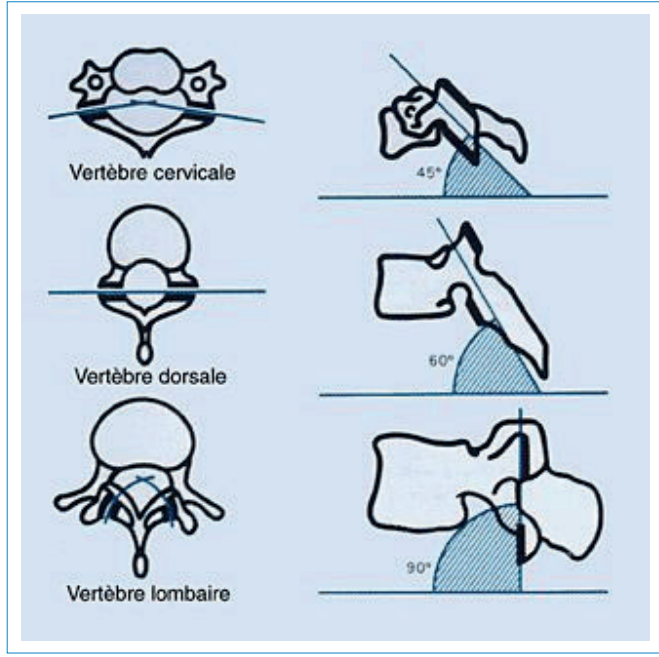
1). Zigapofizeal, Latince köprü ve büyüme anlamına gelir. Üstteki vertebranın prosesus articularis inferioru ile alttaki vertebranın prosesus articularis superioru arasında bulunan diartiküler, plana tipi, eklem açıklığı dar, hareketi kısıtlı, kapsüllü, sinovyal eklemdir. (1, 2)

Faset eklem hareketi açısız olarak son derece kısıtlıdır (2-4 derece). Yapabildiği temel hareketler

- Rotasyon (dönme) (en önemli hareketi)
- Translasyon (kayma)
- Distraksiyon (açılma)
- Kompresyon (sıkışma)'dur.

Faset Eklem Anatomi ve Biyomekaniği

Prosesus articularis inferiorun eklem yüzeyi aşağıya, öne, laterale bakar ve konveks yüzeye sahiptir. Prosesus articularis superiorun eklem yüzeyi ise konkav olup alta, arkaya, mediale bakmaktadır. Apofizer eklemlerin yatay düzlemle yaptıkları açı omurganın farklı bölgelerinde değişiklikler göstermektedir. (Şekil 2) Servikal bölgede, yatay düzlemle 45 derece, dorsal bölgede 60 derece, lomber bölgede ise 80-90 derecelik açı yaparlar. Buna bağlı olarak lomber bölgede fleksiyon ve ekstansiyon hareket açıklığının fazla olmasına karşın lateral hareket ve rotasyonlar oldukça kısıtlıdır. Üst lomber bölgedekiler sagittal planda olup, lumbosakral bölgedekiler diğerlerine göre daha koronal planda yer alırlar. Böylece lumbosakral bölgede sınırlı da olsa lateral fleksiyona izin veren anatomik bir yapı mevcuttur (41). Vertebral hareketler ile birlikte prosesus articularisler ve destekleyici ligamanlar da harekete katılarak kolonun aşırı hareketini kısıtlarlar. Fleksiyon sırasında, üst lomber vertebranın artiküler prosesleri öne doğru hareket eder bu hareket eklemdaki ligamanları gerer ve fleksiyon sınırlanır. Ekstansiyonda ise alt ve üst artiküler yüzeyler birbirine temas ederek ekstansiyon sınırlanır. Lateral fleksiyonlarda ise artiküler yüzeyler birbiri üzerine kayarak, kontralateral ligamentum flavum ve kapsüler ligamanlar gerilir. Torsiyonel kuvvetlerin %30-45'ini bilateral faset eklemler, %55-70'ini diskler taşır. Omurga pozisyonuna göre yük paylaşımı değişir;



Şekil 2 | Apofizer eklemlerin yatay düzlemle yaptıkları açı omurganın farklı bölgelerinde değişiklikler göstermektedir (<https://tr.pinterest.com/pin/464081936577597940/>).

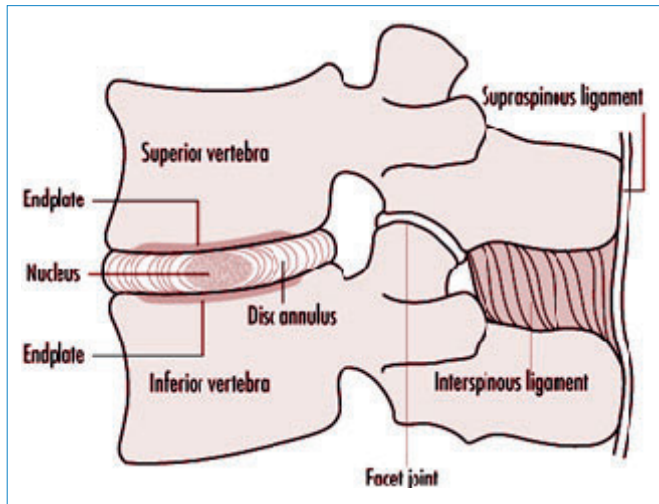
ayakta %70 disklerde iken %30 faset eklemlerdedir. Dejenere diskte faset eklem fonksiyonu %45-70 artar (3, 4).

FONKSİYONEL ÜNİTE

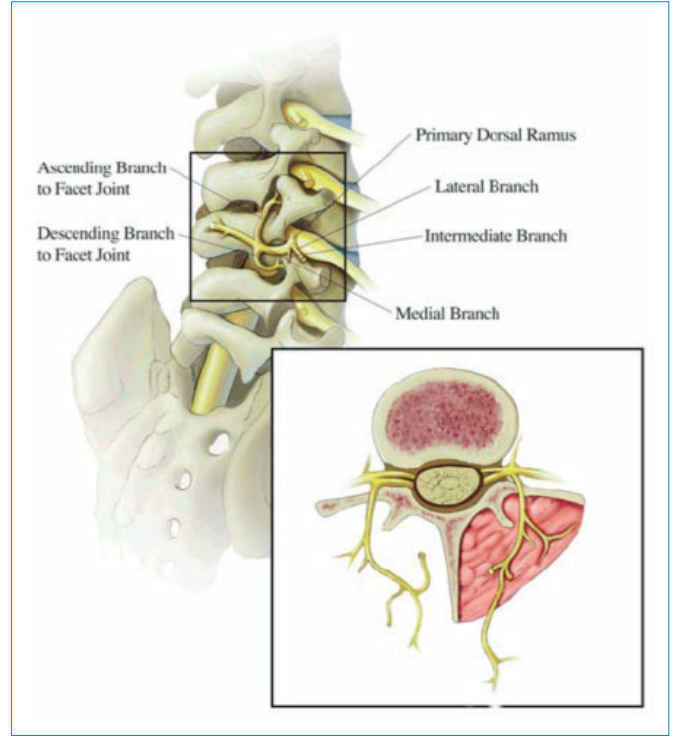
Fonksiyonel ünite iki omur, arası disk ve arka grup ligamanlardan oluşur (Şekil 3). Posterior ligamentous kompleks:

- Lig. longitudinale posterior
- Lig. flavum
- Lig. Interspinous
- Lig. supraspinous
- Faset kapsülünden oluşur. Omurgayı stabilize edip, komşu omurların **faset** eklemlerini sabitler (2, 5)

Torakal faset eklemler diğer faset eklemlerden biraz farklılık gösterir. Şöyle ki torakal bölge sempatik sistem hakimiyetinde olduğu için, torakal faset kliniği son derece zengindir



Şekil 3 | Fonksiyonel üniteyi oluşturan anatomik yapılar (<http://www.ilocis.org/documents/chpt6e.htm>).



Şekil 4 | Faset eklem zengin bir inervasyonu vardır (<https://www.asra.com/pain-resource/article/2/facet-joint-pain>).

ve VSS reaksiyonları içerir. Toraksın zengin VSS innervasyonu ve bağlantıları Dr. Nazlılık tarafından tanımlanan “Torakal Blokaaj” kavramı ile karşımıza çıkmaktadır. (6)

Faset Eklem İnervasyonu

Spinal sinir, ramus dorsalis, ramus medialis, ramus intermedius ve lateralis dalları ile vertebra korpusunun arka yarısını, paraspinal kasları ve faset eklemleri innerve eder. Medial dal en önemli daldır. Ramus medialis, ascenden ve descenden dalları ile komşu faset eklemleri de innerve eder. N. Sinovertebralis (meningeal veya rekürren sinir) dorsal dalı da faset innervasyonuna katılır (Şekil 4).

Servikal faset eklemlerin inervasyonunda bazı farklılıklar vardır: C3-4'den C8-T1'e kadar alt ve üst ramus dorsalisin medial dalından inerve olurlar. C2-3 faset eklem ise C3 dorsal dalının iki farklı kısmından innerve olur, ayrılan artiküler dal birleşmiş dalın kendisinden veya başlangıcından köken alır. Atlanto oksipital ve Atlanto aksiyel eklemler C1 ve C2 ventral dalları tarafından inerve olur. (7, 8, 9, 10)

SEGMENTAL REFLEKTÖR KOMPLEKS

Bir spinal sinir tarafından duyusu taşınan deri alanına dermatom denir. Bir spinal sinir tarafından duyusu taşınan kas alanına miyotom denir. Sklerotom, segment içindeki mezenkim tabakasına verilen isimdir. Segment içindeki sinir ağına nörotom denir. Segment içindeki viseral yapılara viseratome denir. Segmental disfonksiyon, periartiküler bir reaksiyona ya da dorsal spinal sinirlerin irritasyonuna bağlıdır. M. spinalis bilgi akışında bütün yollar benzer çalışır, bütün uyarılar gereksinimlere uygun cevaplanır.

- Etkilenen segmentin etrafındaki paravertebral kaslarda tonus artışına neden olur (myotom)
- İlgili segmentte iletim yeteneğini etkiler ve sempatik tonus artışı meydana gelir (nörotom)
- Perfüzyon bozukluğu yapar (anjiotom)
- Komşu lokomotor yapıları etkiler (sklerotom)
- Segment ilgili deride reaksiyon yaratır (dermatom)
- Segment ile ilgili organlarda disfonksiyon yaratır (viseratom) (3, 10, 11, 12)

FASET SENDROMUNUN KLİNİK YANSIMALARI

Faset eklem kaynaklı bir segmental disfonksiyon periartiküler bir reaksiyona ya da dorsal spinal sinirlerin irritasyonuna bağlıdır. Aşağıda sıralananlar segment içerisinde faset eklem ilişkili ağrıya sebep olan durumlardır:

- Fasetal menisküs sıkışması
- Kapsüller ve sinovyal inflamasyon
- Eklem kapsülünde mekanik yaralanma
- Sinovyal sıkışma
- Kondromalazi faset
- İnflamatuar değişiklikler (RA, Ankilozan Spondilit)
- Metabolik bozukluklar (Gut)
- Villonodüler sinovit, sinovyal kistler, enfeksiyon (3, 10, 13)

Faset disfonksiyonu olduğu zaman ortaya çıkan segmental semptomların hepsine Faset Sendromu denir. Faset Sendromunun ortak özellikleri vardır:

- Fasetlerdeki hasar diğer eklemleri de etkiler.
- Ağrı eklem ve çevresinden kaynaklıdır ve çok şiddetlidir.
- Ağrı harekete özellikle rotasyona çok duyarlıdır.
- Segmental, tek ya da çift taraflıdır.
- Radiküler semptomlar da eşlik edebilir.
- İntradiskal basıncı arttıran testler negatiftir.
- Nörolojik defisit yoktur.
- Lordozda azalma görülür.
- Palpasyonda faset eklemler ve paravertebral kaslar hassastır.
- Denge duyusu bozulur, boşluk hissi ve kaygı paterni yüksektir.
- Akut dönem ataklar, kronik dönem süregenlik vardır.
- Kapsüller ligaman en çok rotasyonda gerilir. (14)

Faset Sendromunda Radyolojik Tanı

Tanıda öncelikle lomber omurganın üç yönlü anteroposterior, lateral ve oblik grafileri kullanılır. Radyolojik olarak çekilen oblik grafilerde dejeneratif değişiklikler Fujiwara'nın radyolojik değerlendirme sistemi kullanılarak değerlendirilebilir (Tablo 1).

Hadley'in 'S' çizgisi AP ve oblik grafilerde üstteki vertebranın transvers prosesinin alt kısmından başlayan bir çizginin

Tablo 1 | Fujiwara'nın radyolojik değerlendirme sistemi.

Grade 1	Normal Eklem
Grade 2	Eklem aralığı daralmış veya hafif osteofit formasyonu
Grade 3	Skleroz veya orta derece osteofit formasyonu
Grade 4	Ağır osteofit formasyonu

alttaki transvers prosesin üst kısmında devam ettirilmesiyle görülen hafif kıvrımlı bir 'S' harfidir. Faset subluksasyonunda bu çizgi kırılır. Lateral grafide spondilolistezis ve instabilite bulgusu için ayakta fleksiyon ve ekstansiyonda çekilen radyografiler oldukça önemlidir. Görüntüleme yöntemleri ile faset eklem dejenerasyonu tesbit edilse dahi hem faset dejenerasyonunun tek başına görülmemesi, hem de ağrının etkilenen eklemlerden farklı seviyelerde görülebilmesi nedeni ile yararı kısıtlıdır. AP ve lateral grafilerde Hadley'in 'S' çizgisi yardımı ile faset subluksasyonu değerlendirilebilirken oblik grafilerde osteoartritin derecesi Fujiwara sınıflandırması ile derecelendirilir. Spesifik olarak faset eklemleri düşünüldüğünde MRG faset effüzyonunu, faset kistlerini ve faset artrozunu görüntüleyebilmektedir. Faset eklem dejenerasyonu MRG yöntemi ile derecelendirilir (Tablo 2).

Tablo 2 | Faset eklem dejenerasyonunun MRG yöntemi ile derecelendirilmesi.

Evre 0	Normal faset eklemleri
Evre 1	Eklem aralığında daralma ve/veya ılımlı osteofit oluşumu ve/veya artiküler prosesin ılımlı hipertrofisi
Evre 2	Orta derecede osteofit oluşumu veya sklerozla birlikte eklem aralığında daralma ve/veya artiküler prosesin orta derecede hipertrofisi ve/veya ılımlı subartiküler ezezyonlar
Evre 3	Belirgin osteofit oluşumu ile birlikte eklem daralması ve/veya artiküler prosesin şiddetli hipertrofisi ve/veya şiddetli subartiküler kemik ezezyonları ve/veya subkondral kistler

Bu hastalarda; faset effüzyonunu, faset kistlerini ve faset artrozu görüntülenerek, faset eklem dejenerasyonu MRG yöntemi ile derecelendirilir. Ancak BT dejeneratif faset eklem sendromu tanımlamasında daha üstündür ve bu insidans %40-85 olarak bildirilmiştir. Tanısal blok uygulanması ile hastalarda %50'nin üzerinde rahatlama görülmesi tanıyı yüksek oranda destekler niteliktedir (15).

Servikal Faset Sendromu

Aksiyel boyun ağrısının en yaygın nedenidir. Görülme sıklığı %25-%66'dır. Servikal faset sendromunda ağrı omurganın travmatik hiperekstansiyon yaralanmaları (akut) ya da osteoartrit gibi dejeneratif hastalıklar varlığında (kronik) olarak karşımıza çıkar (16).

Ağrının dağılımı tanı için kılavuzdur:

- C2-3 seviyesinden ağrısı başa yayılır
- C3-4 ve C4-5'ten arka boyuna yayılır.
- C5-6'dan supraspinöz fossa üzerine yayılır.
- C6-7'den itibaren skapula üzerinde daha fazla kaudale yayılır (17).

Torakal Faset Sendromu

Toraks kaynaklı ağrılarda torakal faset eklemler %43-48

oranında altta yatan patolojiye eşlik etmektedir. Faset eklem kaynaklı ağrı; torakal paravertebral bölgede ve multipl segmenti içine alan, tek taraflı veya sıklıkla bilateral olarak bulgu verir. Uzun süre ayakta durma, hiperekstansiyon-rotasyon ile artış gösterir. Ağrı sıklıkla sırtın orta kısmında kas spazmı-ağrı birlikteliği ile göğüs ön duvarında ağrı yansıma alanları da oluşturabilmektedir. Hastalardaki bu disfonksiyon, eklem hareketi ile veya eklem hareketinde azalma ile ağrı ve normal torakal spinal postürün bozulmasına yol açabilir. Ortaya çıkan ağrı tablosunun yanı sıra, fonksiyon kaybı, nefes alma güçlüğü gibi yaşam kalitesini ciddi şekilde bozan semptomlara neden olabilmektedir.

Kostotransversal, kostovertebral ve sternokostal eklemler de faset eklemler ile torakal fonksiyonel ünite içinde yer alan, birlikte hareket eden ve patolojiye neden olabilen önemli yapılarıdır. Bu nedenle torakal blokaj kavramı; bu geniş bakış açısının oluşturduğu yanıtları ve ortaya çıkan disfonksiyonları daha geniş bir şekilde değerlendirme fırsatı vermektedir (18, 19, 20).

Lomber Faset Sendromu

Bel ağrılarının %15-40'ı faset kaynaklıdır. Faset eklem problemleri, mikro ve makrotravmalar, fleksiyon ve rotasyonel yüklenme kaynaklı olarak karşımıza çıkabilmektedir. Radiküler yayılımı olmayan bel ağrısı, genellikle tek taraflı, skrotum, büyük trokanter ve uyluğun arkasına, nadiren bacak lateraline ve ayağa yayılır. Diz altında ağrı görülmemesi, elleri ile dizlerinden destek alması tipiktir. Muayenede düz bacak kaldırma testi negatiftir. Düz bacak kaldırma testinde 70 derecenin üstünde başlayan ağrı sıklıkla, faset eklem, ligamanlar veya kaslardan kaynaklanabilmektedir. Ağrı ayakta durmakla, lomber ekstansiyon ve bloke tarafa lateral fleksiyon ve rotasyon (en çok L4-L5) ile artar. Hastalarda faset eklem alanlarının palpasyonu ile ağrı ortaya çıkar. Faset asimetrisi, disk mesafesinde darlık, faset eklemlere binen yük artışı, sinovyal hipertrofi, osteofit, lokal inflamasyon ve ağrıya neden olmaktadır oluşur. Tüm bu klinik veriler görüntüleme yöntemlerinin yardımcı olamadığı faset sendromunda tanı koymayı kolaylaştırır (21, 22).

Tedavi

Faset eklem sendromu tedavisi medikal tedavi, fizik tedavi, perkütan invazif girişimler ve cerrahi tedavi olarak sınıflandırılabilir. Medikal tedavi analjezik, miyorelaksan, nonsteroid antiinflamatuvar ve antidepresan ilaçları içerir. Cevap alınamayan olgularda opioidler kullanılabilir.

Fizik tedavi olarak günlük yaşamda uygun bel postürünün öğretilmesi ve aerobik egzersizler önerilir. Lomber fleksiyon egzersizlerini tercih etmek ve bu amaçla pelvik tilt ve oblik karın kasları ve gluteal bölge kaslarının güçlendirilmesi önemlidir. Manipulasyon, mobilizasyon ve germe egzersizleri alt ekstremitelerde mobilitayı artırır, kas spazmını çözer, diskin ve faset eklemlerin beslenmesini kolaylaştırır (24, 25).

Eğer konservatif tedaviye cevap yoksa floroskopi eşliğinde intraartiküler faset eklem enjeksiyonu düşünülmelidir. İntraartiküler steroid enjeksiyonu ile uzun dönem bel ağrısının azalma oranı %18-63 arasında bildirilmektedir. Diğer tedavi yöntemlerinin başarılı olmadığı durumlarda radyofrekans termokoagülasyonla (RFT) faset denervasyonu uygulanabilir. RFT, faset eklem denervasyonu için sinire kontrollü ısı uygulaması esasına dayanır. Faset denervasyonu faset eklemlerindeki anormal irritasyona bağlı olan spazmı ve dominant şikayet olan ağrıyı ortadan kaldırmaktadır (26). Faset cerrahisi uygulanan çalışmaların sonuçları çelişkilidir (27). Cerrahi tedavi sonuçları ile ilgili yeterli kanıt yoktur ve diğer tedavilerden yanıt alınamayan hastalarda uygulanabilmektedir.

Sonuç

L5-S1 segmenti:

L5-S1 eklemi de bir faset eklemdir. Ancak L5-S1 faset disfonksiyonunu sakroiliyak eklem disfonksiyonundan ayırt etmek gerekir. Manuelterapi diyagnoz yaklaşımı burada çok yardımcı olur (10, 23).

C2-C3 segmenti:

C2-C3 bağlantısı vertigo, görme bozukluğu, denge bozukluğu, epikondil ağrısı, SIE disfonksiyonu ve tonsil, temporomadibüler eklem ve çevresi ağrı ve benzeri ok sayıda klinik ile sinirsel bağlantısı olan önemli bir seviye olması sebebi ile C2-C3 faset tutulumunda bu tabloların hepsini değerlendirmek gerekir (8, 9, 10)

Pleksus Servikalis:

İlk 4 servikal spinal sinirin ramus ventralisleri tarafından oluşur. Yüzeysel dalları, üst toraks, omuz, boyun ve kulak çevresindeki deriyi inerve eder. Derin dalları, prevertebral kasları, anse servikalisi inerve eder. N. Phrenicus, pleksus servikalisin en önemli derin dalıdır. Diafragmanın motor ve sensitif innervasyonu sağlar, plevra, perikard, peritonu (3P) inerve eder. Servikal 1-4 faset disfonksiyonunda da ortak innervasyon alanlarının reaksiyon ve bulguları değerlendirilmelidir. (8, 9, 10)

- Torakal faset sempatik disfonksiyon vardır;
- Servikal faset semptomunda bağlantılar ile sempatik disfonksiyonlar olabilir;
- Lomber faset sendromunda böyle bir durum yoktur.
- Disfonksiyon hem segment hem de komşu ve ilişkili üst segmentlerde semptom yaratabilir.
- Faset sendromunun doğru tanısı segmental diyagnoz ile mümkündür.
- Faset disfonksiyonunun tedavisinde nöralterapi ile çok başarılıdır.
- Nöralterapi ile manuelterapi kombinasyonu çok iyi sonuçlar elde edilir.

Faset sendromunda tamamlayıcı tıp bakış açısı ile tedavi protokolü; öncelikli olarak Nöralterapi faset enjeksiyonu,

segment değerlendirilmesi ve üst gangliyon enjeksiyonu planlanır. Gerektiğinde manuelterapinin maniplasyon, mobilizasyon ve germe teknikleri ile mobilitiyi artırma, kas spazmını çözme, diskin ve faset eklemlerin beslenmesini kolaylaştırma özelliğinden yararlanılır

Nöralterapi ve manuelterapi, kombinasyonu akut ya da kronik faset sendromunda hızlı ve etkin bir tedavi fırsatıdır.

Kaynaklar

1. Kalichman L, Hunter DJ, Zygapophysial Joint. The Clinical Journal of pain 13: pp285-302, 2007
2. Winkelstein BA, Welch WC, Spinal facet joint biomechanics and mechanotransduction in normal, injury and degenerative conditions, J Biomech Eng. 133(7), Jul 2011
3. Acarkan T, Faset Eklem, BARNAT 16. Sayı Ağustos-Eylül 2012
4. Locher H, Lauper M, Manulle Medicine, Thieme 2015
5. Hamill J, Knutzen J and KM, Biomechanical Basis of Human Movement, 3rd Edition, Lippincott Williams & Wilkins, 2009
6. Nazlikul H, Manuel Med. Neurovegetativum, Blockaden und manuelle Medizin, Vol 48, Issue 6, pp 435-439 Dec 2010,
7. Frank H. Netter, Atlas of Human Anatomy: Including Student Consult Interactive Ancillaries and Guides, (Netter Basic Science) 8 May 2014
8. Fischer L: Neuraltherapie: Neurophysiologie, Injektionstechnik und Therapievorschläge Thieme 1 Mar 2014
9. Barop, H. Textbook and Atlas of Neural Therapy: Diagnosis and Therapy with Local Anesthetics Thieme 13 Dec 2017
10. Nazlikul H, Nöralterapi, Nobel Kitapevi 2011
11. Richter P, Hebgen_E, Triggerpunkte und Muskelfunktionsketten- Hippokrates Verlag- Stuttgart 2007
12. Frisch H, Programmierte Untersuchung des Bewegungsapparates 8. Auflage Springer Verlag München 2001
13. Hourigan CL, Bassett JM. Facet syndrome: clinical signs, symptoms, diagnosis, and treatment, Jour Manipulative Physiol Ther, 12,293-7,2009
14. Cole A, Herring S, The low back pain Handbook: A guide for the practicing Clinician, 2nd Edition, Hanley & Belfus, 2015
15. Carrera GF, Williams AL. Current concepts in evaluation of the lumbar facet joints. Crit Rev Diagn Imaging 1984; 21:85-104
16. Arch Phys Med Rehabil Cilt 3 Sayı 3, 2008
17. Fukui S, Ohseto K, Shiotani M, et al. Referred pain distribution of the cervical zygapophyseal joints and cervical dorsal rami, Pain, 68:79-83, 2016
18. Nazlikul H. Torakal Omur blokajlarının başarılı tedavisi. S 213-220. Nöralterapi 2010 Nobel Tıp Kitapevleri.,
19. Nazlikul H, Manuel Med. Neurovegetativum, Blockaden und manuelle Medizin, Vol 48, Issue 6, pp 435-439 Dec 2010,
20. Elmacıoğlu MA, Kronik Sirt Ağrısı Bulunan Hastalarda İki Farklı Nöralterapi Uygulamasının Erken Dönem Karşılaştırmalı Sonuçları BARNAT. Volume:12, Sayı:1; 6-10. 2018.
21. Lox DM, Anatomic and biomechanical principles of the lumbar spine, PM&R: STAR; Vol.13, Oct. 2014
22. Baygutalp ve ark, Lomber Faset Sendromu, Türk Osteoporoz Dergisi 2013;19: 90-4.
23. Little JS; Human lumbar facet joint capsule strains: The Spine, Journal 4 (2014) 153-162
24. Flynn WT, Fritz J, Wainner R, Whitman J. Philadelphia Panel evidence-based clinical practice guidelines on selected rehabilitation interventions for lowback pain. Phys Ther 2001; 81: 1641-74.
25. Busanich BM, Verscheure SD. Does Mckeinze therapy improve outcomes for back pain? J Athl Train 2006; 41: 117-9
26. Sluijter ME. Radiofrequency, Part 1: The lumbosacral region. Switzerland, FlivoPress, 2001. Mullan S, Hekmatpanah J, Dobbin G. Percutaneous intramedullary cordotomy utilizing the unipolar anodal electrolytic lesion. J Neurosurgery 1965; 22: 548-53.
27. Manchikanti L, Pampati V, Fellows B, Baha AG. The inability of the clinical picture to characterize pain from facet joints. Pain Physician 2000; 3: 158-66