




Aydın Dental Journal

Journal homepage: <http://dergipark.ulakbim.gov.tr/adj>



ESTETİK BÖLGEDE TRAVMA NEDENİYLE KEMİKLERDE OLUŞAN DEFEKTLERİN VE KAYBEDİLEN DİŞLERİN İKİ FARKLI TEKNİKLE REHABİLİTASYONU: İKİ VAKA RAPORU

DergiPark
AKADEMİK

Dr. Öğr. Üyesi Sercan KÜÇÜKKURT¹

ÖZ

Günümüzde hastaların ve klinisyenlerin tedavi beklentileri en etkili yöntemlerle ve en kısa sürede fonksiyonel ve estetik sorunların çözümüne yönelik tedavilerin gerçekleştirilmesidir. Kaybedilen doğal dişlerin, dental implantlar ile telafi edilebilmesi diş hekimliği tarihinin en önemli kilometre taşlarından biri olarak öne çıkmaktadır. İmplant destekli restorasyonlar yalnızca hastanın çiğneme, konuşma fonksiyonlarını düzeltmekle kalmaz aynı zamanda özgüvenini de geri kazandırarak sosyal açıdan daha iyi bir yaşam kalitesine sahip olmasına yardımcı olur. Özellikle estetik bölgede diş eksikliklerinin en hızlı ve estetik şekilde telafisi hastalar açısından sosyal anlamda oldukça büyük önem taşımaktadır. Bu nedenle son yıllarda tedavi sürelerini kısaltabilmek adına dental implantoloji alanında yapılan çalışmalar diş çekimi ile eş zamanlı implant yerleşimi üzerine yoğunlaşmaktadır.

Uygun vakalarda diş çekiminin hemen ardından implant yerleşimi sıklıkla uygulanan bir tedavi yöntemi haline gelirken, çeşitli nedenlerle bölgede kemik defekti bulunması bu durumun önünde ciddi bir engel oluşturmaktadır. Bu defektlerin onarımı konusunda son yıllarda kemik halkası “bone ring” greftleme tekniği zamandan ciddi tasarruf sağlaması açısından ön plana çıkmaktadır. Bu teknikle hastanın kendi kemiğinden alınan halka şekilli kemikler bölgeye dental implantlar ile sabitlenerek

eş zamanlı olarak hem greftleme işlemi hem de implant yerleşimi tamamlanabilmektedir.

Diğer yönden otojen kemik greftleme işlemi kabul etmeyen hastalar için halen farklı kaynaklardan elde edilebilen çeşitli greft materyalleri de yüksek başarı oranlarıyla sıklıkla kullanılmaktadır. Bu tip materyallerin kullanımı işlemlerin sıklıkla iki aşamalı gerçekleştirilmesine olanak sağlamaktadır. Bu süre zarfında estetik bölgede yer alan diş eksiklikleri çeşitli geçici protetik rehabilitasyonlarla tedavi edilebilmektedir.

Bu olgu sunumlarında, ilk olarak travma nedeniyle sağ üst santral diş bölgesinde ciddi bir şekilde kemik hasarı bulunan bir hastada simfiz bölgesinden elde edilen, otojenik kortikal blok kemik greftinin bölgeye eş zamanlı yerleştirilen bir dental implant ile stabilize edilerek bone ring tekniğinin uygulanması ve ikinci vaka olarak periapikal enfeksiyon nedeniyle sol üst lateral dişin kaybının sonrası iki aşamalı olarak bölgeye ksenojenik blok kemik grefti uygulanması ve bölgenin dental implant ile rehabilite edilmelerinin 2 yıllık takipleri ve hastalar açısından geri dönüşleri sunulacaktır.

Anahtar Kelimeler: dental implant, immediate implant yerleşimi, kemik greftleme, otojen greft, kemik halkası greftleme tekniği, ksenojenik blok kemik grefti

¹ İstanbul Aydın Üniversitesi Diş Hekimliği Fakültesi Ağız, Diş ve Çene Cerrahisi ABD

REHABILITATION OF BONE DEFECTS AND TOOTH LOSS OCCURED IN ESTHETIC ZONE DUE TO TRAUMA WITH TWO DIFFERENT TECHNIQUES: REPORT OF TWO CASES

*Sercan KÜÇÜKKURT Phd, DDS**

ABSTRACT

Nowadays, treatment expectations of both patients and clinicians are the rehabilitation of functional and esthetic problems with practical methods in the shortest period of time. The replacement of missing teeth with dental implants is one of the most important milestones in the history of dentistry. Implant-supported restorations not only improve the chewing and speech functions of the patient but also help to restore self-confidence and help the patient to have a better quality of life. Especially in the esthetic zone, rehabilitation of missing tooth in the shortest time is of great importance regarding patients. Therefore, in recent years studies in the field of dental implantology focus on implant placement with simultaneously with dental extraction in order to shorten treatment time.

In appropriate cases, immediate dental implant placement has already become a frequently used treatment method. Besides the presence of bone defects in the region is a serious obstacle to immediate placement of dental implants. In recent years, “bone ring” bone grafting technique has come to the fore regarding the compensation of these defects. In this technique, the ring-shaped autogenous bone can be fixed to the region with dental implants and both grafting and implant placement can be completed simultaneously. Although it is a

time saving technique, it can not be applied in every case and is not always accepted by the patients.

On the other hand, various graft materials from different sources are still available for patients who do not accept autogenous bone grafting and these grafts are used with high success rates. However, the use of such materials often allows two-stage treatments. In this period, missing teeth gaps in the esthetic area can be rehabilitate with various temporary prosthetic solutions.

In this case reports, in first case rehabilitation of a patient with severe bone damage in the right upper central tooth region due to trauma with the bone ring grafting technique made with the autologous cortical block bone graft obtained from the symphysis and stabilization of this bone ring with simultaneously placed dental implant and in the second case two staged rehabilitation of loss of left upper lateral tooth due to periapical infection with application of xenogenic block bone graft and with dental implant placement and their 2-year follow-up and patient feedbacks will be presented.

Keywords: *dental implant, immediate implant placement, bone grafting, autogenous graft, bone ring grafting, xenogeneic block bone graft*

¹*Istanbul Aydın University, Faculty of Dentistry, Department of Oral and Maxillofacial Surgery*

GİRİŞ

Kaybedilen doğal dişlerin, dental implantlar ile telafi edilebilmesi diş hekimliği tarihinin en önemli kilometre taşlarından biri olarak kabul edilmektedir. İmplant destekli restorasyonlar yalnızca hastanın çiğneme, konuşma fonksiyonlarını düzeltmekle kalmaz aynı zamanda özgüvenini de geri kazandırarak sosyal açıdan daha iyi bir yaşam kalitesine sahip olmasına yardımcı olur.¹ Dental implantolojinin ilk zamanlarında dental implantların yerleştirilebilmesi için uygulanması önerilen protokol diş çekimi sonrası 6-8 aylık bir iyileşme süresinin ve böylece kemik iyileşmesinin tamamlanmasının beklenerek daha iyi primer stabilite sağlamayı amaçlamaktaydı. Bununla birlikte, dental implantoloji alanında yaşanan gelişmelerle, diş çekimi sonrası hemen implantların yerleştirilebileceği immediate implant yerleştirme protokolü ortaya atılmıştır.² Immediate yerleştirme protokolü, tedavi süresinin azaltılmasına ve cerrahi müdahalelerin yanı sıra kemik ve yumuşak dokuların korunmasına yardımcı olduğu için avantajlıdır.³⁻⁵ Diğer yünden, immediate implant yerleştirme protokolünün de kendine özgü kuralları vardır ve özellikle dental implantın çekim soketine yerleştirilebilmesi için bölgede kemik kaybı belirli miktarı aşmamalıdır. Ciddi kemik kaybı bulunan çekim soketlerinde immediate implant yerleştirme genellikle mümkün değildir.^{4, 6} Bu gibi durumlarda, implant yerleştirilmeden önce bölgede dental implant uygulanabilmesi için yeterli kemik ve yumuşak doku desteği sağlamak amacıyla çeşitli kemik hacmi artırım prosedürleri kullanılmaktadır.⁴ Yönlendirilmiş kemik rejenerasyonu, onlay blok grefti, distraksiyon osteogenezi, kemik oluşumunu uyarmak için çeşitli büyüme faktörlerinin

uygulanması ve şiddetli defektler için bu tekniklerin bir kombinasyonu aşamalı olarak bu amaç için kullanılabilir.⁷⁻¹⁰

Bu tip kemik hacmi artırım işlemleri ve hastanın kendi kemiğinden ya da farklı kaynaklardan elde edilebilen materyaller kullanılarak yapılabilmektedir. Farklı kaynaklardan elde edilen kemikler ile bölgenin rehabilitasyonu, hastanın kendi kemiğinden otojen greft elde edilmesine göre ek bir cerrahi saha yaratmaması açısından özellikle yüksek anksiyete düzeyine sahip hastalarda avantajlıdır. Ancak bu tip kemik hacmi artırım işlemlerinin genel dezavantajı, işlemlerin çoğunlukla greftleme ve dental implant yerleşimi olarak iki farklı adımda gerçekleştirilebilmesidir. Bu durum hem hasta hem de klinisyen için uzamış tedavi süresi ile sonuçlanmaktadır.^{7, 9-11}

Günümüzde hastaların ve klinisyenlerin tedavi beklentileri en kısa sürede ve etkili yöntemlerle fonksiyonel ve estetik sorunların çözümüne yönelik tedavi gerçekleştirilmesidir. Bu doğrultuda son yıllarda ciddi kemik eksikliği bulunan çekim soketlerinde, kemiği üç boyutlu olarak “kemik halkaları” (Bone ring) ile tek aşamalı bir prosedürle, eş zamanlı implant yerleştirerek tedavi edebilmek için yeni bir teknik tanıtılmıştır.¹²⁻¹⁶ Bone ring tekniğinde hastanın kendi kemiklerinden yararlanılabildiği gibi, alternatif olarak allojenik kökenli hazır bone ring greft materyalleri de piyasada bulunmaktadır.¹⁴ Bu teknik sayesinde hastanın tedavi süresi iki aşamalı uygulanan klasik blok kemik greftleme işlemleri ile karşılaştırıldığında önemli ölçüde azalmaktadır. Diğer yünden her yeni teknikte olduğu gibi bu prosedüründe etkinliğinin değerlendirilmesi ve uzun dönem başarılarının kanıtlanmasına ihtiyaç duyulmaktadır. Ayrıca tekniğin uygulanması çoğu dental implant

uygulama prosedürlerine nazaran daha üst düzey bilgi ve beceri gerektirmektedir. Bu nedenle işlemin başarısı tekniği uygulayan klinisyenin cerrahi hassasiyeti ile direk ilişki içerisinde. ¹⁵

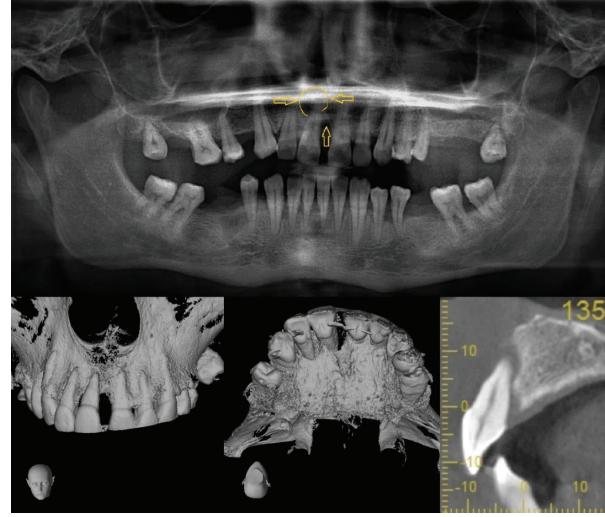
Bu olgu sunumlarında, ilk olarak travma nedeniyle sağ üst santral diş bölgesinde ciddi kemik hasarı bulunan bir hastada simfiz bölgesinden elde edilen otojenik kortikal blok kemik greftinin bölgeye eş zamanlı yerleştirilen bir dental implant ile stabilize edilerek bone ring tekniğinin uygulanması ve ikinci vaka olarak periapikal enfeksiyon nedeniyle sol üst lateral dişin kaybının sonrası iki aşamalı olarak bölgeye ksenojenik blok kemik grefti uygulanması ve bölgenin dental implant ile rehabilite edilmelerinin 2 yıllık takipleri ve hastalar açısından geri dönüşleri sunulacaktır.

OLGU SUNUMLARI

Olgu 1 (Kemik Halkası “Bone Ring” Teknik)

Kliniğimize belirli bir süre önce bölgeye aldığı travma sonrası ön dişinde sallanma şikayetiyle başvuran 41 yaşındaki herhangi bir sistemik hastalığı bulunmayan erkek hasta tarafımızca değerlendirilmiştir. Hastanın klinik muayenesinde sağ üst çene santral dişinde ve alt çene ön bölge kesici dişlerinde hem travma geçmişine hem de periodontal hastalıklara bağlı olarak mobilite tespit edilmiştir, panoramik radyografide sağ üst santral diş kökünde kemik hasarına sebep olan lezyon ve alt çene ön kesici dişlerde ciddi horizontal kemik kaybı tespit edilmiştir. Hastanın özellikle üst çene ön bölgede mevcut kemiğin daha detaylı görüntülenebilmesi amacıyla 3 boyutlu tomografi alınmasına karar verilmiştir. Tomografi görüntülerinde sağ üst çene santral diş çevresinde kemik desteğinin

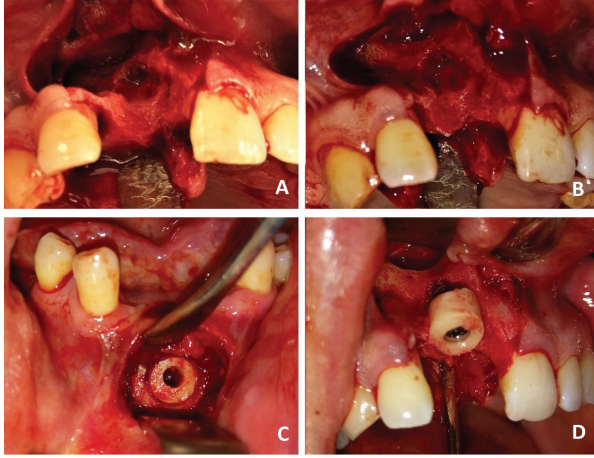
tamamıyla ortadan kalktığı ve bölgede ciddi bir kemik hasarı bulunduğu tespit edilmiştir. (Resim 1) Bu nedenle ilgili alt ve üst dişlerin çekim endikasyonu konulmuştur.



Resim 1: İlk vakaya ait operasyon öncesi dönemde alınan radyografik görüntüler ve sağ üst santral dişin kemik içi durumu

Bu aşamadan sonra hastaya bölgenin protetik rehabilitasyonu amacıyla uygulanabilecek alternatif tedaviler detaylı olarak açıklanmıştır. Üst çene ön bölgede mevcut kemik hasarı hastaya açıklanarak bölgeye ek işlemler gerektiği, bu işlemlerin tek ya da iki aşamalı tedaviler gerektirebileceği şeklinde bilgilendirme yapılmıştır. Hasta ile yapılan görüşmeler sonrasında, hastanın ağız içerisinde yer alan tüm eksik dişlerinin dental implantlar ile telafi edilmesine karar verilmiştir. Üst çene ön bölge için önerilen kemik artırım tedavi alternatifleri arasında, hali hazırda alt çene ön bölgede dental implant uygulaması yapılacak olması nedeniyle bu bölgeden kemik halkası transferi amacıyla kemik alınması ve üst çene ön bölgeye dental implant uygulaması ile eş zamanlı nakil edilmesi önerilmiş ve hasta tarafından işlem kabul görmüştür. Hasta

işlemin olası başarısızlığı ve komplikasyonları konusunda detaylı olarak bilgilendirilmiş olup yazılı onam formu alınmıştır.



Resim 2: A ve B: İlk vakaya ait dişin çekilmesi ve mukoperiosteal flep kaldırılmasının ardından sağ üst santral diş bölgesinde mevcut kemik defektinin durumu C: Donör saha olarak belirlenen simfiz bölgesinde trefan frezler ile alıma hazırlanan kemiğe, dental implant sistemine ait frezlerle implant yuvasının açılması D: Alıcı sahanın trefan frezlerle hazırlanmasının ardından, bölgeden alınan kemik halkasının dental implant ile bölgeye sabitlenmesi

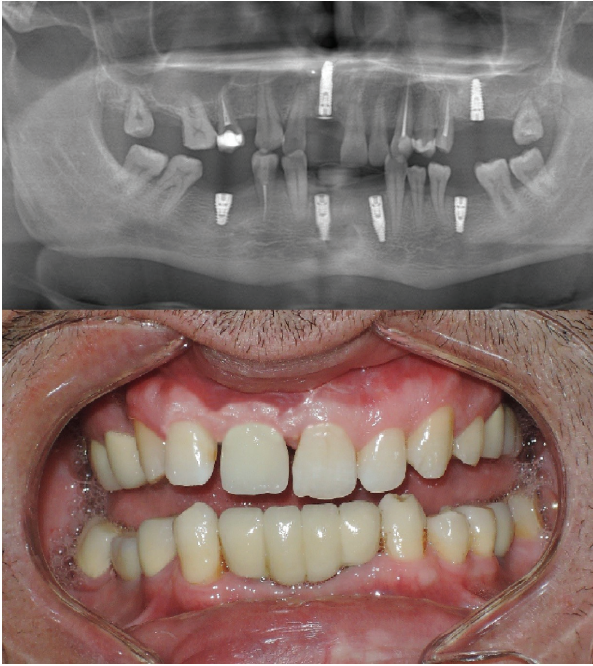
Cerrahi Prosedür, İmplant yerleştirilmesi ve Protetik Rehabilitasyon

Ağız içerisine uygulanması planlanan 6 adet dental implant, sol maksiller sinüs ogmentasyonu ve üst çene ön bölge kemik halkası ile greftleme işlemlerinin iki seansta uygulanmasına karar verilmiştir. İlk seansta alt çene kesiciler bölgesine 2 adet dental implant uygulaması ve bölgede hazırlanan kemik halkası ile üst çene sağ santral dişin çekimi ve bölgeye dental implant uygulanması yapılmıştır.

Lokal anestezi uygulaması her iki bölgeye bölgesel anestezi olarak yapılmıştır. Alt çene ön bölgeye insizyon, alveolar kret tepesinin bukkalından mevcut keratinize diş eti sınırının altından yapılmıştır. Tam kalınlıkta mukoperiosteal flep kaldırıldıktan sonra öncelikle bölgeden otojen kemik alınabilmesi için 7 mm çapında trefan frez ile kemik freze edilerek sınırları belirlenmiştir. Bölgeden alınacak olan otojen kemik halkası simfiz bölgesinden ayrılmadan önce uygulanacak dental implant firmasına ait frezleme protokolüne uyularak 4.1 mm çapında implant (Bego Semados S Implants, BEGO Implant Systems GmbH & Co) yerleştirilebilmesi için gereken yuva açılmıştır. İmplantın üst çene ön bölgede daha palatinala yerleştirilebilmesi amacıyla frezleme işlemi kemik dairesinin tam merkezinden bir miktar daha dış çepere yakın konumlandırılmıştır. Ayrıca kemikte olası çatlak oluşumunu önlemek amacıyla implant firmasının setinde yer alan yiv açıcı ve boyun genişletici frezlerde uygulanmıştır. (Resim 2C) Alınacak kemiğin hazırlanmasının ardından bölgeye yerleştirilecek olan dental implantlarda ilgili bölgelere yerleştirilerek bölge suture edilerek kapatılmıştır.

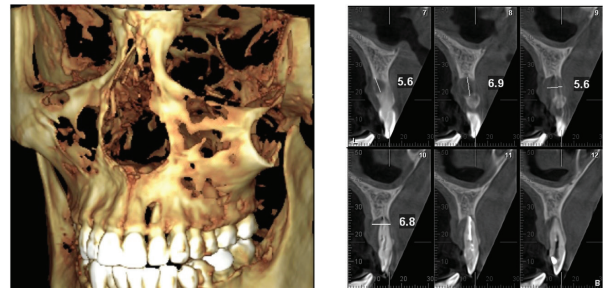
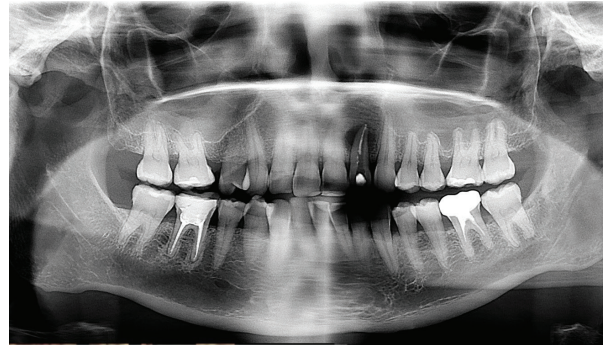
Üst çene sağ santral dişin atravmatik çekiminin ardından bölgede mukoperiosteal flep kaldırılarak, çekim soketi enflamasyonlu dokular ve granülasyon dokularından tamamen temizlenmiştir. (Resim 2A ve 2B) Bölgeye alt çeneden alınan kemik halkasının yerleştirilebilmesi amacıyla, aynı trefan frez ile kemikte şekillendirme yapılmış ve aşındırılan kemikler greft olarak kullanılmak üzere uygun koşullarda saklanmıştır. Kemik halkası bölgeye uyumlandıktan sonra, halka üzerinde yer alan implant yuvasından, implant firmasına ait frezler ile mevcut kemikte implantın denk geldiği bölgede frezleme işlemleri

yapılmıştır. Kemik halkası bölgede el aletleri yardımıyla sabitlenerek 4.1 mm çapında 13 mm uzunluğundaki dental implant bölgeye uygulanarak “kemik halkası” grefti bölgeye sabitlenmiştir. (Resim 2D) Bölgede kemik oluşumunu desteklemek ve oluşan boşlukların doldurulabilmesi amacıyla yaklaşık 1 cc ksenogreft (Bio-Oss; Geistlich Biomaterials, Wolhusen, Switzerland) uygulanmış ve membrane sabitleme pinleri ile tutturulan kollajen membrane (Osteobiol Evolution; OsteoBiol, Turin, Italy) ile bölgede kemik greftleri koruma altına alınmıştır. Periost kesileri yardımıyla esnetilen mukoperiostal flep bölgeye suture edilerek bölge kapatılmıştır.

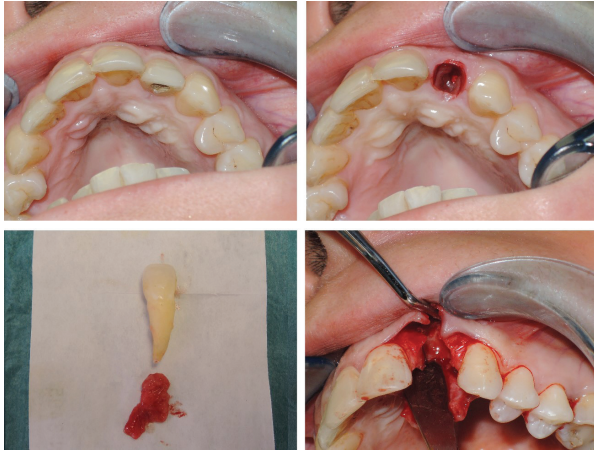


Resim 3: Operasyon sonrası 4. Ayda alınan kontrol radyografisi ve hastanın protetik rehabilitasyonunun ardından ağız içi görünümü (Not: Hastada polidiastemalar mevcut olması nedeniyle, hastanın da isteği üzerine daha doğal bir görünüm oluşturulabilmesi düşüncesiyle protetik rehabilitasyonlar sırasında üst santral dişler arasında da diastema bırakılmıştır.)

Hastaya operasyon sonrası dönemde, 7 gün süreyle günde 2 kez kullanılmak üzere Amoksisilin 875 mg + 125 mg Klavuklonik Asit içeren antibiyotik, Analjezik ve Anti-enflamatuar olarak 100 mg flurbiprofen ve %0.12 klorheksidin glukonat ve %0.15 benzidamin hidroklorür içerikli oral gargara reçete edilmiştir. Hastanın ilk kontrolü ve dikiş alımı 10. Günde yapılmıştır. İlk operasyondan 2 hafta sonra planlanan diğer implant uygulamaları ve sol maksiller sinüs ogmentasyonu yapılmıştır. Daha sonra genel kontrol amacıyla aylık kontrol randevuları ayarlanmıştır. 14 haftalık iyileşme süresinin ardından dental implantların üzerine diş eti şekillendirici kapaklar uygulanarak 14 günlük diş eti şekillenmesinin ardından hasta protetik diş tedavisi bölümüne yönlendirilerek, metal destekli implant üstü porselen protetik rehabilitasyonunun yapılması sağlanmıştır. (Resim 3)



Resim 4: İkinci vakaya ait operasyon öncesi dönemde alınan radyografik görüntüler ve sağ üst santral dişin kemik içi durumu



Resim 5: İkinci vakada sol üst lateral dişin klinik durumu, dişin çekilmesi sonrası dişin, periapikal lezyonun ve çekim socketindeki bukkal ve palatinal kemik duvarlarının tamamen ortadan kaybolmasına yol açan kemik defektinin görüntüleri

Olgu 2 (Ksenojenik Blok Kemik Grefti Uygulanması Ardından İki Aşamalı Dental Implant Uygulanması)

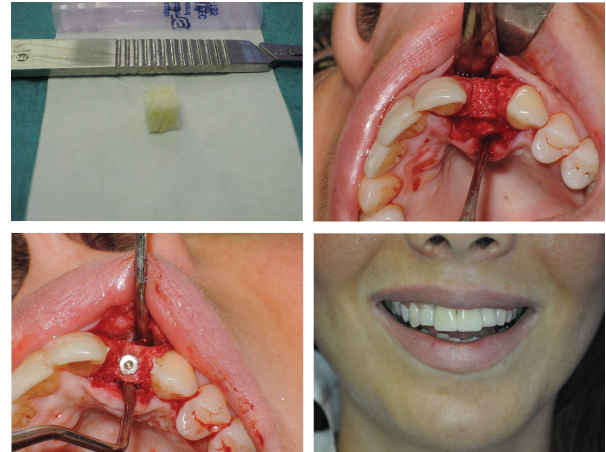
Kliniğimize sol üst lateral dişin bukkal dişetinde kronik fistül varlığı nedeniyle kliniğimize başvuran 36 yaşındaki herhangi bir sistemik rahatsızlığı bulunmayan kadın hasta tarafımızdan değerlendirilmiştir. Hastadan alınan anamnezde hastanın ilgili bölgesinde yaklaşık 5 yıl önce bir travma geldiği ve daha sonra dişinin iki farklı zamanda endodontik olarak tedavi edildiği, bölgedeki fistül varlığı zaman zaman kayboldu bile tekrar ortaya çıktığı öğrenilmiştir. Hastanın yapılan klinik muayenesinde bölgede fistül varlığı ve hafif şiddette mobilite tespit edilmiştir. İlk olarak hastaya endodontik tedavinin tekrarı önerilmiş ancak endodonti uzmanı tarafından yapılan ilk müdahale sonrası ikinci defa yapılması planlanan kanal tedavisi tekrarının başarı ile sonuçlanma ihtimalinin düşük olduğunun belirtilmesi üzerine dişin çekimi yönünde karar verilmiştir.

Hastayla yapılan durum değerlendirilmesinde hastanın öncelikle bölgenin diğer dişlere herhangi bir işlem uygulanmadan dental implantlar ile tedavisinin yapılması yönünde görüş birliği sağlanmıştır. Hastadan bölgede mevcut kemiğin daha detaylı görüntülenebilmesi amacıyla 3 boyutlu tomografi alınmasına karar verilmiştir. Hastadan alınan tomografi görüntülerinde ilgili dişin özellikle bukkal ve palatinal alanları olmak üzere çepeçevre kemik hasarı bulunduğu tespit edilmiştir. (Resim 4) Hastaya durum detaylı olarak anlatılarak bölgenin kemik hacmini artırma amacıyla greftleme seçenekleri ve işlemin hastadan elde edilen “kemik halkası” ile eş zamanlı dental implant yerleşimi sayesinde tek aşamalı ya da farklı kaynaklardan elde edilen greft materyalleri kullanılarak çift aşamada gerçekleştirilebileceği, bu işlemlere ait riskler ve süreçler açıklanmıştır. Hasta ile yapılan görüşmeler doğrultusunda hasta çenelerinin herhangi başka bir yerinden yapılacak kemik nakli işlemlerini kabul etmemiş ve işlemin iki aşamalı olarak farklı kaynaklardan elde edilecek kemik materyaller ile yapılmasını talep etmiştir. Allojenik kökenli “bone ring” uygulaması ise ekonomik yönüyle hasta tarafından kabul görmemiş hem nispeten yüksek materyal maliyeti hem de iki aşamalı dental implant uygulamasının ekonomik açıdan kendisi için daha uygun olduğunu belirterek bu operasyonu kabul etmemiştir. Yapılan klinik ve radyolojik muayeneler ışığında bölgede diş çekiminin hemen ardından, ksenojenik kökenli blok kemik greftleri ile kombine tent pole tekniği uygulanarak greftlenmesine karar verilmiştir.

Cerrahi Prosedür, İmplant yerleştirilmesi ve Protetik Rehabilitasyon

Bölgeye lokal anestezi uygulaması ardından sol üst lateral dişin çekimi atravmatik olarak yapılmıştır, vertikal yönlü kesilerden kaçınabilmek amacıyla komşu birer dişi içeren sulkular kesilerin ardından mukoperiostal flep esnetilerek bölgede yer alan enflamasyonlu dokular ve granülasyon dokuları temizlenmiştir. Çekilen diş iyileşme dönemleri boyunca bölgede geçici olarak kullanılmak üzere saklanmıştır. (Resim 5) Ksenojenik kökenli 5 x 5 x 5 mm boyutlarındaki blok kemik grefti (SmartBone; Industrie Biomediche Insubri S.A., Mezzovico-Vira, Switzerland) küçük uyumlamalar sonrasında çekim soketi tabanından başlamak üzere bölgeye yerleştirilmiştir. Vertikal olarak bölgede kemik oluşumunu artırmak amacıyla, blok kemik grefti üzerine iyileşme dönemi içerisinde bölgede oluşabilecek rezorpsiyonu azaltmak ve kuvvetlere karşı gelmek amacıyla "Tent pole" tekniği uygulanarak blok kemik greftine sabitlenen 5 mm uzunluğundaki mini vida çevresi ksenojenik kemik partikülleri (SmartBone ; Industrie Biomediche Insubri S.A., Mezzovico-Vira, Switzerland) ile doldurulmuş ve bölgeye uyumlanan çift kat kollajen membrane (Osteobiol Evolution; OsteoBiol, Turin, Italy) yerleştirilmiş ve rezorbe olabilen süturlar yardımıyla flebe sabitlenmiştir. Bölgede çekim nedeniyle oluşan yumuşak doku eksikliğinin giderilmesi ve soketin üzerinin örtülmesi amacıyla 6 mm çapında punch frez yardımıyla palatinal bölgeden serbest diş eti grefti alınarak bölgeye bir kapak olarak yerleştirilmiş ve sütüre edilerek kapatılmıştır. Hastanın çekilen dişi uyumlanarak bölgede estetik kaygıların önüne geçilebilmesi amacıyla komşu dişlere kompozit dolgu materyalleri vasıtasıyla geçici olarak splintlenmiştir.

Hastaya operasyon sonrası dönemde, 7 gün süreyle günde 2 kez kullanmak üzere Amoksisilin 875 mg + 125 m Klavuklonik Asit içeren antibiyotik, Analjezik ve Anti-enflamatuvar olarak 100 mg flurbiprofen ve %0.12 klorheksidin glukonat ve %0.15 benzidamin hidroklorür içerikli oral gargara reçete edilmiştir. Hastanın ilk kontrolü ve dikiş alımı 10. Günde yapılmıştır. 4 aylık iyileşme süresinin ardından bölgede mukoperiosteal flep kaldırılmış, bölgedeki mini vida çıkartılmış ve bölgeye dental implant firmasının önerileri doğrultusunda uygulanan frezleme protokolü ardından 4.0/11 mm boyutlarında dental implant (Medentika Microcone; MEDENTİKA GmbH, Hügelsheim, Germany) uygulaması yapılmıştır. 3 aylık osseointegrasyon süresinin ardından dişeti profili uygun tekniklerle şekillendirilerek, hastanın protetik rehabilitasyonu tamamlanmıştır. (Resim 6)



Resim 6: İkinci vakada bölgede kullanılan ksenojenik kökenli blok kemik grefti ile bölgenin greftlenmesi, 4 ay sonra bölgeye implant yerleşimi ve osseointegrasyon süresinin ardından hastaya uygulanan protetik rehabilitasyon

TARTIŞMA

Dental implantolojinin ilk zamanlarında, Brånemark tarafından önerilen protokole göre; implant yerleştirilmesi esnasında daha iyi primer stabilite sağlamak için diş çekimi ile implant yerleştirme arasında 6-8 aylık bir iyileşme süresi gerektiği belirtilmekteydi.² Ancak daha sonraki dönemlerde diş çekiminin ardından, bu iyileşme süresi zarfında alveoler kemikte, dental implantın yerleşimini olumsuz etkileyebilecek derecede horizontal ve vertikal yönde %50'ye varan bir hacim kaybı yaşanabileceği yapılan çalışmalarda gösterilmiştir.¹⁷ İlerleyen dönemlerde yapılan araştırmalar sayesinde bu dezavantajın üstesinden gelmek amacıyla implantın diş çekimi ile eş zamanlı çekim soketine hemen yerleştirme protokolü ortaya atılmıştır. Ancak bu protokol bazı kurallar dahilinde uygulanabilmekte ve immediat implant yerleştirilebilmesi için çekim bölgesinde periodontal kemik kaybının az veya hiç olmaması gerekmektedir.^{2-5, 18}

Periodontal hastalık veya çekim sırasındaki cerrahi travma nedeniyle kemik hasarları oluşan vakalarda, başarılı immediat yerleştirme için gereken yeterli kemik hacmi çoğunlukla bulunmamaktadır. Bu tür hasarların tiplerinin belirlenebilmesi için çeşitli sınıflandırma sistemleri önerilmiştir. Salama ve ark.⁶, hasarlı çekim soketlerini üç tipte sınıflandırmıştır. Araştırmacılara göre, tip I ve tip II defektler genel olarak yönlendirilmiş kemik rejenerasyonu teknikleri kullanılarak tedavi edilebilir ve hem tip I hem de tip II defektler immediat implantasyon için uygundur. Ancak, tip III defektler ciddi şekilde kemik hasarı bulunan vakalardır ve immediat implant yerleştirme genellikle mümkün değildir. Bu gibi durumlarda, iki

aşamalı yaklaşımlar önerilir. İlk adım kemik hacmini artırma prosedürleri, ikinci adım ise dental implantların yerleşimidir. Greftleme prosedürleri için literatürde önerilen birkaç yaklaşım, bariyer membranlar ile otojen greftleme, ksenogreft ya da allogreftler ile partikül kemik greftleme teknikleri, blok greftleme yaklaşımları, blok greftler ve / veya partikül greft materyallerinin kombinasyonu ile kullanılan membranlar veya daha ileri vakalarda distraksiyon osteogenezidir. Bununla birlikte, özellikle genel tedavi süresini azaltmak ve ciddi hasarlı çekim soketlerine immediat implant yerleştirilebilmesi için Stevens ve ark.¹² ciddi kemik defekti bulunan çekim soketlerine otolog "kemik halkaları" ile immediate implant yerleştirilmesi ve böylece bölgenin üç boyutlu olarak tek aşamalı bir prosedürle rehabilitasyonunu sağlayan bir teknik öne sürmüşlerdir. İlerleyen dönemlerde bu otojenik kemik halkalarına alternatif olarak allojenik kökenli kemik halkaları da piyasaya sürülmüştür.

Stevens ve ark.¹² kemik halkaları ile greftleme tekniğinin birçok üstünlüğü olduğunu savunmaktadır. Araştırmacılara göre bölgede kemik hasarı bulunan alveolar kretin hacminin, kemik halkaları yardımıyla üç boyutlu olarak artırılmasının klinisyene ve hastaya toplam tedavi süresinin azalmasını sağlamanın dışında, kemik-implant arayüzünde boşluk oluşturulmaması ve implantın krestal bölgesinde ek primer stabilite sağlaması gibi avantajlar sağlamaktadır. Araştırmacılara göre ek primer stabilite, çekim soketi duvarlarına sıkıca oturması için hazırlanan kemik halkalarının dental implant ile vidalanmasıyla sağlanır. Bu nedenle kemik halkası tekniğinde, kemik hasarı bulunan çekim soketlerinde, diğer greftleme yöntemlerinin uygulandığı durumlarda bile sağlanamayan primer

implant stabilitesinin, bu teknik sayesinde sağlanabileceğini belirtmişlerdir. Ayrıca çekim soketine yerleştirilen kemik halkalarının çekim sonrası eşzamanlı olarak yerleştirilmesinin, sert doku hacminin korunmasını sağlamanın yanı sıra, yumuşak doku kontörünün stabil kalmasını hatta artmasını da sağlayarak, estetik bölgede yumuşak doku kaybı ve kollaps oluşumuna karşı önlem alınmasını sağladığı ve böylece ileride gerekebilecek ek yumuşak doku düzenlemelerine gereksinimi ortadan kaldırdığını öne sürmüştür.

Stevens ve ark.¹² hastanın herhangi bir donör sahasından alınan kemik halkalarının istenen herhangi bir boyutta hazırlanabileceğini, böylece biyomekanik ve estetik sonucu optimize etmek için alveoler defektin ideal olarak üç boyutlu şekliyle yeniden yapılandırılabilceğini söylemektedir. Böylece implantın simbiyotik olarak greft birleşmesini teşvik etmek ve greft rezorpsiyonunu en aza indirmek için kemik greftin stabilizasyonunu sağladığını belirtmektedirler. Diğer yönden soket koruma ve greftleme için 2 aşamalı işlem yaparak greft iyileşmesini beklemek ve daha sonra implant yerleştirmek için tekrar bölgede cerrahi işlem yapmak yerine tedavi ve iyileşme süresi göz önüne alındığında, tek aşamalı olan bu işlemin hasta tarafından daha kabul edilebilir bir ameliyat süresi içinde yapılabileceğini vurgulamışlardır.^{12, 18-20}

Dental implant yerleşimi ve greftleme işlemlerinin iki ayrı aşamada yapılacağı durumlarda, özellikle üç boyutlu olarak doğru implant konumlandırılmasının oldukça önemli olduğu üst çene ön bölge estetik alanda, kemik hacmini ideal implant yerleşimine izin verecek hale getirebilmek için farklı teknikler ve farklı materyaller kullanılabilir.^{16, 21} Kemik hacmi artırım işlemlerinin genelinde halen

altın standart olarak kabul gören ve hastanın kendi kemiğinden elde edilen otojen kemik greftleri en ideal uygulamalardan biridir. Ancak otojen kemik greftleri farklı bir verici saha gerektirmesi, dolayısıyla farklı bir cerrahi saha ve operasyon sonrası ek morbiditeye yol açması, elde edileceği bölgeye özel sinir hasarı, bölgedeki dişlerin zarar görmesi gibi riskler taşımaktadır, ayrıca anksiyete seviyesi yüksek hastalarda ek cerrahi girişim gerektirdiği için her zaman hasta tarafından kabul görmemektedir. Bu gibi durumlarda farklı kaynaklardan elde edilen greft materyallerinden yararlanılmaktadır.⁹

Otojen greft materyalleri dışında, piyasa da en sık olarak allojenik, sentetik ve ksenojenik kökenli materyallerden yararlanılmaktadır. Hayvansal kökenli ksenogreftler bu materyaller arasında uzun yıllardır kullanılmakta olan ve piyasada oldukça sık tercih edilen materyallerdir. Ksenogreftlerin ağız içi kemik artırımı amacıyla kullanımları yapılan birçok çalışmada başarılarını kanıtlamışlardır.^{11, 22} Ksenogreft materyalleri farklı endikasyonları ve klinisyenlerin talepleri doğrultusunda firmalar tarafından farklı üretim teknikleri ile çeşitli partikül büyüklüklerinde ve içerdikleri farklı kemik tipleriyle piyasaya sürülmektedir. Piyasada oldukça ince partiküllü greft materyallerinden, daha büyük boyutlu ya da blok şeklinde materyallere, sırf kortikal ya da spongiös içerikli materyallerden, her iki kemik tipinden karışık şekilde barındıran materyallere kadar farklı ihtiyaçlara yönelik ksenogreft çeşitleri bulunmaktadır.^{8, 11, 23, 24} Son yıllarda piyasada bulunan ve ihtiyaç doğrultusunda şekillendirilebilen blok şeklindeki greft materyallerine ek olarak bir firma tarafından allojenik yapıda prefabrike kemik halkaları da klinisyenlerin kullanımına sunulmuştur.¹⁴

Klinik raporlar, immedat implant uygulanacak bölgede periodontal veya endodontik enfeksiyon öyküsünün immedat implant yerleşimi sonrası, post-operatif enfeksiyon ve başarısızlık için olası bir risk faktörü olduğunu öne sürmektedir. Klinik deneyimlere bağlı bu bilgiler, enfeksiyon geçmişi bulunan bölgelere birçok klinisyenin immedat implant yerleştirmekten çekinmesine yol açmaktadır.¹² Bununla birlikte bu olgu sunumunda tedavi edilen vakalar, tüm enfekte granülasyon ve enflame dokuların tamamen bölgeden uzaklaştırılması ve kemik defektlerinin uygun tekniklerle telafi edilebilmesi durumunda, enfeksiyon geçmişi bulunan bölgelerde immedat implantasyonun başarıyla uygulanabileceğini bildiren Casap ve ark.²⁵ tarafından yapılan bir çalışmaya dayanılarak gerçekleştirilmiştir.

Kemik halkası greftleme tekniği, ciddi derecede hasarlı çekim soketlerinin, hacminin üç boyutlu artırılabilmesi için etkili bir yöntemdir. Bu teknik tek seansta bölgedeki kemik hasarının onarılması ile aynı anda implantın yerleştirilmesine izin vererek genel tedavi süresini azaltmada yardımcı olur. Ancak uygun estetikte bir protetik rehabilitasyon gerçekleştirilebilmesi için olmazsa olmaz bir şart olan dental implantın kemik içerisinde 3 boyutlu olarak doğru konumlandırılması gibi birçok konuda klinisyenin yüksek hassasiyetine bağlı bir tekniktir. Bu uygulamanın yanlış yapılması geri dönüşü oldukça zor olabilen problemlere sebep olabilir. Bununla birlikte, kemik halka büyütme tekniğinin başarısı hakkında daha kesin sonuçlar çıkarmak için daha uzun gözlem sürelerine ve geniş kapsamlı bilimsel çalışmalara ihtiyaç vardır.^{12, 13, 15, 16} Otojen kemik kullanılarak yapılan greftleme işlemleri dışında farklı kaynaklardan elde edilen greft materyalleri ile de oldukça başarılı

sonuçlar elde edilebildiği yapılan birçok bilimsel çalışmada gösterilmiştir. Bu teknikler hastayı ek morbiditeden ve ikinci bir sahada (donör saha) yapılacak cerrahi operasyonun risklerinden korurken, çoğunlukla iki aşamalı implant yerleşimi sebebiyle ve ek tedavi süresi ve maliyetlere sebep olmaktadır.^{8, 11, 22}

Bu vaka raporlarında her iki hasta ile yapılan görüşmeler sonrası hastaların beklentileri ve öncelikleri tam olarak anlaşılabilir, kişiye özel tedavi seçenekleri uygulanmış ve hastaların hem süreçten hem de sonuçtan memnun olmaları sağlanabilmiştir. Sadece zaman ya da maliyet kazanabilmek açısından yanlış bir tercihle yola çıkmaktansa doğru teknik seçimleri ile gerekirse uzatılmış tedavi süreleri ve alternatif geçici protetik rehabilitasyonlarla süreci yönetmek uzun dönem memnuniyeti açısından daha başarılı sonuçlar verecektir. Estetik bölgede kaybedilen dişlerin telafisinde dental implant uygulamalarına özellikle kemik hacmi artırım işlemleri de eşlik edecekse, uygulanacak tekniğin seçimi hasta ve klinisyen arasında uzun müzakereler ve bilimsel temellere, kanıtlara dayanarak yapılması gereken hassas bir konudur. Doğru teknik seçimi hem kısa hem uzun dönem başarıyı getirebilirken, aksi durumda yanlış teknik seçimi hem maddi hem manevi olarak geri dönüşü çok zor olan ciddi problemlere yol açabilecek potansiyele sahip olduğu unutulmamalıdır.

KAYNAKLAR

- [1] Jivraj S, Chee W. Rationale for dental implants. *Br Dent J.* 2006;200:661-5.
- [2] Vandeweghe S, Hattingh A, Wennerberg A, Bruyn HD. Surgical protocol and short-term clinical outcome of immediate placement in molar extraction sockets using a wide body implant. *J Oral Maxillofac Res.* 2011;2:e1.
- [3] Ortega-Martinez J, Perez-Pascual T, Mareque-Bueno S, Hernandez-Alfaro F, Ferres-Padro E. Immediate implants following tooth extraction. A systematic review. *Med Oral Patol Oral Cir Bucal.* 2012;17:e251-61.
- [4] Bhola M, Neely AL, Kolhatkar S. Immediate implant placement: clinical decisions, advantages, and disadvantages. *J Prosthodont.* 2008;17:576-81.
- [5] Rosenquist B, Grenthe B. Immediate placement of implants into extraction sockets: implant survival. *Int J Oral Maxillofac Implants.* 1996;11:205-9.
- [6] Salama H, Salama M. The role of orthodontic extrusive remodeling in the enhancement of soft and hard tissue profiles prior to implant placement: a systematic approach to the management of extraction site defects. *Int J Periodontics Restorative Dent.* 1993;13:31233.
- [7] McAllister BS, Haghghat K. Bone augmentation techniques. *J Periodontol.* 2007;78:377-96.
- [8] Benic GI, Thoma DS, Munoz F, Sanz Martin I, Jung RE, Hammerle CH. Guided bone regeneration of peri-implant defects with particulated and block xenogenic bone substitutes. *Clin Oral Implants Res.* 2016;27:567-76.
- [9] Nkenke E, Neukam FW. Autogenous bone harvesting and grafting in advanced jaw resorption: morbidity, resorption and implant survival. *Eur J Oral Implantol.* 2014;7 Suppl 2:S203-17.
- [10] Khamees J, Darwiche MA, Kochaji N. Alveolar ridge augmentation using chin bone graft, bovine bone mineral, and titanium mesh: Clinical, histological, and histomorphometric study. *J Indian Soc Periodontol.* 2012;16:235-40.
- [11] Chavda S, Levin L. Human Studies of Vertical and Horizontal Alveolar Ridge Augmentation Comparing Different Types of Bone Graft Materials: A Systematic Review. *J Oral Implantol.* 2018;44:74-84.
- [12] Stevens MR, Emam HA, Alaily ME, Sharawy M. Implant bone rings. One-stage three-dimensional bone transplant technique: a case report. *J Oral Implantol.* 2010;36:69-74.
- [13] Jinno Y, Jimbo R, Lindstrom M, Sawase T, Lilin T, Becktor JP. Vertical Bone Augmentation Using Ring Technique with Three Different Materials in the Sheep Mandible Bone. *Int J Oral Maxillofac Implants.* 2018;33:1057-63.
- [14] Giesenhagen B, Martin N, Donkiewicz P, Peric Kacarevic Z, Smeets R, Jung O, et al. Vertical bone augmentation in a single-tooth gap with an allogenic bone ring: Clinical considerations. *J Esthet Restor Dent.* 2018;30:480-3.

- [15] Giraddi GB, Saifi AM. Bone Ring Augmentation Around Immediate Implants: A Clinical and Radiographic Study. *Ann Maxillofac Surg.* 2017;7:92-7.
- [16] Omara M, Abdelwahed N, Ahmed M, Hindy M. Simultaneous implant placement with ridge augmentation using an autogenous bone ring transplant. *Int J Oral Maxillofac Surg.* 2016;45:535-44.
- [17] Schropp L, Wenzel A, Kostopoulos L, Karring T. Bone healing and soft tissue contour changes following single-tooth extraction: a clinical and radiographic 12-month prospective study. *Int J Periodontics Restorative Dent.* 2003;23:313-23.
- [18] Barzilay I. Immediate implants: their current status. *Int J Prosthodont.* 1993;6:16975.
- [19] Bergkvist G. Immediate loading of implants in the edentulous maxilla. *Swed Dent J Suppl.* 2008:10-75.
- [20] Nakahara K, Haga-Tsujimura M, Sawada K, Kobayashi E, Mottini M, Schaller B, et al. Single-staged vs. two-staged implant placement using bone ring technique in vertically deficient alveolar ridges - Part 1: histomorphometric and micro-CT analysis. *Clin Oral Implants Res.* 2016;27:1384-91.
- [21] Jivraj S, Chee W. Treatment planning of implants in the aesthetic zone. *Br Dent J.* 2006;201:77-89.
- [22] Panagiotou D, Ozkan Karaca E, Dirikan Ipci S, Cakar G, Olgac V, Yilmaz S. Comparison of two different xenografts in bilateral sinus augmentation: radiographic and histologic findings. *Quintessence Int.* 2015;46:611-9.
- [23] Testori T, Wallace SS, Trisi P, Capelli M, Zuffetti F, Del Fabbro M. Effect of xenograft (ABBM) particle size on vital bone formation following maxillary sinus augmentation: a multicenter, randomized, controlled, clinical histomorphometric trial. *Int J Periodontics Restorative Dent.* 2013;33:467-75.
- [24] Block MS. The Processing of Xenografts Will Result in Different Clinical Responses. *J Oral Maxillofac Surg.* 2018.
- [25] Casap N, Zeltser C, Wexler A, Tarazi E, Zeltser R. Immediate placement of dental implants into debrided infected dentoalveolar sockets. *J Oral Maxillofac Surg.* 2007;65:384-92.