

## Çocuk Kardiyolojisi Bilim Dalı Anjiyografi Laboratuvarı'nda yapılan tanısal ve girişimsel işlemler

The diagnostic and interventional procedures performed in Angiography Laboratory  
of Pediatric Cardiology Section

Ahmet İrdem<sup>1</sup>, Osman Başpınar<sup>1</sup>, Mehmet Kervancıoğlu<sup>1</sup>, Metin Kılınç<sup>1</sup>

<sup>1</sup>Gaziantep Üniversitesi, Tıp Fakültesi, Pediatrik Kardiyoloji Bilim Dalı, Gaziantep

### Özet

Kliniğimizde yapılan tanısal ve girişimsel işlemlerin karşılaştırılması ve girişimsel işlemlerin sayısının ve çeşitliliğinin artışının değerlendirilmesi amaçlandı. Kliniğimizde Temmuz 2003 ile Mayıs 2011 tarihleri arasında tanısal amaçlı ve girişimsel işlem yapılan 1989 hastanın sonuçları dosyaları incelenerek değerlendirildi. Hastaların 1036'sı kız (% 52), 953'ü erkek (%48) idi. 998 hastaya (%50.2) tanısal, 991 hastaya (%49.8) girişimsel işlem uygulanmış olduğu saptandı. Yapılan girişimsel işlemler sırasıyla; patent duktus arteriozusu olan 321 hastaya (%16.1) cihazla kapatma, atriyal septal defekti olan 210 hastaya (%10.6) transkateter ile kapatma, pulmoner darlığı olan 146 hastaya (%7.3) pulmoner balon valvuloplasti, aort koarktasyonu olan 50 hastaya (%2.5) koarktasyon anjiyoplasti, perikardiyal efüzyonu olan 45 hastaya (%2.3) perikardiyosentez, valvuler aort darlığı olan 42 hastaya (%2.1) aort balon valvuloplasti, akkiz veya doğumsal nedenlere bağlı 3. derece atriyoventriküler bloğu ve/veya sinüs nod disfonksiyonu olan 40 hastaya (%2) transvenöz kalıcı ve 33 hastaya (%1.6) ise geçici pil takılması işlemi uygulandı. Ayrıca perimembranöz ve/veya musküler ventriküler septal defekti (VSD) olan 29'una (%1.5) transkateterle VSD kapatma ve aort koarktasyonu olan 14'üne (%0.7) koarktasyona stent implantasyonu uygulanmış olduğu saptandı. 2003 yılında 2 hastaya, 2004'te 4 hastaya ve 2005'te 31 hastaya girişimsel işlem yapılmışken, 2009 yılında çocuk kardiyolojisine ait anjiyografi ünitesinin açılması ile 2009'da 234 hastaya, 2010'da ise 439 hastaya girişimsel işlem uygulandı. Görüldüğü üzere seneler içinde girişimsel işlemlerin sayı ve çeşitliliği, anjiyo ünitesine sahip olmamız ve kazanmış olduğumuz tecrübeyle birlikte artmıştır. Girişimsel tedavi tekniklerinin ilerlemesi, yeni geliştirilen cihazların kullanıma girmesiyle tanısal amaçlı anjiyografi çalışmalarını giderek azaltmakta, bunun yerini girişimsel işlemler almaktadır.

**Anahtar kelimeler:** Anjiyografi laboratuvarı; çocuk kardiyolojisi; kateterizasyon

### Abstract

Our aim was to compare the diagnostic and interventional procedures performed in our clinic and evaluate the increase in number and diversity of interventional procedures. Between July 2003 and May 2011 medical records of 1989 patients on whom diagnostic and interventional procedures had been performed was examined. 1036 of the patients (52%) were female and 953 of the patients (48%) were male. Diagnostic procedures were performed in 998 (50.2%) patients, while interventional procedures were performed in 991 (49.8%) patients. The interventional procedures are coil occlusion for patent ductus arteriosus, trans-catheter closure of atrial septal defect, pulmonary balloon valvuloplasty for pulmonary stenosis, aortic coarctation angioplasty, pericardiocentesis for pericardial effusion, aort balloon valvuloplasty for valvular aortic stenosis, permanent and temporary pacemaker insertion for acquired or congenital third degree atrioventricular block and /or sinus node disfunction in 321 (16.1%), 210 (10.6%), 146 (7.3%), 50 (2.5%), 45 (2.3%), 42 (2.1%), 40 (2%) and 33 (1.6%) patients; retrospectively. Interventional procedures were performed in 2,4 and 35 patients in 2003, 2004, and 2005; respectively. Following Angiography Laboratory of Pediatric Cardiology Section set up, interventional procedures were performed in 234 and 439 patients in 2009 and 2010; respectively. Number and variety of interventional procedures have been increased over the years after increased experience of Angiography Laboratory of Pediatric Cardiology Section. Diagnostic angiography procedures have been decreasing over the years by increase in development of new devices and progress of use of interventional treatment techniques. Therefore, interventional procedures have been replaced by diagnostic procedures.

**Keywords:** Angiography laboratory; pediatric cardiology; catheterization

### Giriş

Girişimsel ve cerrahi tekniklerdeki ilerlemelere rağmen doğumsal kalp hastalığı, halen çocukluk yaş grubunda önemli bir morbidite ve mortalite nedenidir (1). Günümüzde girişimsel olmayan görüntüleme yöntemlerindeki ilerlemelere rağmen anjiyokardiyografi doğumsal kalp hastalıklarının tanısında başlıca teşhis yöntemi olarak önemini korumaktadır. Yakın zamana kadar doğumsal kalp hastalıklarının tedavileri sadece cerrahi yöntemlerle yapılmakta iken, çocuk kardiyolojisi alanında son yıllarda, girişimsel tedavi tekniklerinin ilerlemesi, yeni geliştirilen cihazların kullanıma girmesiyle tanısal amaçlı anjiyografi çalışmaları giderek daha da azalmakta, bunun yerini girişimsel işlemler

almaktadır (2). Bu çalışmada 2003-2011 tarihleri arasında çocuk anjiyografi laboratuvarında tanısal amaçlı ve girişimsel işlem yapılan 1989 hastanın sonuçları değerlendirildi.

### Gereç ve yöntemler

Kliniğimizde Temmuz 2003 ile Mayıs 2011 tarihleri arasında tanısal amaçlı ve girişimsel işlem yapılan 1989 hastanın sonuçları retrospektif olarak değerlendirildi.

Bütün hastaların işlem öncesi fizik muayenesi yapıldı, akciğer grafisi, elektrokardiyografi ve ekokardiyografi tetkikleri yapıldı. Tam kan sayımı ve endikasyon olan durumlarda da akut faz reaktanlarına, biyokimyasal değerlerine, kanama ve pıhtılaşma zamanlarına bakıldı. İşlem öncesinde mutlaka ailelere anlayacakları şekilde yapılacak işlem hakkında ayrıntılı bilgi verildi. Yapılacak işlem, gerekçesi, riskleri, işlemin cerrahiye olan avantaj-dezavantajı anlatıldı. Bu şekilde ailelerin

**İletişim/Correspondence to:** Ahmet İrdem, Gaziantep Üniversitesi, Tıp Fakültesi, Çocuk Sağlığı ve Hastalıkları Anabilim Dalı, Pediatrik Kardiyoloji Bilim Dalı, Gaziantep, TÜRKİYE  
Tel: +90 342 3606060/76449 irdem@gantep.edu.tr

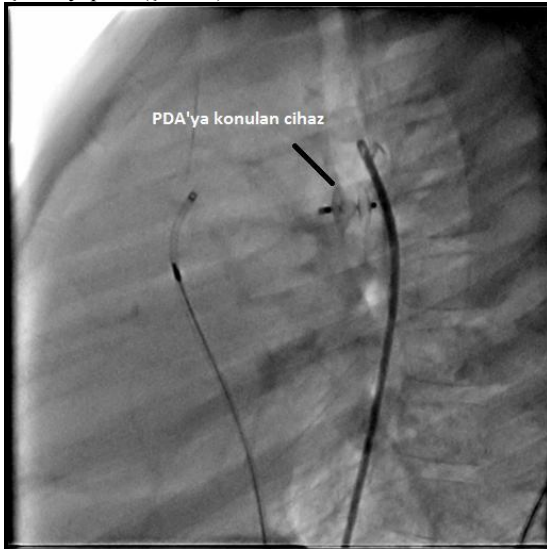
**Geliş Tarihi:** 15.07.2011 **Kabul Tarihi:** 03.08.2011  
**Received:** 15.07.2011 **Accepted:** 03.08.2011

DOI: 10.5455/GMJ-30-2011-45  
www.gantep.edu.tr/~tipdergi  
ISSN 1300-0888

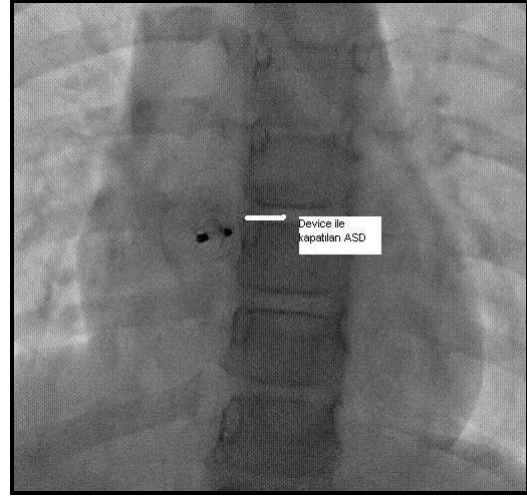
onayı alınarak ve onam formu imzalatılarak işlem yapıldı. İşlemler ketamin ve/veya dormikum kokteyli, gerekli durumlarda ise genel anestezi ile uyutularak gerçekleştirildi.

### **Bulgular**

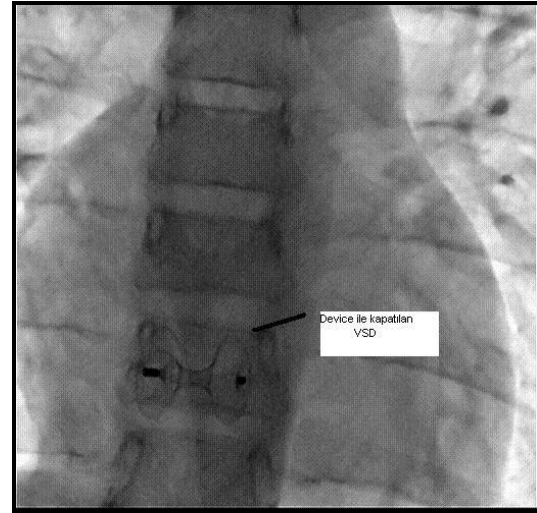
Toplam 1989 hastanın % 52'si (1036) kız, %48'i (953) erkek, yaşları 1 günlük ile 18 yaş arasında (ortalama  $5.2 \pm 4.5$  yıl) değişmekte idi, 18 yaşından büyük 12 erişkin hastanın haricindeki hastaların vücut ağırlıkları minimum 1.6 kg ile maksimum 80 kg, ortalama  $18 \pm 12.9$  kg arasında değişmekte idi. Hastaların %50.2'sine (998 hasta) tanısal kateterizasyon ve %49.8'e (991 hasta) ise girişimsel işlem uygulandı (Tablo 1). Yapılan girişimsel işlemler sırasıyla patent duktus arteriozusu (PDA) olan 321 hastaya (%16.1) cihazla PDA kapatma (Resim 1), atriyal septal defekti (ASD) olan 210'ine (%10.6) transkateterle ASD kapatma (Resim 2), pulmoner darlığı olan 146'sına (%7.3) pulmoner balon valvuloplasti, aort koarktasyonu olan 50'sine (%2.5) koarktasyon anjiyoplasti, perikardiyal efüzyonu olan 45'ine (%2.3) perikardiyosentez, valvuler aort darlığı olan 42'sine (%2.1) aort balon valvuloplasti, akkiz veya konjenital nedenlere bağlı 3. derece AV bloğu ve/veya sinüs nod disfonksiyonu olan 40'üne (%2) transvenöz kalıcı ve 33'üne (%1.6) ise geçici pil takıldı. Ayrıca komplike siyanotik doğumsal kalp hastalığı olan 34'üne (%1.7) atriyal septostomi, perimembranöz ve/veya musküler ventriküler septal defekti (VSD) olan 29'üne (%1.5) transkateterle VSD kapatma (Resim 3), aort koarktasyonu olan 14'üne (%0.7) koarktasyona stent implantasyonu (Resim 4), romatizmal mitral darlığı olan 5'ine (%0.3) mitral kapağa balon valvuloplasti, 4'üne (%0.2) koroner arteriyovenöz fistüle vasküler plug, 3'üne PDA'ya (%0.2) stent ve birer hastaya ise operasyon sonrası gelişen psödoanevrizmaya vasküler plug, vena cava inferiyor ve vena cava superiyor darlıklarına stent implantasyonu uygulandı. Yine birer hastaya aynı seansta hem transkateterle ASD kapatma-pulmoner balon valvuloplasti ve PDA'yı cihazla kapatma-aortikopulmoner kollaterale embolizasyon işlemi yapıldı (Şekil 1).



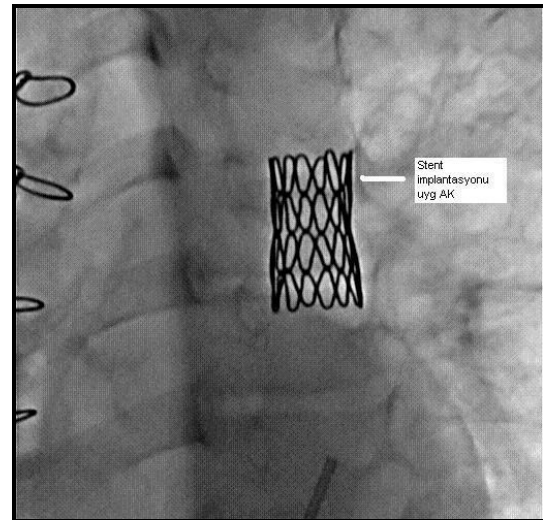
**Resim 1.** Patent duktus arteriozusu'na konulan cihaz görülmekte.



**Resim 2.** Atriyal septal defekt'e konulan cihaz görülmekte.



**Resim 3.** Ventriküler septal defekt'e konulan cihaz görülmekte.



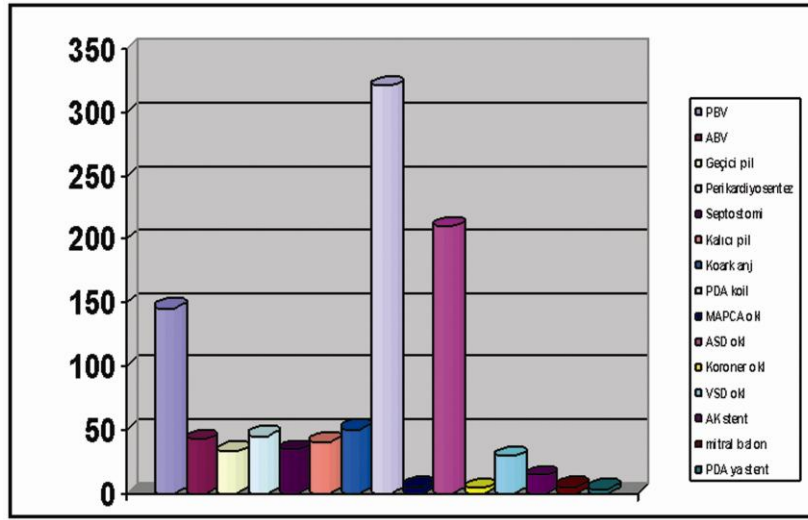
**Resim 4.** Aort koarktasyonuna konulan stent görülmekte.

**Tablo 1.** Hastaların demografik özellikleri.

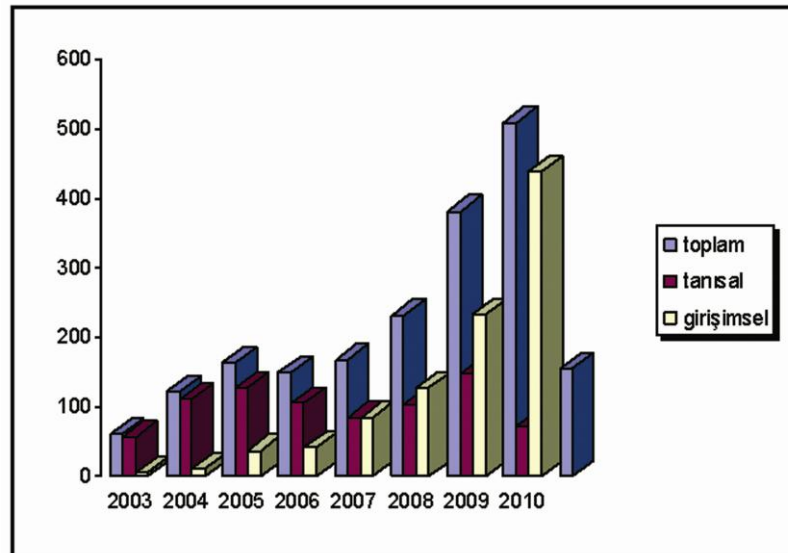
|                      |          |
|----------------------|----------|
| Cinsiyet (kız/erkek) | 1036/953 |
| Yaş (yıl)            | 5.4±5.0  |
| Vücut ağırlığı (kg)  | 18±12.9  |
| Tanısal/girişimsel   | 998/991  |

Kliniğimizde ilk yapılan girişimsel işlem 2003 yılında balon atriyal septostomi ve pulmoner balon valvuloplasti olmuştur. Sonra sırasıyla 2004'te aort balon valvuloplasti, 2005'te transvenöz kalıcı pace

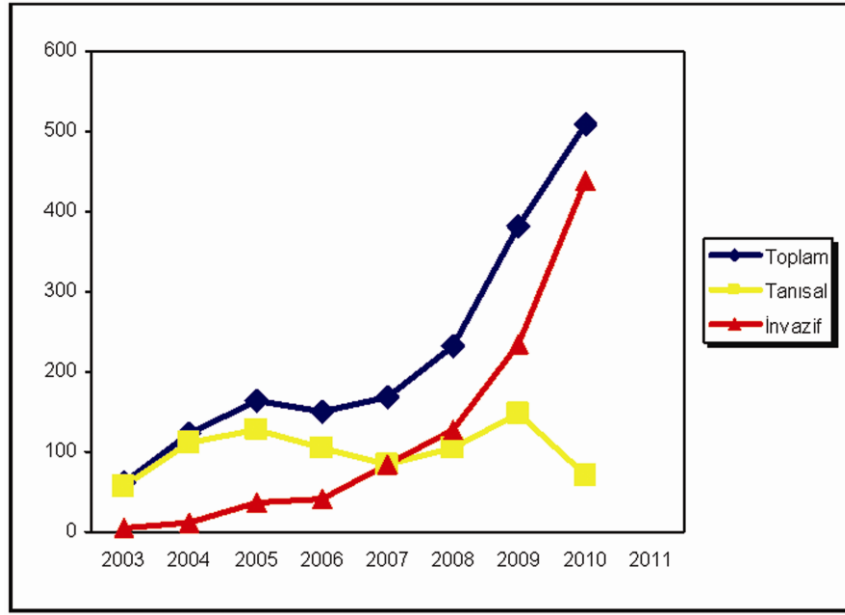
implantasyonu, PDA'yı cihazla PDA kapatma ve aort koarktasyon anjiyoplasti, 2007'de transkateterle ASD kapatma, 2009'da transkateterle VSD kapatma, aort koarktasyonuna stent implantasyonu, romatizmal mitral darlığına balon valvuloplasti işlemi uygulanmaya başlandı. Anjiyo ünitemizin açıldığı 2003 yılının 6 ayında 2 hastaya, 2004'te 4 hastaya ve 2005'te 31 hastaya girişimsel işlem yapılmışken, 2009 yılında çocuk kardiyolojisine ait anjiyografi ünitesinin açılması ile 2009'da 234 hastaya, 2010'da ise 439 hastaya girişimsel işlem uygulandı (Şekil 2 ve 3).



**Şekil 1.** Yapılan girişimsel işlemlerin çeşitleri ve sıklığı görülmekte. ABV, aort balon valvuloplasti; AK stent, aort koarktasyonuna stent implantasyonu; ASD okl, atriyal septal defekt oklüzyonu; Koark anj, koarktasyon anjiyoplasti; Koroner okl, koroner arteriovenöz fistül oklüzyonu; MAPCA okl, multipl aortikopulmoner kollateral oklüzyonu; PDA koil, patent duktus arteriozus koil oklüzyonu; Septostomi, atriyal septostomi; VSD okl, ventriküler septal defekt oklüzyonu.



**Şekil 2.** Yıllara göre yapılan tanısal ve girişimsel işlemlerin artışı; anjiyo ünitemizin açıldığı 2009 yılı ve sonrasında yapılan işlemlerin artışı görülmektedir.



Şekil 3. Tanısal ve girişimsel işlemlerin senelere göre dağılımı; 2008 yılından itibaren girişimsel işlemlerin dramatik bir şekilde arttığı, tanısal işlemlerin ise azaldığı görülmektedir.

#### Tartışma ve sonuç

Çocuk kardiyoloji anjiyografi laboratuvarlarının dünyada açılmaya başlaması 1950 yıllarında olmasına rağmen, 1980'li yılların ortalarından itibaren hızla ilerleyen teknolojik gelişmeler yapılan işlemlerin hızla artışına neden olmuştur (3). Ülkemizde de bu teknolojik gelişmelere paralel olarak invazif işlemlerin sayısında ve çeşitliliğinde artış oldu. Girişimsel işlemler ilk olarak 1966 yılında Rashkind ve Miller tarafından büyük arter transpozisyonunda atriyal septostomi ile başlatılmıştır (4). İntrakardiyak defektlerin transkateter yolla kapatılması ile ilgili çalışmalar 1960'ların sonunda W. Rashkind tarafından hayvan deneyleri ile başlatılmıştır (5). Sonrasında çoğu ülkede çok yaygın bir şekilde girişimsel işlemler uygulanmaya başlamıştır (6-9). Ülkemizde de girişimsel yöntemlerin ilk uygulanması 1974 yılında balon atriyal septostomi ile başlatılmıştır. 1988 yılından sonra ise pulmoner valvuloplasti, koil oklüzyonu, aortik valvuloplasti, blade ile atriyal septostomi, şemsiye ve cihazla ile PDA'yı kapatma ve 1998-1999 yıllarında ise transkateterle ASD ve VSD kapatılma işlemi ve stent implantasyonu işlemi uygulanmıştır (10-14). Anjiyografi ünitemizde öncelikle tanısal, sonra sırasıyla pulmoner balon valvuloplasti, aort balon valvuloplasti ve aort koarktasyonuna balon anjiyoplasti gibi basit girişimsel işlemler yapıldığı saptandı (15). Daha sonra ise transkateterle ASD, VSD kapatma ve aort koarktasyonuna stent implantasyonu gibi komplike ve deneyim gerektiren işlemlerin yapıldığı saptanmıştır. Ayrıca pediatrik anjiyografi ünitemizin açıldığı 2009 yılından itibaren hem tanısal hem de girişimsel işlem uygulanan hasta sayısında da belirgin artışı tespit edildi. Görüldüğü üzere, ünitemizde önceleri tanısal ağırlıklı işlem yapılırken, zamanla tecrübenin artması ile girişimsel işlemlerin arttığı saptandı.

Teknik olarak yıllar içinde girişimsel sayı ve çeşitliliğinin artması öğrenme eğrisi ve tecrübe kazanmakla ilgilidir. Bize göre kolaydan zora gitmenin daha mantıklı ve makul bir yöntem olarak benimsenmesi gerektiğini düşünüyoruz. Bu yolun izlenmesi sonucu işlem sırasında olabilecek komplikasyonların sıklığı da azaltılmış olur. Ayrıca ünitemizde tanısal ve girişimsel işlemlerin sayısının artmasının diğer nedenleri; bize ait anjiyografi ünitesinin olması ve ünitemizin bölgede tek olmasına bağlı olabilir.

Sonuç olarak, noninvazif transkateter tedavi yöntemlerinin uygulanması sonucu; hastanede yatış süresinin kısa olması, torakotomi yapılmaması ve çoğu hastada genel anestezi gerektirmemesi nedeni ile popülaritesi artan bir tedavi yöntemi olmuştur. Ayrıca ülkemizde konjenital kalp hastalıklarının sık görülmesi nedeni ile noninvazif transkateter tedavi yöntemlerinin uygulanması ile, kardiyovasküler cerrahların yükünü azaltarak daha kompleks kalp hastalıklarının tedavi şansını arttırmaktadır. Gaziantep Üniversitesi Tıp Fakültesi Çocuk Kardiyolojisi Anjiyografi laboratuvarının geçmişi 7 yıllık olmasına rağmen oldukça yoğun bir şekilde, ilgili hasta grubuna geniş bir yelpaze içinde hizmet vermektedir. Çocuk Kardiyolojisi Bilim Dalımız Türkiye'deki Çocuk Kardiyolojisi Bilim Dalları arasında yapılan girişimsel işlemlerden dolayı sayılı kliniklerden biri olmuştur ve çok hızlı bir şekilde gelişmeye devam etmektedir.

#### Kaynaklar

1. Rosenthal G. Prevalence of congenital heart disease. In: The science and Practice of Pediatric Cardiology. 2nd edition. Garson A, Bricker JT, Fisher DJ, Neish SR (eds). Pennsylvania: Williams and Wilkins Co.; 1998; 1083-90.
2. Ronald G. Grifka, MD. Cardiac Catheterization and Angiography. Moss and Adams' Heart Disease in Infants,

- Children, and Adolescents Including the Fetus and Young Adult (7th ed) Vol 1. Philadelphia, Lippincott Williams and Wilkins, 2008; 208-37.
- Rao PS. Interventional pediatric cardiology: state of the art and future directions. *Pediatr Cardiol* 1998;19(1):107-24.
  - Rashkind WJ, Miller WW. Creation of an atrial septal defect without thoracotomy. A palliative approach to complete transposition of the great arteries. *JAMA* 1966;196(11):991-2.
  - Rashkind WJ. Transcatheter treatment of congenital heart disease. *Circulation* 1983;67(4):711-6.
  - Grifka R. Transcatheter PDA closure: Equipment and Technique. *J Interv Cardiol* 2001;14(1):97-107.
  - Pass RH, Hizaji Z, Hsu DT, Lewis V, Hekkenbrand WE. Multicenter USA Amplatzer patent ductus arteriosus occlusion device trial: Initial and one-year results. *J Am Coll Cardiol* 2004;44(3):513-9.
  - Gudauskas TM, Hirsch R, Khoury PR, Beekman RH. Comparison of two transcatheter device strategies for occlusion of the patent ductus arteriosus. *Catheter Cardiovasc Interv* 2008; 72(5):675-80.
  - Stolt VS, Chessa M, Aubry P, Juliard JM, Schraeder R, Berger A, et al. Closure of ostium secundum atrial septum defect with the Atrisept occluder: early European experience. *Catheter Cardiovasc Interv* 2010;75(7):1091-5.
  - Ozme S, Celiker A, Ozkutlu S, Ozer S, Baysal K. Percutaneous transluminal balloon pulmonary valvuloplasty: immediate and medium-term results. *Turk J Pediatr* 1990;32(1):25-31.
  - Bilgiç A, Çeliker A, Özbarlas N. Transkateter yolla duktus arteriozus açıklığının kapatılması. *Türk Kardiyol Dern Arş* 1992;20(3):162-5.
  - Celiker A, Bilgiç A, Karagöz T, Paç A. Endovascular stent implantation in congenital heart defects. *Turk J Pediatr* 2001;43(1):59-64.
  - Bilgiç A, Celiker A, Ozkutlu S, Ayabakan C, Karagöz T, Ocal T. Transcatheter closure of secundum atrial septal defects, a ventricular septal defect, and a patent arterial duct. *Turk J Pediatr* 2001;43(1):12-18.
  - Baykan A, Karagöz T, Celiker A. Endovascular stent implantation for coarctation of the aorta in children and young adults: intermediate follow-up results from Turkey. *Turk J Pediatr* 2009;51(2):116-9.
  - Başpınar O, Kazaz H, Celkan MA, Dağlar B, Üstünsoy H, Kılınç M, ve ark. Yeni kurulan çocuk anjiyografi ünitemizin bir yıllık çalışması. *Genel Tıp Derg* 2005;15(4):157-60.