

Middle aortik sendromla ilişkili CHARGE sendromu

CHARGE syndrome together with middle aortic syndrome

Ahmet İrdem¹, Osman Başpınar¹, Mehmet Kervancıoğlu¹, Metin Kılıncı¹

¹Gaziantep Üniversitesi, Tıp Fakültesi, Pediatrik Kardiyoloji Bilim Dalı, Gaziantep

Özet

CHARGE sendromu, göz ve kulak anomalileri, kalp defektleri, genital hipoplazi, koanal atrezi ve beyin anomalileriyle karakterize nadir görülen bir sendromdur. Bu tür hastalara multidisipliner yaklaşım şarttır. Özellikle ayrıntılı kardiyak ve göz muayenesi yapılmalı, işitme testi ve genital yönden değerlendirilmelidir. İki aylık kız hasta kliniğimize halsizlik, yorgunluk, huzursuzluk, kusma, beslenme zorluğu ve hızlı nefes alıp-verme tablosu ile başvurdu. Yapılan fizik muayenesinde genel durum düşüklüğü, solukluk, kalp muayenesinde aritmi, taşikardi, gallop ritmi, karın muayenesinde ise 5-6 cm hepatomegalisinin olduğu saptandı. Akciğer grafisinde kardiyomegali, elektrokardiyografisinde (EKG) bire bir iletili atriyal flutter atakları ve yapılan transtorasik ekokardiyografisinde dilate kardiyomiopati (EF; %35, FS; %16), arkus aorta ve inen aorta ince, klasik yerinde aort koarktasyonu (gradyent ortalama; 30-35 mmHg) ve ince patent duktus arteriozusun olduğu görüldü. Hastanın yapılan kateterizasyonunda arkus aorta, torasik aorta ve abdominal aortanın tübüler tarzda hipoplazik ve klasik yerinde aort koarktasyonu olduğu görüldü. Hasta middle aortik sendromu olarak değerlendirildi. Ayrıca hastada oküler koloboma ve büyüme gelişme geriliği tespit edildi. Kardiyak, göz ve büyüme gelişme geriliği bulguları ile 2003 yılında yeniden gözden geçirilen tanı kriterlerine göre olası CHARGE sendromu olarak değerlendirildi. Aort koarktasyonu sonrası sekonder dilate kardiyomiopati yaygın görülen bir durumdur. Uygun ve etkili tedavi ile dilate kardiyomiopati düzelmektedir. CHARGE sendromu ile konjenital kalp hastalığı birlikteliği %60-70 oranındadır. Farklı konjenital kalp hastalıkları tablosu görülebilir. Middle aortik sendromu ile CHARGE sendromunun birlikte görüldüğü olgu sayısı az olmasından dolayı olguyu sunmayı amaçladık.

Anahtar kelimeler: CHARGE sendromu; konjenital kalp hastalığı; middle aortik sendrom

Abstract

CHARGE syndrome is a rarely encountered syndrome characterized by eye and ear anomalies, as well as cardiac defects, genital hypoplasia, coanal atresia, and brain anomalies. Multidisciplinary approach is mandatory in such patients. In particular, detailed cardiac and ophthalmologic examination should be performed, and the patient should be evaluated in terms of audiometric test and genital organs. A two-month-old baby was brought to our clinic with weakness, fatigue, irritability, vomiting, feeding difficulty, and rapid respiration picture. On her physical examination, general status was poor; arrhythmia, tachycardia, and gallop rhythm were detected on cardiac examination and a 5-6 cm hepatomegaly was detected on abdominal examination. In chest radiograph revealed cardiomegaly; In electrocardiography (ECG) revealed atrial flutter attacks with 1:1 rhythm; transthoracic echocardiography revealed dilated cardiomyopathy (EF; 35%, FS; 16%), aortic coarctation in the aortic arch and in the thin, classical part of descending aorta (mean gradient; 30-35 mmHg), and fine patent ductus arteriosus. During the catheterization, tubular hypoplasia of the aortic arch and istmic aortic coarctation, and hypoplasia was observed in the thoracic and abdominal aorta. The patient was considered to have middle aortic syndrome. Moreover, ocular coloboma and retardation of growth and development were identified in the patient. Cardiac and ophthalmic signs together with the signs of retardation of growth and development were considered probable CHARGE syndrome according to the diagnostic criteria reviewed in 2003. Dilated cardiomyopathy secondary to aortic coarctation is a common condition. Dilated cardiomyopathy improves with appropriate and effective therapy. The prevalence of concurrency of CHARGE syndrome and congenital cardiac disease is 60-70%. Different pictures of congenital cardiac disease can be seen. We, here, introduced a case considered to have CHARGE syndrome together with middle aortic syndrome, the concurrency of which has been seen very little.

Keywords: CHARGE syndrome; congenital cardiac disease; middle aortic syndrome

Giriş

CHARGE sendromu (CS) büyüme gelişme geriliği, kalp defektleri, genital hipoplazi, koanal atrezi, göz ve kulak anomalileri ile karakterize birden fazla sistemi ilgilendiren, nadir görülen, doğumsal, genetik bir bozukluktur (1). Sıklığı 1/8.500-10.000 arasında değişmektedir (2). CS, ilk kez 1979 yılında Hall tarafından 17 koanal atrezili olguda tanımlanmıştır (3). CHARGE akronimi 1981 yılında Pagon ve ark. tarafından kullanılmıştır. CHARGE asosiasyonunda; kolobom (coloboma), kalp defektleri (heart defects), koanal atrezi (atresia of choana), büyüme geriliği (retarded growth), genital hipoplazi (genital hypoplasia), kulak anomalileri ve/veya sağırılık (ear

anomalies/deafnes) gibi bulgular bulunmaktadır. Ayrıca beyin anomalileri, yarık damak, yutma güçlüğü, hipopitüitarizm ve trakeoözefageal fistül görülebilir (1). CS'da, konjenital kalp defektleri %60-80 sıklıkta görülmektedir. En sık görülen konjenital kalp anomalileri, fallot tetralojisi, patent duktus arteriozus, ventriküler septal defekt ve atriyal septal defektlerdir. Middle aortik sendrom (MAS) ile CS birlikteliği ile ilgili literatürde bildirilen olgu sayısı çok azdır (4).

MAS terimi ilk olarak Sen ve ark (5) tarafından, istmusun altında kalan aortanın daralması için kullanılmışlardır. Bunun obliteratif hastalıklar olan Takayasu arteriti ve Leriche tip aortik bifürkasyon sendromundan farklı olduğu düşünülmüştür. Bu sendromda, supradyafragmatik bölgedeki aorta ile diafragmanın altındaki visseral ve renal dallardaki üst abdominal aortada olmak üzere iki farklı yerde daralma olabilir (6,7).

İletişim/Correspondence to: Ahmet İrdem, Gaziantep Üniversitesi, Tıp Fakültesi, Çocuk Sağlığı ve Hastalıkları Anabilim Dalı, Pediatrik Kardiyoloji Bilim Dalı, Gaziantep, TÜRKİYE
Tel: + 90 342 3606060 / 76449 irdem@gantep.edu.tr

Geliş Tarihi: 10.01.2012 **Kabul Tarihi:** 15.02.2012
Received: 10.01.2012 **Accepted:** 15.02.2012

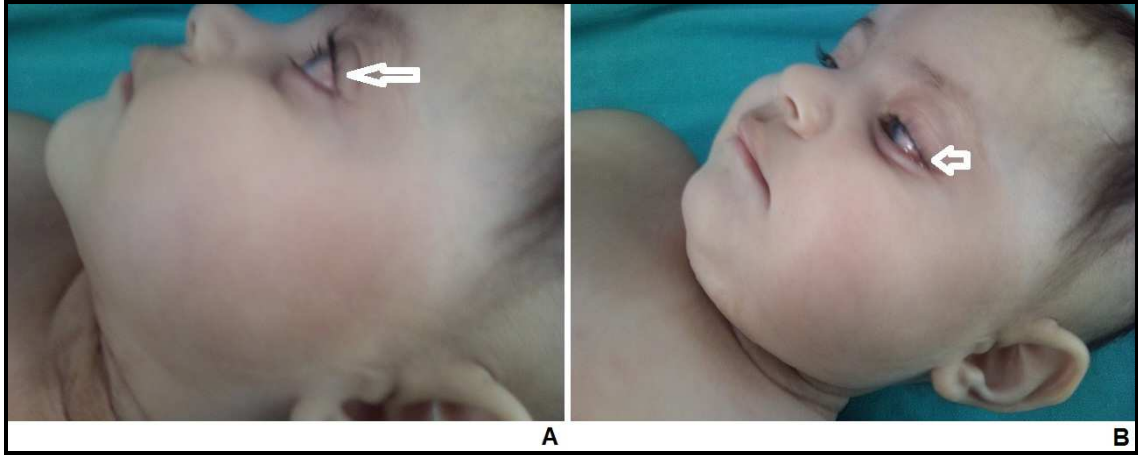
DOI: 10.5455/GMJ-30-2012-74
www.gantep.edu.tr/~tipdergi
ISSN 1300-0888

CS ile MAS'ın birlikteliğinin az görülmesi, ayrıca MAS'da erken yaşta bulgu veren olgu sayısının az olması nedeni ile bu yazıyı yazmayı amaçladık.

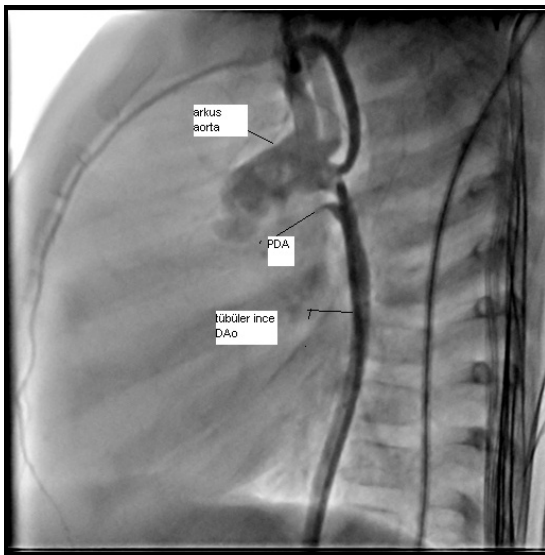
Olgu

İki aylık kız olgu, halsizlik, yorgunluk, huzursuzluk, kusma, beslenme zorluğu ve hızlı nefes alıp-verme şikayeti ile kliniği getirildi. Öz ve soy geçmişinde özellik yoktu. Yapılan fizik muayenesinde, vücut ağırlığı 3.2 kg (<3p), boy 52 cm (<3p) idi. Genel durumu kötü, dispneik, taşipneik ve soluk görünümdeydi. Yüz kare şeklinde, alın ise düz ve belirgindi. Her iki göz büyük görünümde ve sol gözde koloboma vardı (Resim 1a ve 1b). Kalp muayenesinde; kalp hızı taşikardik (167/dak), aritmik, gallop ritmi vardı. Karaciğer 5 cm ele geliyordu. Elektrokardiyografide 1:1 iletili atriyal flutter atağı ve göğüs grafisinde ise kardiyomegali vardı. Kranial tomografisinde mega sisterna magnanın genişlemiş olduğu görüldü. İşitme testi çift taraflı normal olarak değerlendirildi. Transtorasik ekokardiyografide (TTE),

sol ventrikülün dilate olduğu (sol ventrikül diastol sonu çapı 2.85 mm, sol ventrikül sistol sonu çapı 2.3 mm) ve sistolik fonksiyonların azaldığı görülmüştü (ejeksiyon fraksiyonu %41). İnterventriküler septum sağa doğru itilmişti. Anulus dilatasyonuna sekonder ikinci derece mitral yetersizliği vardı. Arkus aorta ve inen aorta inceydi, klasik yerinde, ortalama 30-35 mmHg darlık gradiyenti oluşturan, aort koarktasyonu saptandı. Ayrıca sol-sağ şanlı, ince patent duktus arteriyozusun olduğu görüldü. Anjiyografide, lateral pozisyonda, yapılan kontrast madde enjeksiyonunda, arkus aortanın, torakal ve abdominal aortanın tübüler tarzda hipoplazik olduğu, ayrıca 35 mmHg basınç gradiyenti oluşturan, klasik aort koarktasyonu olduğu görüldü (Resim 2). Koarktasyon bölgesine balon anjiyoplasti uygulandı ve sonrasında basınç farkının 20 mmHg'ya düştüğü görüldü. Olgunun tübüler aort hipoplazisi, torakal ve abdominal aortaya uzandığı için middle aortik sendrom olarak değerlendirildi.



Resim 1. Gözde koloboma görülmekte (A-B). (Fotoğraflar için hastanın ebeveyninden bilgilendirilmiş olur alınmıştır.)



Resim 2. Yapılan anjiyografide arkus aorta, inen aorta ve torakoabdominal aortanın ince olduğu görülmektedir.

Olguda, konjenital kalp hastalığının (MAS, aort koarktasyonu) olması, kare şeklinde yüz, belirgin ve düz alın görüntüsü, gözlerin büyük olması, oküler koloboma varlığı, yapısal beyin anomalisi (mega sisterna magna) ve büyüme gelişme geriliğinin mevcudiyeti, 2003 yılında yeniden gözden geçirilen tanı kriterlerine (Tablo 1) göre, olası CHARGE sendromu olarak değerlendirildi.

Takiplerde, tekrarlayan koarktasyon anjiyoplastilerde kısmi başarı sağlandı. Olgudaki aritmii, konjestif kalp yetersizliği ve koarktasyon bölgesindeki darlık gradiyentinin 20 mmHg'nın altına inmemesi üzerine, yapılan cerrahi konseyinde operasyon kararı çıktı.

Tartışma

Ektopia kordisin nedeni tam olarak bilinmemekle birlikte trizomi 18, triploidi ve X'e bağlı geçişli koromozomal anomalilerle birlikteliği bildirilmiştir (7,8). Servikal, servikotorakal, torasik, torako-abdominal ve abdominal olmak üzere ektopia kordisin 5 farklı klinik tipi vardır. En sık görülen tip torasik ve torako-abdominaldir (1,9). Ektopia kordis ile ek konjenital kalp hastalıkları birlikteliği sıktır (%80.2). Sıklıkla

ventriküler septal defekt, atriyal septal defekt, fallot tetralojisi, sol ventrikül divertikülü ve pulmoner stenoz görülür (10). Bizim olgumuzda ise interatriyal septumda, sekundum atriyal septal defekt vardı. Ayrıca ek anomali olarak başta omfalosel olmak üzere, gasroşizis, skolyoz, yarık damak-dudak, hipoplastik akciğer ve hidrosefali de

görülebilir (10,11). Bizim olgumuzda en sık görülen ekstrakardiyak anomali olan omfalosel vardı.

Tablo 1. CHARGE sendromunun tanı kriterleri

Major bulgular	Özellikler	Sıklık (%)
Oküler koloboma (Resim 1-2)	iris, retina, koroid, disk kolobomu, mikroftalmi	80-90
Koanal atrezi ya da stenoz	tek taraflı ya da iki taraflı, membranöz ya da kemik, stenoz ya da atrezi	50-60
Kranial sinir anomalileri ya da disfonksiyonları	I (anosmi) VII (tek ya da iki taraflı fasiyal paralizi) IX/X (yutma sorunları)	sık 40 70-90
Karakteristik kulak anomalileri	kısa ve geniş kulaklar, kulak memesi küçük veya hiç yok, heliks (dış kıvrım) çok belirsiz, antiheliks (iç kıvrım) çok belirgin ve tragusla devamlılık içinde değil orta kulak; kemik malformasyonlar MR'da görülüyor. Kr. seröz otit	çok 80-100 sık 80-90
Minör bulgular	Özellikler	Sıklık (%)
Karakteristik CHARGE yüzü	yüz kare şeklinde, alın düz ve belirgin, kaşlar yay şeklinde, gözler büyük, bazen göz kapağı düşük, burun kökü belirgin ve bazen kare şeklinde, ağız küçük, bazen çenede küçük, fasiyal asimetri	50'den fazla
Karakteristik CHARGE eli	küçük veya sıra dışı bir başparmak, düz bir avuç ve hokey sopası şeklinde avuç içi çizgisi	50'den fazla
Orofasiyal	yarık damak yarık dudak ve/veya damak	20-30 25
Doğuştan kalp malformasyonları	Fallot tetralojisi, AV kanal defektleri, aort arkı anomalileri	60-70
Genital	Erkek: mikropenis, kriptorşidizm Kız: hipoplastik labia	70-80 sık
Postnatal büyüme geriliği	Her iki cinsten: gecikmiş inkomplet puberte gelişimi büyüme hormonu eksikliği	? ?
Hipotoni	kısa boy özellikle üst vücutta	70 ?75

Diğer bulgular

Üriner yol ve/veya renal anomalileri, büyüme gelişme geriliği, trakea ve/veya ösefagus anomalileri, kronik otit ve sinüzit, konvülsiyon, meme başı anomalileri, omfalosel

Gözden geçirilmiş 2003 yılındaki bulgulara göre tanı kriterleri

Kesin CHARGE: 3 majör veya 2 majör ve 3 minör bulgu

Olası CHARGE: 1 majör bulgu ve bir çok minör ya da diğer bulgular

#Lawand C, Graham JM, Jr, Prasad C, Blake KD. CHARGE association / syndrome: Looking ahead. Published by the Canadian Pediatric Surveillance Program (CPSP) 2003 Resources.

Yapılan bir çalışmada (10), CS'nun anne yaşından ziyade baba yaşı ile ilişkili olduğu ve baba yaşı ileri (ortalama 33.7±8 yaşı) olan çocuklarda, CS'nin görülme sıklığının kontrol grubuna göre anlamlı olarak yüksek olduğu bildirilmiştir. Fakat olgumuzun, babası 33 yaşındaydı.

MAS'da, supradiafragmatik bölgedeki aorta ve diaframanın altındaki visseral ve renal dallardaki üst abdominal aortada olmak üzere iki farklı yerde daralma olabilir (6,7). MAS genç hastalarda femoral nabız yokluğu veya zayıflığı ile birlikte görülen, şiddetli renovasküler hipertansiyona neden olabilir. Etiyolojisi bilinmeyen bu hastalık daha çok hayatın ikinci dekadında kendisini şiddetli hipertansiyon kliniği ile gösterir (11). Supradiafragmatik MAS tanısı EKO, aortografi, manyetik rezonans anjiyografi, subdiafragmatik MAS tanısı ise doppler ultrasonografi, aortografi ve manyetik rezonans anjiyografi gibi yöntemlerle konulabilir (7). MAS, çoğunlukla erişkin ve

büyük çocuklarda semptom vermesine rağmen, olgumuzun semptomlarının erken yaşta ortaya çıkması dikkat çekici idi. Ayrıca CS'da, daha çok Fallot tetralojisi, atriyoventriküler kanal defektleri ve aort arkı anomalileri gibi doğumsal kalp hastalıkları görülmektedir (12). Olgumuzda da, konjenital kalp hastalığı olarak MAS ve aort koarktasyonu vardı. MAS'ın, nöroblastoma, nörofibromatozis, mukopolisakkaridozis, fibromusküler displazi ve Williams sendromu ile birlikte görülebilir (4,13-15). Fakat MAS ile CS birlikte görüldüğü olguya literatürde rastlamadık.

MAS'lu olgularda, alt ekstremitelerde de iskemi ve sekonder dilate kardiyomyopatiye görülebilir (4). Bizim olguda, femoral nabız zayıflığı, TTE'de sekonder dilate kardiyomyopati ve EKG'de atriyal flutter vardı. Medikal tedavi ve uygulanan koarktasyon balon anjiyoplasti ile olgudaki ritim bozukluğu ve konjestif kalp yetersizliği kliniği kısmen kontrol altına alındı.

MAS ve koarktasyona yaklaşımda, medikal tedavi yetersiz kaldığında, koarktasyon anjiyoplasti, olgunun yaş ve kilosu uygunsa stent implantasyonu ve cerrahi müdahale önerilmektedir (12).

Sonuç olarak, hayatı tehdit eden MAS'un CS ile birlikte görülebildiğini, bu durumda CS'nun prognozunda belirleyici olanın MAS olduğunu düşünmekteyiz.

Kaynaklar

1. Pagon RA, Graham JM Jr, Zonana J, Yong SL. Coloboma, congenital heart disease, and choanal atresia with multiple anomalies: CHARGE association. *J Pediatr* 1981;99(2):223-7.
2. Civitelli S, Pelizzo G, La Riccia A. Charge syndrome: long-term survival. Report of a case. *Pediatr Med Chir* 2001;23(1):69-70.
3. Hall BD. Choanal atresia and associated multiple anomalies. *J Pediatr* 1979;95(3):395-8.
4. Sethna CB, Kaplan BS, Cahill AM, Velazquez OC, Meyers KE. Idiopathic mid-aortic syndrome in children. *Pediatr Nephrol* 2008;23(7):1135-42.
5. Sen PK, Kinare SG, Engineer SD, Parulkar GB. The middle aortic syndrome. *Br Heart J* 1963;25:610-8.
6. Bahnson HT, Cooley RN, Sloan RD. Coarctation of the aorta at unusual sites; report of two cases with angiocardiographic and operative findings. *Am Heart J* 1949;38(6):905-13.
7. Lin AE, Siebert JR, Graham JM Jr. Central nervous system malformations in the CHARGE association. *Am J Med Genet* 1990;37(3):304-10.
8. Blake KD, Davenport SL, Hall BD, Hefner MA, Pagon RA, Williams MS, et al. CHARGE association: an update and review for the primary pediatrician. *Clin Pediatr (Phila)* 1998;37(3):159-73.
9. Lawand C, Graham JM, Jr, Prasad C, Blake KD. CHARGE association / syndrome: Looking ahead. Published by the Canadian Pediatric Surveillance Program (CPSP) 2003 Resources.
10. Tellier AL, Lyonnet S, Cormier-Daire V, de Lonlay P, Abadie V, Baumann C, et al. Increased paternal age in CHARGE association. *Clin Genet* 1996;50(6):548-50.
11. Sumboonnanonda A, Robinson BL, Gedroyc WM, Saxton HM, Reidy JF, Haycock GB. Middle aortic syndrome: clinical and radiological findings. *Arch Dis Child* 1992;67(4):501-5.
12. Rabellino M, Garcia-Nielsen L, Gonzalez G, Baldi S, Zander T, Maynar M. Middle aortic syndrome percutaneous treatment with a balloon-expandable covered stent. *J Am Coll Cardiol* 2010;56(6):521.
13. Lee LC, Broadbent V, Kelsall W. Neuroblastoma in an infant revealing middle aortic syndrome. *Med Pediatr Oncol* 2000;35(2):150-2.
14. Hall EK, Glatz J, Kaplan P, Kaplan BS, Hellinger J, Ernst L, et al. A case report of rapid progressive coarctation and severe middle aortic syndrome in an infant with Williams syndrome. *Congenit Heart Dis* 2009;4(5):373-7.
15. Delis KT, Gloviczki P. Middle aortic syndrome: from presentation to contemporary open surgical and endovascular treatment. *Perspect Vasc Surg Endovasc Ther* 2005;17(3):187-203.