

## KontROLSÜZ HİPERTANSİYON VE ANTİKOAGÜLAN TEDAVİYE BAĞLI OLUŞAN SPONTAN RENAL SUBKAPSÜLER HEMATOM OLGUSU

A spontaneous renal subcapsular hematoma case due to uncontrolled hypertension and anticoagulant therapy

Berat Cem Özgür<sup>1</sup>, Asım Özayar<sup>1</sup>, Musa Ekici<sup>1</sup>, Ömer Bayrak<sup>1</sup>

<sup>1</sup>Ankara Etlik İhtisas Eğitim ve Araştırma Hastanesi, Etlik, Ankara

### Özet

Spontan subkapsüler hematoma anatomik kapsüle sahip organlarda çok nadir olarak izlenen bir patolojidir. Böbrek de subkapsüler kanamanın gözlemlenebileceği anatomik yapılardan birisidir ve hastada klinik olarak hiçbir semptom görülmeceği gibi hayatı tehdit edebilen kanama tablosu ile de karşımıza çıkabilir. Tanı aşamasında çok fazla tartışma yaşanmazken tedavi aşamasında farklı görüşler savunulmaktadır. Altta yatan etyolojiye ve hastanın co-morbid durumuna göre tedavi planı çeşitlilik göstermektedir. Konservatif yaklaşım, kapsülotomi, perkütan drenaj ve nefrektomi gibi farklı tedavi planları uygulanabilir. Seksen dört yaşında antikoagülan kullanma öyküsü olan hipertansif atak nedeni ile acil servise başvuran, görüntüleme yöntemleri ile renal subkapsüler hematoma tanısı konan kadın hastanın konservatif yaklaşım ile değerlendirilmesi literatür eşliğinde sunulmuştur.

**Anahtar kelimeler:** Antikoagülan; böbrek; hematoma; subkapsüler

### Abstract

Spontaneous subcapsular hematoma is a rare pathology which presents in capsular organs in the body. Kidney is also an anatomic structure where a subcapsular bleeding can be identified, although there might be no clinical sign, a life treating appearance might exist with the patient. In diagnosis, usually no argument occurs, while there is not a consensus in the treatment. Decision of the treatment has variations due to the etiology and patient's clinical situation. Different treatment modalities as conservative approach, capsulotomy, percutaneous drainage and radical nephrectomy might be the options. A 84 year-old female patient who has a history of anticoagulant intake admitted to the emergency department with a hypertensive episode and with imaging methods, renal subcapsular hematoma was diagnosed, conservative approach was commented in the light of the current literature.

**Keywords:** Anticoagulant; renal; hematoma; subcapsular

### Giriş

Spontan renal subkapsüler hematoma nadir rastlanan ancak hayatı tehdit edebilen bir klinik durumdur. Tedavisi hastanın klinik gidişatı yanında tanı anında ortaya konan patolojiye göre şekillenir. Bu yazıda spontan gelişen renal subkapsüler hematoma olgusu, literatür ışığında gözden geçirilerek etyoloji, tanı ve tedavi aşamalarının tartışılması amaçlanmıştır.

### Olgu

KontROLSÜZ hipertansiyon (220/140 mmHg) nedeni ile acil servise başvuran takiben dahiliye kliniğinde hospitalize edilen 84 yaşında bayan hastanın takibinin ilk saatlerinde sol lumbal bölgede şiddetli, künt vasıflı ağrısı başladı. Herhangi bir travma öyküsü ve geçirilmiş üriner sistem cerrahisi olmayan hastanın hipotansiyonu ve taşikardisi olması nedeniyle yapılan abdominal ultrasonografide sağ böbrek etrafında yaklaşık 8x8 cm'lik hematoma saptandı ve konsülte edildi. Hasta birkaç yıldır geçmişteki serebrovasküler atağı nedeni ile antikoagülan tedavi (varfarin sodyum) almaktaydı ve dahiliye bölümü tarafından rutin takipleri devam ediyordu. Hipertansiyon atakları nedeni ile son birkaç ayda birkaç kez acil servise başvurmuş ve gözlem altında tutularak taburcu edilmişti. Antihipertansif tedavisinde de birkaç kez ilaç değişikliğine gidilmişti. Son olarak valsartan, tiazid, beta bloker tedavisi almaktaydı. Altta yatan renal veya adrenal patoloji

bulunamamıştır. Pıhtılaşma testleri ile ilgili olarak, aktive parsiyel tromboplastin zamanı 75 sn (25-36), uluslararası normalleştirilmiş oran (INR) ise 2.7 (0.9-1.14) olarak bulundu. Başvuru anında 11g/dl olan hemoglobin değeri 9 g/dl'ye kadar düştü. Acil olarak planlanan abdominal bilgisayarlı tomografisinde (BT) sağ böbrek subkapsüler bölgeye lokalize 8x4x3 cm boyutlarında hounsfield ünitesi 45 olan ve öncelikle hematoma ile uyumlu olduğu düşünülen görünüm saptandı (Resim 1).

Hematoma böbreği komprese etmekteydi ancak böbrek parankiminde herhangi bir kitle lezyonu saptanmadı. Kontrastlı çekilen bilgisayarlı tomografide böbreklerin bilateral erken ve geç fonksiyonlarının olduğu izlendi. Eritrosit süspansiyonu ve intravenöz sıvı desteği başlanan hastanın seri takiplerinde vital bulgularının ve hemodinamisinin stabil seyrettiği saptandı. Subkapsüler hematoma tampon etkisi göstererek boyutlarında büyümeye yol açmadı. Hastanın yaşı da göz önüne alınarak konservatif tedavi uygulanması yakın takibin devam etmesi planlandı. Tansiyon ile ilgili medikal tedavisi mevcut tedaviye bir antihipertansif eklenerek yeniden düzenlendi. Kardiyoloji ve dahiliye kliniklerinin önerileri doğrultusunda varfarin desteği kesilerek düşük molekül ağırlıklı heparin tedavisi düzenlendi ve protrombin zamanı, INR takibine alındı.

Yetmiş iki saat sonra planlanan tüm abdomen BT'de kitlenin stabil seyrettiği ve boyutlarında değişiklik

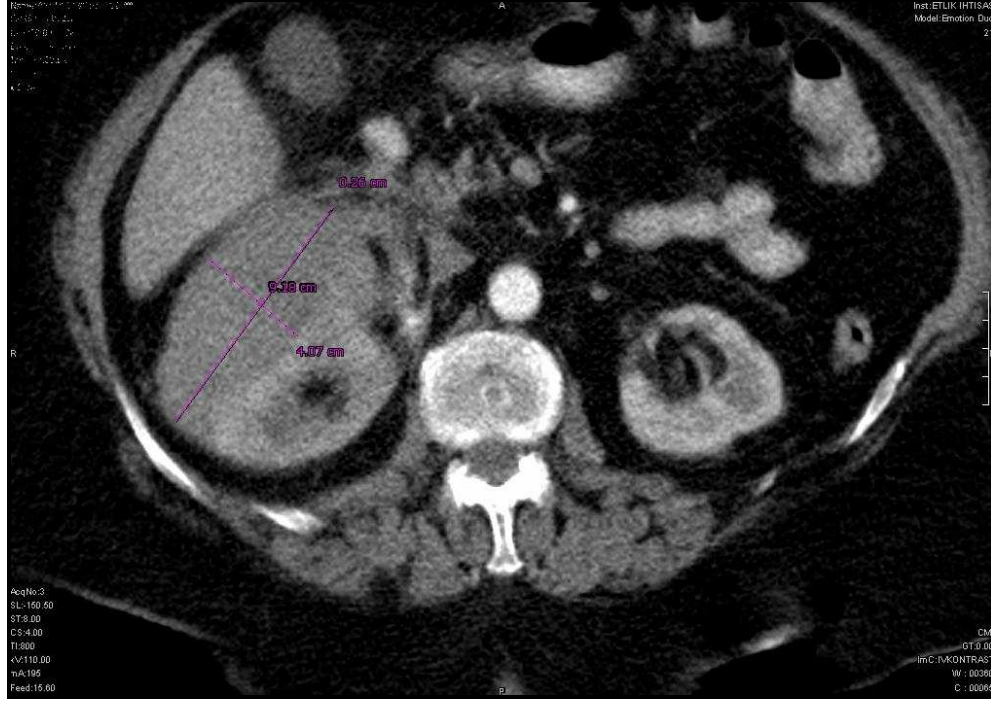
**İletişim/Correspondence to:** Berat Cem Özgür, Ankara Etlik İhtisas Eğitim ve Araştırma Hastanesi, Ankara, TÜRKİYE  
Tel: + 90 312 5672257 [bcemozgur@hotmail.com](mailto:bcemozgur@hotmail.com)

**Geliş Tarihi:** 19.02.2012 **Kabul Tarihi:** 06.03.2012  
**Received:** 19.02.2012 **Accepted:** 06.03.2012

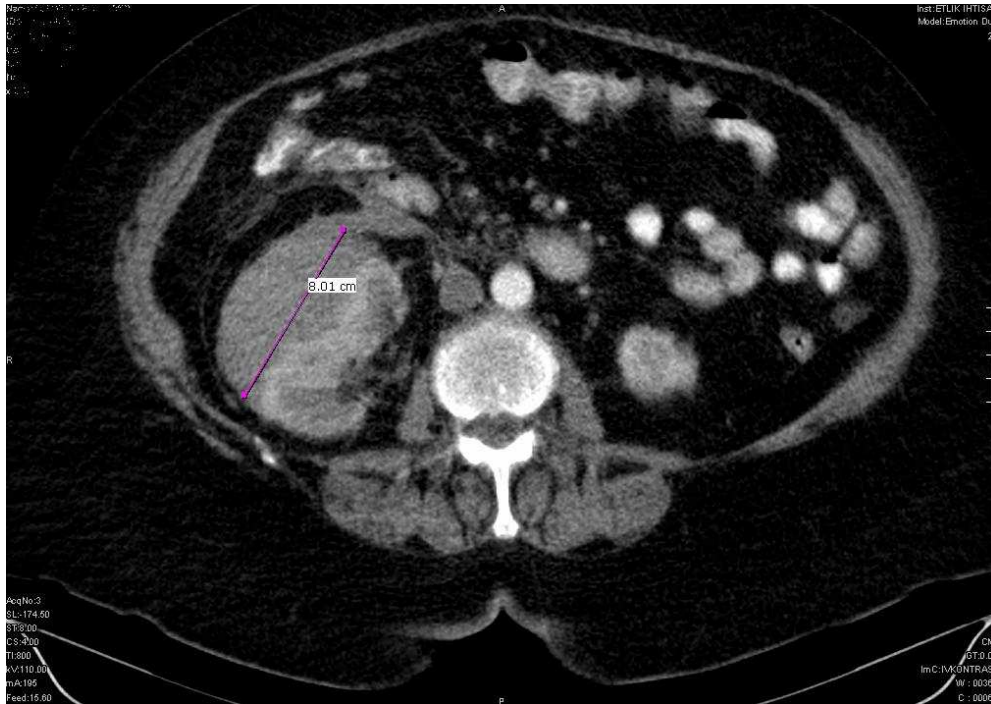
DOI: 10.5455/GMJ-30-2012-79  
[www.gantep.edu.tr/~tipdergi](http://www.gantep.edu.tr/~tipdergi)  
ISSN 1300-0888

olmadığı kanaatine varıldı (Resim 2). Hasta, genel durumunun hızla düzelmesi, verilen destek eritrosit süspansiyonları (toplam 3 ünite) sonrası hemoglobin düzeyinin 11 g/dl'nin üzerinde stabil seyretmesi ve böbrek fonksiyon değerleri dahil olarak biyokimyasal parametrelerinde herhangi bir anormal değer izlenmemesi üzerine yatışının onuncu günü üroloji, kardiyoloji ve genel dahiliye polikliniğinde izlenmek

üzere önerilerle taburcu edildi. Yirmi gün yapılan ultrasonografisinde hematomun en büyük boyutu 2 cm olarak ölçülmüştür. Aralıklı ultrasonografik kontrollerde hematom boyutunda azalma devam etmiş ve kitle tamama yakın rezorbe olmuştur. Kontroller sırasında kardiyoloji kliniğince varfarin tedavisi tekrar başlanmış ve takibi 8 aydır problemsiz devam etmektedir.



Resim 1. Abdominal bilgisayarlı tomografide sağ böbrek subkapsüler bölgeye lokalize hematom görünümü (62 hounsfield ünite).



Resim 2. Kitlenin bilgisayarlı tomografide 72 saat sonraki görünümü.

### Tartışma

Spontan subkapsüler renal hematoma Lenk's triadi olarak adlandırılan akut ağrı, flank kitle ve hipovolemik şok ile karakterize bir durumdur (1). Ancak çoğu kez klinik semptomlar çeşitlilik gösterebilir ve nonspesifiktir. Nadir rastlanan bu klinik durumun en sık saptanan sebebi renal tümörler iken, renal kistler vaskülit, hidronefroz, preeklampsi ve böbrek enfeksiyonları diğer rastlanılan sebeplerdir (2-3). Olguların bir kısmında ise bizim olgumuzda da olduğu gibi kontrolsüz hipertansiyon veya uzun süreli antikoagülan tedaviler predispozan faktörler olarak saptanabilir (4-5). Ancak altta hiçbir sebep bulunamayan vakalar da mevcuttur.

Yapılan bir metaanalizde renal subkapsüler hematoma etyolojileri araştırılmış %61.5 vakanın tümörlere (%31.5 malign, %29.7 benign) %17'nin vasküler hastalığı %2.4'ün enfeksiyona bağlı oluştuğunu %6.7'lik kısmın ise idiyopatik olduğunu göstermiştir (6).

Subkapsüler hematoma tanısında ultrasonografinin nonspesifik bulguları nedeni ile BT tanıyı sağlamada en sık önerilen esas görüntüleme yöntemidir (7). Maligniteyi dışlamak için Watanabe ve ark. (8) perkütan drenajı takiben sitolojik görüntülemeyi önermişlerdir. Eskiden sıklıkla önerilen anjiyografi günümüzde BT kalitesinin artması ve ufak kitleleri dahi saptayabilmesi nedeni ile bir miktar geri plana itilmiştir.

Geçmiş yıllarda subkapsüler hematoma tedavisinde renal tümör ile beraber olabileceği de hesaba katılarak radikal nefrektomi öneren yayınlara rastlamak mümkündür (2). Konservatif yaklaşım özellikle malignite dışlandığında en kabul gören yöntemdir ancak yakın hemodinamik takip ve ultrasonografi veya BT ile takip gerekmektedir (9-11).

Mita ve arkadaşları (12) da özellikle ileri yaşta hastalarda cerrahi ikinci planda düşünmüşler ancak böbrek fonksiyonlarının korunması amacı ile perkütan drenajı yapılmasını desteklemişlerdir. Renal anjiyoembolizasyon da altyapısı uygun ve tecrübeli merkezlerde cerrahiden uzaklaşıldığında planlanabilecek bir tedavi yöntemidir (13). Bizim olgumuzda da gerek hastanın hemodinamisi ve genel durumunun stabil seyretmesi gerekse hastanın yaşı dikkate alındığında konservatif yaklaşım ilk seçenek olarak düşünülmüştür.

Subkapsüler hematoma en önemli komplikasyonlarından biri de böbrek parankimine baskı etkisine bağlı olarak hipertansiyon ve böbrek fonksiyonlarında bozulma görülmesidir. İlk kez Page tarafından 1939'da tariflenen bu duruma Page böbreği ismi verilir ve tedavi planlamasında önemli yer tutar (14-15). Bu tip hastalarda hipertansiyon kanama sebebi olarak kanamaya sekonder hipertansiyon da izlenebilir. Hastada eğer tansiyon atakları kontrol edilemez ise veya diğer böbreğin yeterli kompensasyonu söz konusu değilse kapsülotomi, hematoma perkütan drenajı veya nefrektomi seçenekleri ön planda düşünülebilir.

Subakut ve kronik trombozu önlemeye yönelik olarak varfarin ve asetil salisilik asit uygulaması halen birçok merkezde rutin olarak kullanılmaktadır. Bu uygulamanın yan etkilerinden biri de çeşitli organ veya boşluklar içine (retroperitoneal, intraspinal, pulmoner, plevral, mediastinal, hepatik vs) kendiliğinden oluşabilen kanama olarak bildirilmiştir (16). Olgumuzda izlenen hematoma kullandığı uzun süreli antikoagülan tedavisine bağlı olabileceği düşünülerek klinik olarak daha güvenli düşük molekül ağırlıklı heparin tedavisine geçilmesi tedavinin bir parçasıdır.

Literatürde geniş vaka serileri olmaması ve yayınların genellikle olgu sunumu şeklinde bulunması nedeni ile spontan subkapsüler hematoma özellikle tedavi aşamasında görüş birliği bulunmamaktadır. Bu tür olgularda süratle hemodinaminin sağlanması tansiyonun kontrol altına alınması gereklidir. Antikoagülan tedavi gözden geçirilmeli takiben eldeki mevcut imkanlar ile etyoloji araştırılmalıdır. Bu tip kanamaların birçok sebebi olabileceği ve malignitelerin önemli sebeplerden biri olduğu akıldan çıkarılmamalıdır. Görüntüleme yöntemlerindeki gelişmeler ilk tanı anında bile malignite tanısından uzaklaşmamızı sağlayabilmekte ve hastanın yaşı, klinik gidişatı, elimizdeki tanı yöntemlerine ulaşılabilir durumu gibi faktörler göz önüne alınarak tedavi planlaması yapılabilmektedir. Önceki yıllarda cerrahi (özellikle radikal nefrektomi) destekleyen yayınlar dikkati çekmekteyse de günümüzde gerek görüntüleme tekniklerinde gerek takip aşamasındaki medikal tedavilerdeki gelişmelere paralel olarak konservatif yaklaşım ve yakın takibi öneren yayınlara daha sık rastlanılmaktadır.

### Kaynaklar

- 1 Katabathina VS, Katre R, Prasad SR, Surabhi VR, Shanbhogue AK, Sunnapwar A. Wunderlich syndrome: cross-sectional imaging review. J Comput Assist Tomogr 2011;35(4):425-33.
- 2 Kendall AR, Senay BA, Coll ME. Spontaneous subcapsular renal hematoma: Diagnosis and management. J Urol 1988;139(4):246-50.
- 3 Mas M, Top C, Erdem H, Koç B, Baykal Y. Spontaneous bilateral rupture of kidneys in two patients with poliarteritis nodosa. Türkiye Klinikleri J Med Sci 1996;16(6):455-7.
- 4 Capitanini A, Tavolaro A, Rosellini M, Rossi A. Wunderlich syndrome during antiplatelet drug therapy. Clin Nephrol 2009;71(3):342-4.
- 5 Mabeesh NJ, Matzkin H. Spontaneous subcapsular renal hematoma secondary to anticoagulant therapy. J Urol 2001;165(4):1201.
- 6 Zhang JQ, Fielding JR, Zou KH. Etiology of spontaneous perirenal hemorrhage: A meta-analysis. J Urol 2002;167(4):1593-6.
- 7 Chen C-Y, Lin M-H, Chen Y-C, Chang S-Y. Spontaneous bilateral renal subcapsular hematoma as a possible complication of myeloproliferative disorders. J Med Sci 2009;29(5):273-5.
- 8 Watanabe J, Konishi T, Tomoyoshi T. Nontraumatic subcapsular renal hematoma: report of a case. Hinyokika Kiyo 1989;35(4):661-4.
- 9 Baishya RK, Dhawan DR, Sabnis RB, Desai MR. Spontaneous subcapsular renal hematoma: A case report and review of literature Urol Ann 2011;3(1):44-6.
- 10 Wada K, Wada Y, Iino Y. Two cases of acute renal hemorrhage undergoing maintenance hemodialysis after concurrent administration of cinacalcet. Clin Exp Nephrol 2011;15(5):783-7.
- 11 Koo V, Duggan B, Lennon G. Spontaneous rupture of kidney with peri-renal haematoma: A conservative approach. Ulster Med J 2004;73(1):53-6.

- 12 Mita K, Kobukata Y. Conservative management of non-traumatic subcapsular renal hematoma: a case report. *Int J Urol* 1994;1(2):181-2.
- 13 Habib M. Arterial embolization for spontaneous rupture of renal cell carcinoma. *Saudi J Kidney Dis Transpl* 2011;22(6):1243-5.
- 14 Page IH. The production of persistent arterial hypertension by cellophane perinephritis. *JAMA* 1939;113(23):2046-8.
- 15 Engel WJ, Page IH. Hypertension due to renal compression resulting from subcapsular hematoma. *J Urol* 1955;73(5):735-9.
- 16 Gori S, Masotti L, Cannistraro D, Bellizzi A, Mannucci A, Scotto FP, et al. Spontaneous renal subcapsular hematoma in a very old patient presenting with shock and severe anemia: an uncommon oral anticoagulant treatment-related complication. *Geriatr Gerontol Int* 2012;12(1):166-8.