

İnterskalen brakiyal pleksus blok uygulamalarında ultrason ve sinir stimülatörü tekniklerinin etkinliklerinin karşılaştırılması

The comparison of the effectiveness of the ultrasound and peripheral nerve stimulating techniques during interscalen block

Ayşe Mızrak¹, Reşit Saruhan¹, Levent Şahin¹, Vahap Sarıççek¹, Zeliha Beyza Bayrak¹, Süleyman Ganidağlı¹, Sıtkı Göksu¹

¹Gaziantep Üniversitesi, Tıp Fakültesi, Anesteziyoloji ve Reanimasyon Anabilim Dalı, Gaziantep

Özet

İnterskalen brakiyal pleksus bloğu uygulamalarında ultrasonografi ve periferik sinir stimülatörü tekniklerinin uygulanması sırasında potansiyel olarak avantaj ve dezavantajlar bulunmaktadır. Bu çalışmada, ultrasonografi ve periferik sinir stimülatörü kullanımı ile gerçekleştirilen interskalen blok uygulamalarında duyuşsal ve motor blok oluşma sürelerini ve postoperatif analjezik ihtiyacı sürelerini karşılaştırılması amaçlandı. Omuz cerrahisi sebebiyle interskalen blok uygulanacak olan ASA (American Society of Anesthesiologists) I-II grubu 60 hasta prospektif, çift kör planlanan çalışmaya kabul edildi. Her iki hasta grubuna da 25 ml % 0.5 Levobupivakain uygulandı. Duyuşsal blok pinprick testi, motor blok ise Bromage skalası ile değerlendirildi. Duyuşsal ve motor blok oluşma süreleri ile postoperatif ilk analjezik ihtiyacı süreleri kaydedildi. Gruplar arasında hastaların demografik özellikleri benzerdi. Ultrason kullanılan grupta (Grup-U) duyuşsal ve motor blok oluşma süreleri periferik sinir stimülatörü kullanılan gruba (Grup-S) göre istatistiksel olarak belirgin bir şekilde daha kısa olup ilk analjezik ihtiyacı süresi daha uzundu. Sonuç olarak; ultrason ve sinir stimülatörü kullanılarak gerçekleştirilen interskalen brakiyal pleksus bloğunda; ultrason tekniği ile duyuşsal ve motor blokun daha hızlı geliştiği ve postoperatif ilk analjezik ihtiyaç süresinin daha uzun olduğu gözlenmiştir. Ayrıca, ultrason tekniği ile postoperatif hasta konforunun da daha memnun edici olduğu belirlenmiştir.

Anahtar kelimeler: Analjezik ihtiyacı; blok süresi; interskalen blok; periferik sinir stimülatörü; ultrason.

Abstract

There are potential advantages and disadvantages during ultrasonographic and peripheral nerve stimulating techniques in interscalen plexus blockade. In this study, we aimed to compare the sensory and motor blockade onset time and the duration of postoperative analgesic requirement during interscalen blockade performed with ultrasound and peripheral nerve stimulating techniques. Sixty patients in ASA (American Society of Anesthesiologists) 1-2 groups were accepted in this prospective and double blind study for the shoulder surgery. Twenty-five ml 0.5% Levobupivacaine was administered to each patient group. The sensory blockade was evaluated with Pinprick test and the motor blockade was evaluated with the Bromage Scale. The duration of the sensorial and the motor blockade and the duration of postoperative first analgesic requirement were noted. The demographic data were similar between the groups. The onset time of sensorial and the motor blockades in group U was significantly shorter than in group S and the first analgesic requirement time in group U was significantly longer than in group S. During the interscalen blockade performed with ultrasound and peripheral nerve stimulator, it was observed that the sensorial and motor blockade was developed faster and the duration of first analgesic requirement was longer with ultrasound technique. Furthermore, it was determined that postoperative patient comfort score was more satisfied by ultrasound technique.

Keywords: Analgesic requirement; duration of blockade; interscalen blockade; peripheral nerve stimulator; ultrasound.

Giriş

Ultrasonografi (USG) eşliğinde sinir bloğu ilk kez La Grange ve ark. (1) tarafından 1978' de rapor edilmiştir, Doppler USG eşliğinde supraklavikular brakiyal pleksus bloğu uygulanmış ve başarı % 98 olarak bildirilmiştir. İzleyen dönemde USG kullanımı ile ilgili yayımlar enderdir (2-5). Ülkemizde 1993 yılında Güzeldeir ve ark. (6) tarafından aksiller sinire USG eşliğinde kateter yerleştirilerek blok uygulanmıştır.

Son yıllarda kullanıma giren USG yöntemi ile periferik sinir bloğu uygulamaları, diğer konvansiyonel yöntemlere karşı birçok avantaj sağlamakta ve gündün güne kullanımı artmaktadır. Bunlar, anatomik yapıların (sinir, arter, tendon) ve verilen lokal anestezi (LA) ilacın doğrudan görüntülenmesi, intranöral veya intravasküler enjeksiyon gibi komplikasyonların

İletişim/Correspondence to: Reşit Saruhan, Gaziantep Üniversitesi, Tıp Fakültesi, Anesteziyoloji ve Reanimasyon Anabilim Dalı, Gaziantep, TÜRKİYE
Tel: + 90 342 3606060 / 77282 rstsrrhn@myynet.com

Geliş Tarihi: 05.09.2012 **Kabul Tarihi:** 21.11.2012
Received: 05.09.2012 **Accepted:** 21.11.2012

önlenmesi, sinir stimülasyonundaki gibi ağırlı kontraksiyonların olmaması, lokal anestezi ilaç dozlarının azaltılmasıdır (7,8).

Periferik sinir blokları, çocuk ve erişkinlerde intraoperatif ve postoperatif mükemmel bir analjezi sağlamaktadır (9).

İnterskalen blok brakial pleksusun boyunda C6 hizasında, interskalen (anterior ve median skalen kaslar arasından) aralıkta bloke edilmesi tekniğidir. İnterskalen blok, özellikle omuz ve üst kol ile ilgili cerrahilerde, santral ağrının periferik ağrıdan ayırt edilmesi amacıyla, stellat ganglion bloğu ile önlenemeyen bursit veya akut herpes zosterin neden olduğu ciddi ağrılar ve stellat ganglion bloğunun yapılamadığı durumlarda sempatik sinirleri bloke etmek için uygulanabilir.

Bu çalışmada amacımız, ultrasonografi ve periferik sinir stimülatörü kullanımı ile gerçekleştirilen interskalen

DOI: 10.5455/GMJ-30-2012-122
www.gantep.edu.tr/~tipdergi
ISSN 1300-0888

blok uygulamalarında duysal ve motor blok oluşma sürelerinin ve postoperatif analjezik ihtiyacı sürelerinin karşılaştırılmasıdır.

Gereç ve Yöntemler

Bu çalışma Gaziantep Üniversitesi Tıp Fakültesi Hastanesi Anesteziyoloji ve Reanimasyon AD tarafından, Ortopedi ve Travmatoloji ameliyathanesinde, Haziran 2010-2012 tarihleri arasında yapıldı. Yerel etik kurul onayı ve tüm hastalardan yazılı onam alındıktan sonra çalışmaya başlandı. Omuz cerrahisi planlanan ASA I-II grubu, 18-75 yaş aralığında olan 60 hasta çalışmaya dahil edildi. Kronik analjezik tedavisi alan, kontrolsüz diyabet ve hipertansiyon olan, psikiyatrik hastalığı olan, brakial pleksusta nörolojik hasarı olan, opiyoid allerjisi olan ve solunum yetmezlikli hastalar çalışma dışı bırakıldı. Hastalar ameliyat salonuna alındıktan sonra elektrokardiyogram (EKG), pulse oksimetre, non-invaziv kan basıncı ölçümü için tansiyon manşonu ile monitörize (S/5 Avance, Datex-Ohmeda, Inc. Medison WI 53707-7550 USA) edildi. Bütün hastalara işlemden önce 20 G kateter ile damar yolu açıldı ve sedasyon amaçlı IV 0.05 mg/kg Midazolam (Dormicum, DEVA, 15 mg/3 ml) yapıldı.

Omuz cerrahisi planlanan hastalar randomize olarak iki gruba ayrıldı. Randomizasyon kura yöntemi ile yapılmıştır. Gruplardaki hastalara, intraoperatif anestezi-analjezi ve postoperatif analjezi amaçlı, ultrason (Grup-U) ve periferik sinir stimülatörü (Grup-S) eşliğinde 25 ml % 0.5 Levobupivakain uygulandı. Grup-U 'da pleksus blokları hastalara uygun pozisyon verildikten sonra ultrason (Esoate MyLab30, Florence, İtalya) kılavuzluğunda 10-18 MHz lineer prop kullanılarak implane teknik ile uygun görüntü elde edildikten sonra 80 mm yalıtılmış iğne ucu ve ilaç dağılımı görülerek 25 ml Levobupivakain uygulandı. Grup-S' de hastalara uygun pozisyon verildikten sonra sinir stimülatörü iğnesi 20 G, 80 mm (Pajunk, Melsungen, Germany) sinir stimülatörüne bağlanarak (Braun Stiumplex HNS11, Melsungen, Germany) elektriksel uyarı 1 mA akım, 2 Hz hız ve 0,1 ms aralıklarla uyarı verilmek üzere ayarlandı. Hastaların başı blok uygulanmayacak tarafa çevrildi ve iğne interskalen aralıktan yani anterior ve median skalen kaslar arasından, C6 hizasından gelen transfer çizginin kesiştiği noktadan mediale 60 derece açı ile girilerek sinir liflerine paralel olacak şekilde yerleştirildi. Deltoid kas ile o taraf pektoralis majör kasının kasılması, bize doğru lokalizasyonu işaret ettiğinde akım 0.3 mA'ye indirildi ve hala kas kontraksiyonunu görülyorsa her 5 ml'de bir absorpsiyondan sonra 25 ml Levobupivakain yavaşça verildi (Winnie Tekniği) (10). Pleksus lokalizasyonu veya test dozu sırasında parastezi veya ağrı olduğunu belirten hastalarda iğne hafif geri çekildi.

Motor blok ve duysal blok, tam motor blok ve ağrısızlık duysusu elde edilene kadar birer dakika aralıklarla değerlendirildi ve kaydedildi. Grupların tüm verilerinin değerlendirilmesi gruplar hakkında bilgisi olmayan deneyimli ve sabit bir anesteziist tarafından gerçekleştirilmiştir. Motor blok Modifiye Bromage skalası (0=motor blok yok, 1=omuz abduksiyonu yok,

2=hem omuz abduksiyonu hem de dirsek fleksiyonu yok, 3=tam motor blok) (11), duysal blok C4-T1 dermatomlarında "pinpirik testi" (0=ağrı duysusu var, 1=ağrı duysusu yok) ile değerlendirildi. Lokal anestezi enjeksiyonunun tamamlandığı an başlangıç zamanı olarak kabul edildi.

Cerrahinin başlaması için, C4-T1 dermatomlarında uygulanan "pinpirik testi", ağrı duysusunun kaybolduğunu ve "Modifiye Bromage skorunun" ≥ 1 olduğu durum da yeterli kas gevşemesinin olduğunu gösterdi ve bu durum yeterli anestezi düzeyi olarak kabul edildi. Daha sonra cerrahi işlem başlatıldı.

Cerrahi işlem bittikten sonra bütün hastalar değerlendirme odasına alındı ve hastaların değerlendirmesi bittikten sonra ağrı değerlendirmesi için vizüel ağrı skalası (VAS) ve sayısal ağrı skalası (NRS) (0=ağrı yok, 10=dayanılmaz şiddette ağrı) kullanıldı (12). Hasta memnuniyeti operasyondan sonra hastalara geçirdikleri operasyonu nasıl değerlendirdikleri sorularak derecelendirildi (0=memnun değil, 1=orta derece memnun, 2=memnun, 3=çok memnun). Postoperatif 0, 1, 2, 4, 6, 12. ve 24. saatlerde hastaların kalp hızı (KH), ortalama arter basıncı (OAB), ağrı skorları ve ilk analjezi ihtiyacı süreleri değerlendirildi ve kaydedildi. Hastaların ağrı skoru C4-T1 arası her bir dermatomda duysal bloğun gerilemesi açısından değerlendirildi. Motor blok süresi hastaların omuzlarını ilk hareket ettirdikleri veya önkol fleksiyonu yapabildikleri zamana kadar geçen süre olarak kabul edildi.

Postoperatif analjezi VAS>3 ve NRS>3 olduğu zaman intravenöz 75 mg Diklofenak (Farmakos, 3 ml, diklofenak sodiyum) kullanılarak sağlandı. Hastalar rutin oral analjezik (Parasetamol) protokolü ile taburcu edildi. Bir hafta sonra hastalar ağrı semptomları açısından değerlendirildi.

İstatistik

Verilerin istatistiği için SPSS 10.0 sürümü kullanılmıştır. Parametrik veriler ortalama±standart sapma şeklinde ifade edildi. Non parametrik veriler median (min-maks) olarak ifade edildi. Gruplar arası parametrik veriler Student t testi ile ve non parametrik veriler Mann-Whitney U testi ile karşılaştırıldı. Gruplar arasındaki istatistiksel farklılık $P<0,05$ olduğunda anlamlı kabul edildi.

Sonuçlar

Gruplar yaş, cinsiyet, erkek/kadın oranı ve vücut kitle indeksi açısından karşılaştırıldığında istatistiksel açıdan herhangi bir fark görülmemiştir (Tablo 1). OAB ve KH değerleri karşılaştırıldığında gruplar arasında benzer özellikler vardı (Şekil 1 ve 2). İki grup duysal blok oluşma süreleri açısından karşılaştırıldığında Grup-U'da Grup-S'ye göre anlamlı bir şekilde daha kısa bulundu ($P=0,03$). İki grup motor blok oluşma süreleri açısından karşılaştırıldığında Grup-U'da Grup-S'ye göre anlamlı bir şekilde daha kısa bulundu ($P=0,0001$). Gruplar hasta memnuniyeti açısından karşılaştırıldığında Grup-U'da Grup-S'ye göre anlamlı bir şekilde daha yüksek bulundu

(P=0,0001). Ayrıca, gruplar postoperatif ilk analjezik ihtiyaç süreleri açısından karşılaştırıldığında Grup-U'da Grup-S'ye göre anlamlı bir şekilde daha uzun olduğu görüldü (P=0,0001) (Tablo 2).

Tablo 1. Grupların demografik verileri (Ort.± SD).

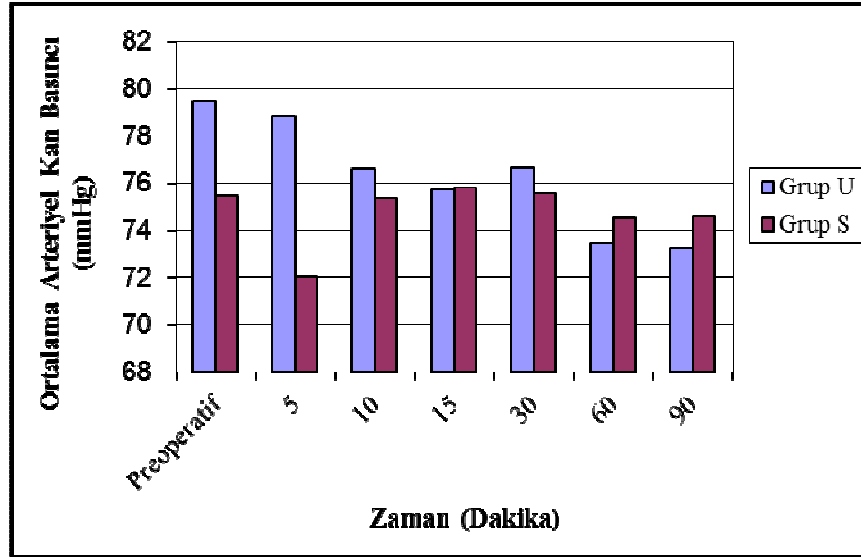
	Grup-U	Grup-S	P
Yaş (yıl)	34,5 ± 16,7	37,2 ± 19,0	0,5
Cinsiyet (E/K)*	16/12	15/15	0,8
BMI**	23,8 ± 2,1	24,3 ± 2,6	0,4

*E:Erkek, K:Kadın; **BMI: Body Mass Index (Vücut Kitle İndeksi)

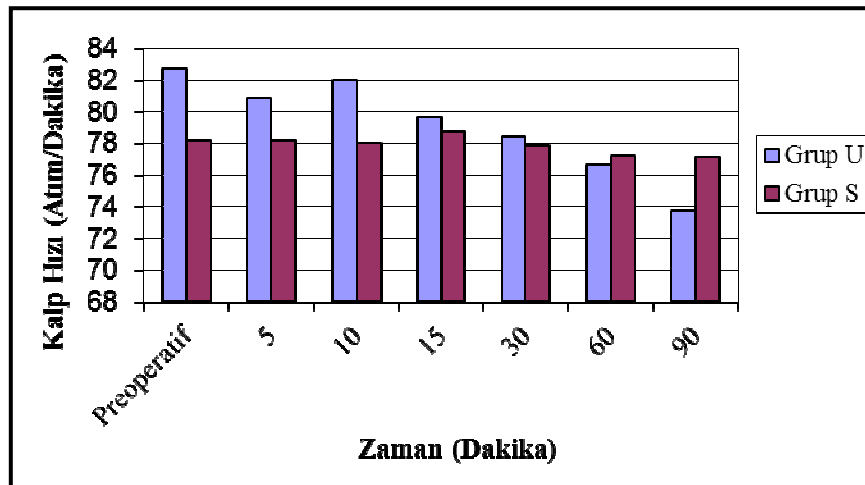
İşlem sırasında hiçbir hastada intranöral enjeksiyon veya lokal anestezi toksisitesi görülmemiştir. Postoperatif dönemde de hastalarda önemli bir nörolojik komplikasyon gelişmemiştir. Her iki gruptaki hastaların hemen hemen tamamında Horner Sendromu gelişmiştir.

Tablo 2. Grupların duyuşsal blok ve motor başlama süresi, hasta memnuniyeti ve ilk analjezik ihtiyaç süresi (Ort.± SD).

	Grup-U	Grup-S	P
Duyuşsal blok oluşma süresi (dakika)	8,9 ± 2,4	11,4 ± 5,9	0,03
Motor blok oluşma süresi (dakika)	18,8 ± 3,0	26,1 ± 9,0	0,0001
Hasta memnuniyeti median (min-maks)	3,0 (1,0-3,0)	1,0 (1,0-2,0)	0,0001
İlk analjezik ihtiyaç süresi (dakika)	398,3 ± 95,6	217,6 ± 74,2	0,0001



Şekil 1. Grupların ortalama arteriyel kan basınçları (OAB).



Şekil 2. Grupların kalp hızları.

Tartışma

USG'nin eşzamanlı görüntüleme sağlaması ve arter ven ayırımı yapabildiği rejyonel anestezide çok önemli avantaj sağlamaktadır. USG klavuzluğunda imkansız veya zor rejyonel uygulamalar dahi yapılabilir hale gelmiştir (13). Günümüzde periferik sinir blokları anatomik işaret noktalarından yararlanarak sinir stimülatörü ile gerçekleştirilmektedir. Ancak, en uygun koşullarda dahi bu bloklar "kör" yöntemlerdir. Oysa USG rehberliği, alternatif bir yöntem sunmaktadır. USG ile rejyonel blok uygulanırken iğne ile sinir ilişkisinin eşzamanlı görüntülenmesi sağlanır (14-16).

İki grup duyuşal ve motor blok oluşma süreleri açısından karşılaştırıldığında Grup-U'da Grup-S'ye göre istatistiksel olarak anlamlı bir şekilde daha kısa bulundu. Bizce bunun sebebi; iğnenin ve lokal anestezi enjeksiyonunun görülmesi olup periferik sinir stimülatör kullanımına göre USG uygulaması daha kolay ve daha hızlı blok yapılmasını sağlamaktadır. Gruplar postoperatif ilk analjezik ihtiyaç süreleri açısından karşılaştırıldığında Grup-U'da Grup-S'ye göre istatistiksel olarak anlamlı bir şekilde daha uzun olduğu görülmüştür. USG eşliğinde görülerek tespit edilen nöral pleksuslara uygun dozlarda lokal anestezi solüsyonu verilerek optimal blok oluşması sağlanmıştır. Bu durum periferik sinir stimülatörüne göre duyuşal ve motor bloğun daha erken başlamasını ve daha uzun sürmesini sağlamıştır. Davis ve ark.(17) ve Martinoli ve ark.'nın (18) yaptıkları çalışmaya göre interskalen blok uygulaması sırasında USG kullanımı lokal anestezi ilacın sinirin gövde ve köklerine kolayca yayılması, iğnenin pozisyonunun ayarlanması ile optimal düzeyde sağlamaktadır. Ayrıca USG brakial pleksusun en iyi şekilde bloke olabileceği en uygun seviyede bloğun yapılmasına olanak vermektedir (19-21).

Riazi ve ark.ları 20 ml'den fazla verilen lokal anestezi volümünün duyuşal ve motor blok başlama süresini etkilediğini belirtmektedir. 20 ml solüsyon frenik sinir blokajı olasılığını arttırmakla birlikte brakial pleksus bloğu başarısını da arttırmaktadır ve blok oluşma süresinin 20-30 dakika arasında olduğunu belirtmektedir (22). Biz de benzer şekilde 25 ml lokal anestezi kullandık. Duyuşal ve motor bloğun başlama süresinin daha kısa olmasının, daha başarılı bir blokaj elde edilmesinin ve daha konforlu bir operasyon geçirilmesinin bu uygulamanın sonucu olabileceğini düşünüyoruz.

Periferik sinir blokları, çocuk ve erişkinlerde intraoperatif ve postoperatif mükemmel bir analjezi sağlamaktadır. USG eşliğinde yapılan rejyonel blokların geleneksel sinir stimülasyonu yöntemine göre daha avantajlı olduğu görülmüştür (9). USG'nin klavuzluğu ile imkansız veya zor uygulamalar dahi yapılabilir hale gelmiştir (13). Gruplar hasta memnuniyeti açısından karşılaştırıldığında Grup-U'da Grup-S'ye göre istatistiksel olarak anlamlı bir şekilde daha yüksek bulundu. Periferik sinir stimülatörü kullanımında sinir pleksusuna ulaşılamadığında işlem tekrarlanmak zorunda kalınmaktadır. Hem uygulama süresinin uzun olması ve böylece daha invaziv olması nedeniyle USG

kullanımı, periferik sinir stimülatörüne göre daha konforlu bulunmuştur.

Çalışmamızda, kalıcı sinir hasarı % 0 iken yayınlanan bir derlemede bu oran % 2,8 olarak bulunmuştur (23). Yapılan diğer prospektif ve retrospektif çalışmalara göre USG ve periferik sinir stimülatörü karşılaştırıldığında USG'nin gereksiz çoklu periferik sinir bloğu riskini azalttığı görülmüştür (24,25). Periferik sinir stimülatörü ile yapılan interskalen blok sırasında gelişen frenik sinir bloğuna bağlı hemidiafragmatik paraliziler ve pulmoner fonksiyonlarda azalma ve rekürren laringeal sinir bloğuna bağlı vokal kord paralizileri gelişebilmektedir (26-28). Bizim çalışmamızda önemli bir nörolojik hasar gelişmemiştir. Her iki gruptaki hastaların hemen tamamında başarılı interskalen bloğun bir göstergesi olan Horner Sendromu gelişmiştir (29).

Çalışmamızın dezavantajı, denek sayımızın çok fazla olmamasıdır. Bu çalışma daha geniş bir denek grubu ile tekrarlanabilir.

Sonuç olarak; omuz cerrahisi anestezisi için ultrasonografi kullanılarak 25 ml % 0.5 Levobupivakain ile gerçekleştirilen interskalen blok uygulamasında duyuşal ve motor bloğun PSS uygulamasına göre daha hızlı olduğu, postoperatif ilk analjezik ihtiyaç süresinin daha uzun olduğu gözlenmiştir.

Kaynaklar

1. la Grange P, Foster PA, Pretorius LK. Application of the Doppler ultrasound bloodflow detector in supraclavicular brachial plexus block. Br J Anaesth 1978;50(9):965-67.
2. Abramowitz HB, Cohen C. Use of Doppler for difficult axillary block. Anesthesiology 1981;55(5):603.
3. Kestembaum AD, Steuer M, Marano M. Doppler-guided axillary block in a burn patient. Anesthesiology 1990;73(3):586-7.
4. Vaghadia H, Jenkins LC. Use of a Doppler ultrasound stethoscope for intercostal nerve block. Can J Anaesth 1988;35(1):86-9.
5. Kirvela O, Svedström E, Lundbom N. Ultrasonic guidance of lumbar sympathetic and celiac plexus block: a new technique. Reg Anesth 1992;17(1):43-6.
6. Güzeldemir ME, Üstünöz B. Ultrasonographic guidance in placing a catheter for continuous axillary brachial plexus block. Anesth Analg 1995;81(4):882-3.
7. Danelli G, Fanelli A, Ghisi D, Moschini E, Rossi M, Ortu A, et al. Ultrasound vs nerve stimulation multiple injection technique for posterior popliteal sciatic nerve block. Anesthesia 2009;64(6):638-42.
8. Perlas A, Brull R, Chan VW, McCartney CJ, Nuica A, Abbas S. Ultrasound guidance improves the success of sciatic nerve block at the popliteal fossa. Reg Anesth Pain Med 2008;33(3):259-65.
9. Gray AT. Ultrasound-guided regional anesthesia: current state of the art. Anesthesiology 2006;104(2):368-373.
10. Marhofer P, Chan VW. Ultrasound-guided regional anesthesia: current concepts and future trends. Anesth Analg 2007;104(5):1265-9.
11. Marhofer P, Frickey N. Ultrasonographic guidance in pediatric regional anesthesia. Part 1: theoretical background. Paediatr Anaesth 2006;16(10):1008-18.
12. Roberts S. Ultrasonographic guidance in pediatric regional anesthesia. Part 2: techniques. Paediatr Anaesth 2006;16(11):1112-24.
13. Jan van Geffen G, Tielens L, Gielen M. Ultrasound-guided interscalene brachial plexus block in a child with femur fibula ulna syndrome. Paediatr Anaesth 2006;16(3):330-2.
14. Winnie AP. Interscalene brachial plexus block. Anesth Analg 1970;49(3):455-66.

15. Bromage PR. A comparison of the hydrochloride and carbon dioxide salts of lidocaine and prilocaine in epidural analgesia. *Acta Anesthesiol Scand Suppl* 1965;16:55-69.
16. Dworkin RH, Turk DC, Farrar JT, Haythornthwaite JA, Jensen MP, Katz NP, et al. Core outcome measures for chronic pain clinical trials: IMMPACT recommendations. *Pain* 2005;113(1-2):9-19.
17. Davis JJ, Swenson JD, Greis PE, Burks RT, Tashjian RZ. Interscalene block for postoperative analgesia using only ultrasound guidance: the outcome in 200 patients. *J Clin Anesth* 2009;21(4):272-7.
18. Martinoli C, Bianchi S, Santacroce E, Pugliese F, Graif M, Derchi LE. Brachial plexus sonography: a technique for assessing the root level. *AJR Am J Roentgenol* 2002;179(3):699-702.
19. Perlas A, Chan VW, Simons M. Brachial plexus examination and localization using ultrasound and electrical stimulation: a vounteer study. *Anesthesiology* 2005;99(2):429-35.
20. Chan VW. Applying ultrasound imaging to interscalene brachial plexus block. *Reg Anesth Pain Med* 2003;28(4):340-3.
21. Roysse CE, Sha S, Soeding PF, Roysse AG. Anatomical study of the brachial plexus using surface ultrasound. *Anaesth Intensive Care* 2006;34(2):203-10.
22. Riazi S, Carmichael N, Awad I, Holtby RM, McCartney CJ. Effect of local anaesthetic volume (20 vs 5ml) on the efficacy and respiratory consequences of uktrasound-guided interscalene brachial plexus block. *Br J Anaesth* 2008;101(4):549-56.
23. Brull R, McCartney CJ, Chan VW, El-Beheiry H. Neurological complications after regional anesthesia: contemporary estimates of risk. *Anesth Analg* 2007;104(4):965-74.
24. Barrington MJ, Watts SA, Gledhill SR, Thomas RD, Said SA, Snyder GL, et al. Preliminary results of the Australasian Regional Anaesthesia Collaboration: a prospective audit of more than 7000 peripheral nerve and plexus blocks for neurologic and other complications. *Reg Anesth Pain Med* 2009;34(6):534-41.
25. Orebaugh SL, Williams BA, Vallejo M, Kentor ML. Adverse outcomes associated with stimulator-based peripheral nerve blocks with versus without ultrasound visualization. *Reg Anesth Pain Med* 2009;34(3):251-5.
26. Urmey WF, Gloeggler PJ. Pulmonary function changes during interscalene brachial plexus block: effects of decreasing local anesthetic injection volume. *Reg Anesth* 1993;18(4):244-9.
27. Bigeleisen PE. Anatomical variations of the phrenic nerve and its clinical implication for supraclavicular block. *Br J Anaesth* 2003;91(6):916-7.
28. Plit ML, Chhajed PN, Macdonald P, Cole IE, Harrison GA. Bilateral vocal cord palsy following interscalene brachial plexus nerve block. *Anaesth Intensive Care* 2002;30(4):499-501.
29. Hoşten T, Gürkan Y, Solak M, Toker K. A case of Horner's syndrome following lateral sagittal infraclavikular blok. *Agri* 2008;20(4):45-8.