

Ağır hipertrofik kardiyomiopati ile kendini gösteren infantil pompe hastalığı: üç olgu sunumu

Infantile pompe disease presenting itself with severe hypertrophic cardiomyopathy:
three case reports

Ahmet İrdem¹, Osman Başpınar¹, Mehmet Nuri Özbek², Yılmaz Kör³, Metin Kılınc¹,
Mehmet Kervancıoğlu¹

¹Gaziantep Üniversitesi Tıp Fakültesi, Çocuk Kardiyoloji Bilim Dalı, Gaziantep

²Diyarbakır Çocuk Hastalıkları Hastanesi, Diyarbakır

³Gaziantep Üniversitesi Tıp Fakültesi, Çocuk Endokrinolojisi Bilim Dalı, Gaziantep

Özet

İnfantil Pompe hastalığı (glikojen depo hastalığı tip 2) alfa-glukozidaz eksikliğinin sebep olduğu ölümcül bir hastalıktır. Hastalığın patogeneğinde hücreler içinde yıkılamayan aşırı glikojen birikimi rol oynar. Glikojenin aşırı birikim birçok hücrede olmasına rağmen klinik bulgular başlıca iskelet ve kalp kası tutulumuna sınırlıdır. Bu nedenle yaygın miyopati, kardiyomiopati ve solunum kaslarının güçsüzlüğü nedeniyle erken süt çocukluğu döneminde ölüme yol açabilen ilerleyici bir hastalıktır. Biz de, solunum kasları tutulumu ile birlikte, EKG’de kısa PR aralığı, uzun QRS, biventriküler hipertrofi bulguları ve ekokardiyografide belirgin hipertrofik kardiyomiopatisi olan üç olguyu sunmayı amaçladık.

Anahtar kelimeler: Çocuk; hipertrofik kardiyomiopati; pompe hastalığı.

Abstract

Infantile Pompe disease (glycogen storage disease type II) is a fatal disease that results from α glucosidase enzyme deficiency. Excessive undegradable intracellular glycogen deposition plays a role in the pathogenesis of the disease. Although excessive glycogen deposition involves many cells, clinical signs are limited mainly to the skeletal and cardiac muscle involvement. Therefore, it is a progressive disease that can cause death in early childhood due to extensive cardiomyopathy and weakness of respiratory muscles. We as well, aimed to present three cases, which had short P-R interval, large QRS complex and the signs of biventricular hypertrophy on ECG and prominent hypertrophic cardiomyopathy on transthoracic echocardiography in addition to respiratory muscle involvement.

Keywords: Children; hypertrophic cardiomyopathy; pompe disease.

Giriş

Pompe hastalığı otozomal resesif kalıtım gösteren bir glikojen depo hastalığıdır. Lizozomal bir enzim olan asit alfa-glukozidaz (asit maltaz) enziminin eksikliğine bağlı olarak glikojen hidrolize olamaz ve dokularda birikir. En çok etkilenen dokular, kalp, iskelet kası ve düz kas hücreleridir. Hastalık glikojenin lizozomlarda birikmesi ile kendini gösterir, bu özelliği ile sitoplazmada glikojen birikimine neden olan diğer glikojen depo hastalıklarından ayrılır (1,2). Pompe hastalığının infantil, juvenil ve erişkin formları mevcut olup, en ağır formu ise ilk iki yaşta ölüme sonuçlanan, kardiyomiopati ve miyopati ile karakterize infantil formudur (3). Hipertrofik kardiyomiopatinin (HKMP) ön planda olduğu infantil Pompe hastalığı ile ilişkili HKMP’li üç olguyu elektrokardiyografi (EKG) ve transtorasik ekokardiyografi (EKO) bulguları ile birlikte tartışmayı amaçladık.

Olgu 1

Dört aylık kız olgunun, bir ay önce yüksek ateş, öksürük, ses kısıklığı, halsizlik ve iştahsızlık yakınmalarıyla başka bir hastanede pnömoni tanısı ile yatırıldığı ifade edildi. Genel durumunda değişiklik

olmaması ve ailenin ilk çocuğunun Pompe hastalığından öldüğünün öğrenilmesi üzerine ileri tetkik ve tedavi için kliniğimize sevk edildi. Anne ve babanın teyze çocukları olduğu, 8 aylık olan ilk çocuklarını Pompe hastalığından kaybedildiği öğrenildi. Fizik muayenesinde genel durumu orta, etrafa ilgisi azalmış, kalp hızı 155/dk, ritmik, sağ ikinci interkostal aralıkta 3/6 sistolik ejeksiyon üfürümü saptandı. Akciğer sesleri dinlemekle doğal ve 4-5 cm hepatomegalisi vardı. Yutma ve öğürme refleksi, derin tendon refleksleri ve kas tonusu azalmıştı. Her iki bacak ve el bileğinde ödem vardı. Laboratuvar incelemesinde karaciğer ve kas enzimleri ise yükselmiş olarak bulundu. Metabolik taramada kan alfa-asit glukozidaz düzeyi ise 0.81 nmol/dk/mg (1.5-10) düşük bulundu. EKG’de, kalp hızı 120/dk, sağ aks, kısa PR aralığı (0.08 sn) vardı (Resim 1A). EKO’da, sol ventrikül daha belirgin olmak üzere her iki ventrikülden belirgin konsantrik hipertrofi, interventriküler septum duvar kalınlığı 20 mm, sol ventrikül çıkış yolunda Doppler ile 28mmHg darlık gradiyenti saptandı (Resim 1B). Batın ultrasonografisinde hepatomegali, göz muayenesi ise normal olarak değerlendirildi.

Önceki kardeşinde pompe hastalığı olması üzerine alfa-asit glukozidaz düzeyi için kan alındıktan sonra rekombinant insan alfa-asit glukozidaz (GAA) 20mg/kg/doz/hafta başlandı. Yutma ve öğürme refleksi iyi olmayan olgu, nazogastrik tüp ile beslenmeye

İletişim/Correspondence to: Ahmet İrdem, Gaziantep Üniversitesi, Tıp Fakültesi, Çocuk Sağlığı ve Hastalıkları Anabilim Dalı, Pediyatrik Kardiyoloji Bilim Dalı, Gaziantep, TÜRKİYE

Tel: +90 342 3606060/76449 irdem@gantep.edu.tr

Geliş Tarihi: 06.01.2013 **Kabul Tarihi:** 19.04.2013

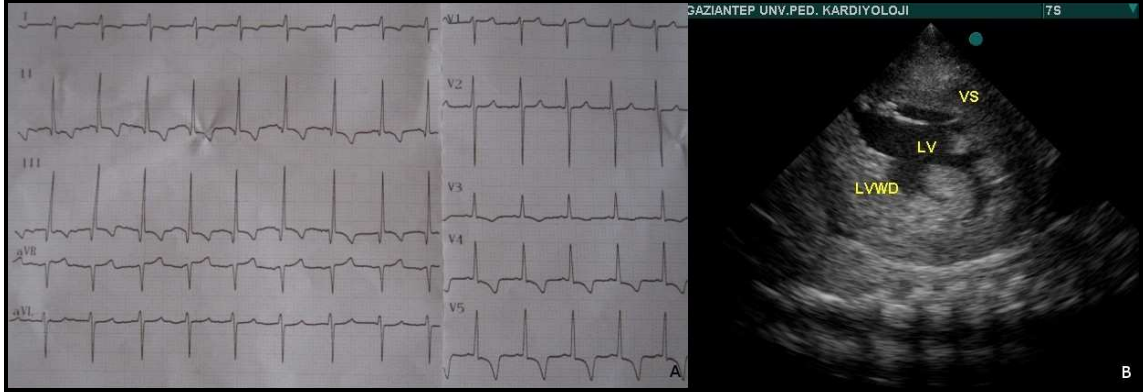
Received: 06.01.2013 **Accepted:** 19.04.2013

DOI: 10.5455/GMJ-30-2013-132

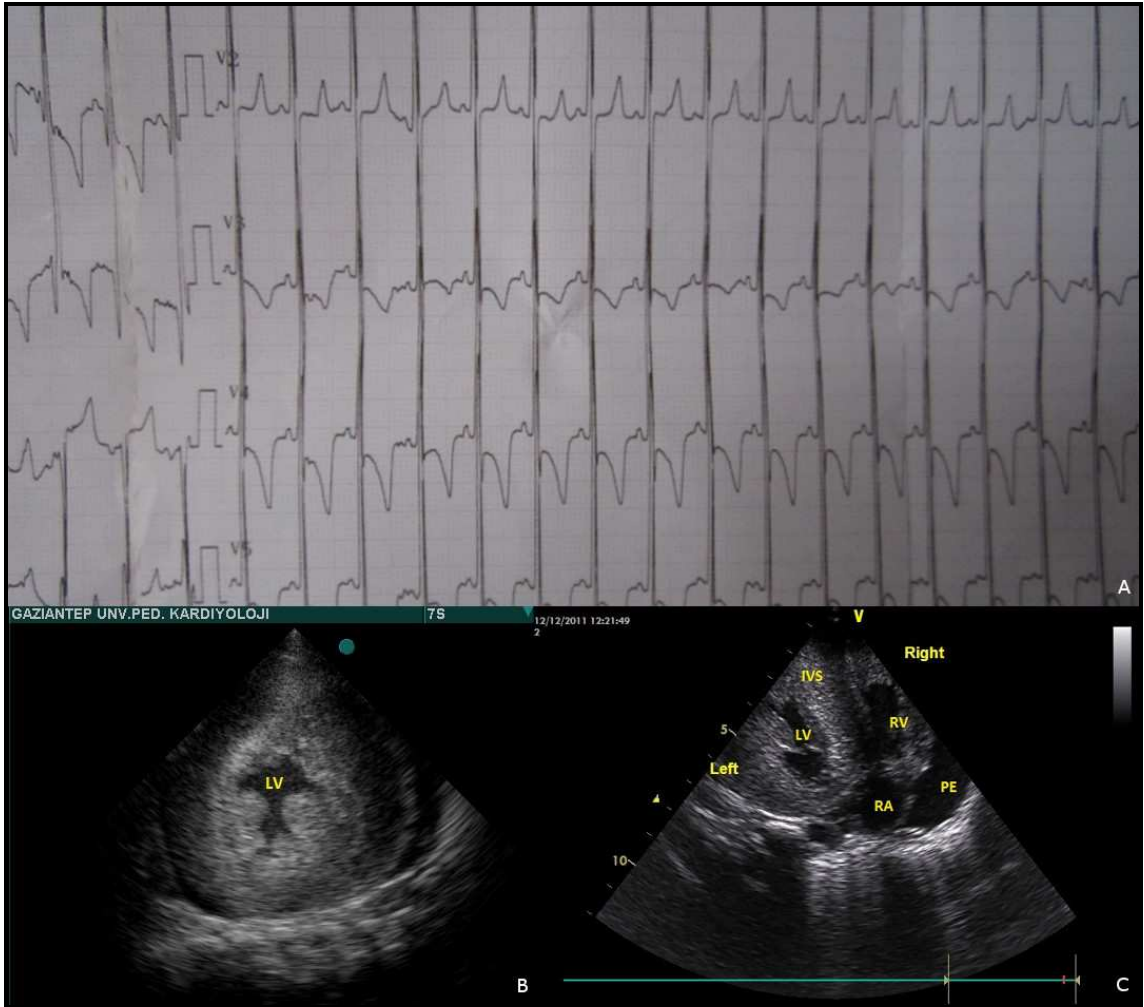
www.gantep.edu.tr/~tipdergi

ISSN 1300-0888

başlandı. Enzim replasman tedavisi (ERT)'nin ilk dozundan 10 gün sonra kardiyopulmoner arrest sonucu olgu kaybedildi.



Resim 1. (A) Birinci olgunun EKG'sinde kısa PR aralığı görülmekte. (B) Birinci olgunun EKO'su görülmekte.



Resim 2. (A) İkinci olgunun EKG'sinde kısa PR aralığı, biventriküler hipertrofi görülmekte. (B) İkinci olgunun EKO'su görülmekte. (C) İkinci olgunun tedavi alırken yapılan EKO'sunda değişiklik olmadığı görülmekte. PE; perikardiyal efüzyon.

Olgu 2

Altı aylık kız olgu, kliniğimize vücut hareketlerinin yavaş olması, öksürük, hırıltı yakınmalarıyla başvurdu. Gülümsemesinin 4 aylıktan, baş tutmasının 5 aylıktan

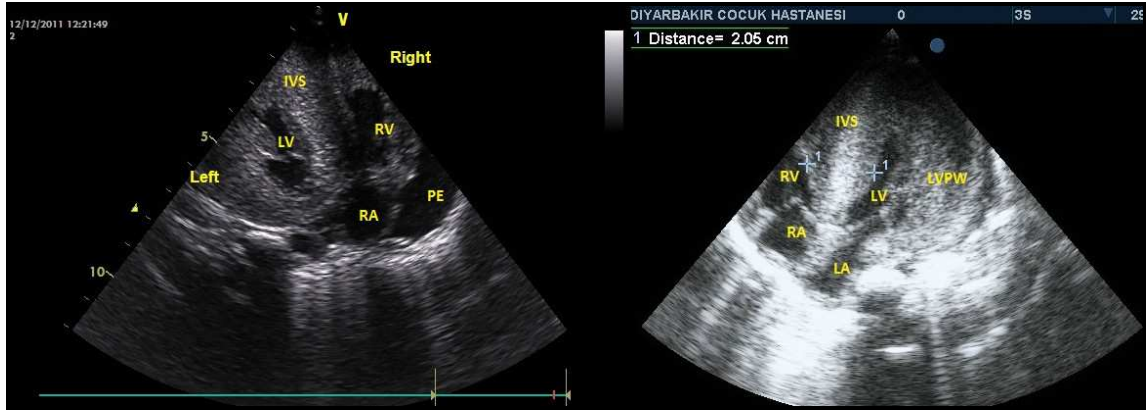
başladığı, anne baba arasında birinci derece kuzen akraba evliliği olduğu, annesinin ilk gebeliğinin 10 haftalık iken spontan abortusla sonlandığı, ailede bilinen bir hastalık olmadığı ifade edildi. Fizik muayenesinde

boy 63 cm (3-10 p), vücut ağırlığı 5 kg (<3p), genel durumu orta, etrafa ilgisi azalmıştı, akciğer sesleri dinlemekle bilateral, kaba raller, kardiyak muayenede ise 2/6 şiddetinde ejeksiyon üfürümü vardı. Karaciğer 3-4 cm ele geliyordu, kas tonusu azalmış ve hipotonik görünümde idi. Laboratuvar incelemelerinde rutin biyokimyasal tetkiklerinde karaciğer ve kas enzimlerinin artmış olduğu görüldü. Metabolik taramada enzim çalışmasında alfa-asit glukozidaz düzeyi 0.1 nmol/dk/mg (1.5-10nmol/dk/mg) düşük olarak saptandı. EKG'de sinüs taşikardisi, kısa PR aralığı, uzun voltajlı QRS ve biventriküler hipertrofi bulguları (Resim 2A), EKO'da ise her iki ventrikülde belirgin konsantrik hipertrofi, 1.derece mitral ve 2. derece aort yetersizliği saptandı (Resim 2B). Batın USG'de hepatomegali, akciğer grafisinde sağ alt kadranda minimal infiltrasyon ve kardiyomegali saptandı. Göz muayenesi normal olarak bulundu. Olguya rekombinant insan GAA 20mg/kg/hafta dozunda enzim replasmanı başlandı. Akciğer enfeksiyonu düzeldikten sonra taburcu edilen olgunun 2 ay sonra yapılan kontrolünde hipotonisi kısmen düzelmesine rağmen EKO (Resim 2C) bulgularında değişiklik olmadığı görüldü. Tedavinin üçüncü ayında ailenin telefonla aranması sonucu olgunun aspirasyon pnömonisinden kaybedildiği öğrenildi.

Olgu 3

İki aylık erkek olgu, doğduktan kısa bir süre sonra nefes darlığı, emmede azalma ve güçsüzlük şikâyetlerinin

başladığı ve bu şikâyetlerin gittikçe artması üzerine kliniğimize bu şikâyetlerle başvuran olgunun çekilen göğüs grafisinde kardiyomegali, EKO'sunda ise hipertrofik kardiyomyopati ile uyumlu bulgularının saptanması üzerine Pompe hastalığı olabileceği düşünülerek alfa-asit glikosidaz enzim düzeyi gönderildi (resim 3). Soy geçmişinde anne-baba arasında birinci derece akraba evliliği olduğu ve ailede erken çocukluk döneminde kaybedilen sekiz kardeş ve/veya kuzen olduğu ifade edildi. Muayenesinde vücut ağırlığı 4 kg (25-50 p), boy 58 cm (25-50 p), baş çevresi 39 cm (25-50 p), genel durumu kötü, solunum sayısı 46/dk, taşipneik, dispneik ve hipotonikti. Kardiyak muayenesinde taşikardi ve mezokardiyak odakta 3/6 sistolik ejeksiyon üfürümü vardı. Karaciğer 3-4 cm ele geliyordu. Laboratuvar incelemesinde akciğer enfeksiyonu, sepsis ve metabolik asidoz saptandı. Alfa-asit glukozidaz düzeyi 0.72 nmol/dk/mg (1.5-10) saptandı. Olgu mevcut şikâyetler ile yoğun bakım ünitesine yatırıldı. Yutma ve öğürme refleksi iyi olmayan olgu nazogastrik sonda ile beslendi. Pompe hastalığı ile uyumlu sonuç gelince ERT başlandı. 15 gün ara ile 2 doz uygulandı. Hastanın hipotonisinde azalma ve genel durumda düzelmeye gözlemlendi. İlaç temininde sorun olması nedeni ile tedavi verilemedi ve takibin 4. ayında olgu kaybedildi.



Resim 3. Üçüncü olgunun EKO'su görülmekte.

Tartışma

Pompe hastalığı otozomal resesif geçiş gösterir. İnfantil tip 1/138.000 canlı doğumda görülen nadir bir hastalıktır. İnfantil başlangıçlı Pompe hastalığında, bebek doğumda normal iken, doğumu izleyen ilk aylarda giderek artan hipotoni, güçsüzlük ve arefleksi tablosu ortaya çıkmaktadır. Makroglossi ve yutma güçlüğü beslenme sorunlarına yol açarken, ayrıca hastalarda ses kısıklığı, hipertrofik kardiyomyopati ve hepatomegali tablosu ortaya çıkabilmektedir. Genellikle olgular ilk bir yıl içinde kardiyorespiratuvar arrest ile kaybedilirler (4). Bizim olgularda makroglossi olmamasına rağmen hipertrofik kardiyomyopati, hipotoni, ses kısıklığı, yutma güçlüğü ve hepatomegali tablosu vardı. Yutma

güçlüğü olması nedeni ile olgu 1 ve 3 nazogastrik sonda ile beslendi.

Pompe hastalığında kardiyak fonksiyonların izlenmesi hastalığın tanısı ve tedavi sürecinin izlenmesinde önemlidir. EKO ve EKG, Pompe hastalığının takibinde kullanılır. EKO'da sol ventrikül arka duvar ve ventriküler septumda belirgin hipertrofi görülmesi nedeni ile sol ventrikül kavitesi küçüktür. Bu hipertrofi ya konsantriktir ya da septuma lokalize asimetric bir şekilde görülür. EKG bulguları çok tipiktir, klasik infantil Pompe'de PR mesafesi kısalır, QT dispersiyonu artar, sol ventrikül hipertrofi bulguları görülebilir (5,6). Birinci olgunun EKG'sinde kısa PR aralığı, ikinci olgunun EKG'sinde ise kısa PR aralığı, uzun QRS

amplitüdü, biventriküler hipertrofi bulguları vardı. Her üç olgunun EKO'da ise sol ventrikül arka duvar ve ventriküler septumda belirgin olmak üzere hipertrofik kardiyomyopati görüldü.

Pompe hastalığında glikojen birikimi diğer glikojen depo hastalıklarının aksine lizozomlardadır. Rekombinant GAA'nın tedavide kullanılmaya başlanması ile bu hastaların yaşam kalitesi ve süresi üzerinde olumlu gelişmeler kaydedilmiştir. Hastalığın prenatal tanısı mümkündür (7,8). Birinci olgunun kardeşinde Pompe hastalığı öyküsü olmasına rağmen prenatal dönemde genetik danışmanlık ve prenatal tanı incelemesi yapılmamıştır. İnfantil pompe hastalığında hipertrofik kardiyomyopati prenatal dönemde de görülebilir (9). Kardeşinde infantil pompe hastalığı öyküsü olan olgunun prenatal dönemde fetal ekokardiyografi incelemesi yapılmış olsaydı kalpteki hipertrofik kardiyomyopatik değişiklikler görülebilirdi. Literatürde bildirilen olgularda erken tanı ve tedavi ile iyi sonuçlar bildirilmiştir (9). Eğer bizim olguya prenatal dönemde erken tanı konulup, ERT başlansaydı hastalığın seyri dramatik bir şekilde sonuçlanmayabilirdi. Yapılan çalışmalarda ERT sonrası bazı olguların EKG ve kardiyak bulgularında düzelme bildirilmiştir (9).

Gelecekte ki tedavi hedefi gen tedavisidir (10). Ülkemiz koşullarında indeks vaka durumunda neonatal dönemde tanı amaçlı erken dönemde kan alınıp ERT başlanmasının kardiyak bulgularda düzelme ve prognoza iyi yönde etki edebileceğini düşünüyoruz. Ayrıca ailelerin eğitiminin iyi yapılması ve deneyimli merkezlere sevk edilmesi olumlu sonuçlar sağlayacaktır. Belki de Pompe hastalığının yenidoğan tarama programına alınması morbidite ve mortaliteyi azaltabilir.

Pompe hastalığının tanı ve izleminde, çocuk metabolizma bilim dalı ile özellikle EKO ve EKG değerlendirmesinde çocuk kardiyoloji bilim dalının multidisipliner yaklaşımının önemli olduğu anlaşılmaktadır.

Kaynaklar

1. Kishnani P, Howell RR. Pompe disease in infants and children. *J Pediatrics* 2004;144(5):S35-43
2. Griffin JL. Infantile acid maltase deficiency: muscle fiber hypertrophy and the ultrastructure of end-stage fibers. *Virchows Arch Cell Pathol* 1984;45(1):37-50.
3. Methods for a prompt and reliable laboratory diagnosis of Pompe disease: report from an international consensus meeting. *Mol Genet Metab*. 2008;93(3):275-81.
4. van der Ploeg AT, Reuser AJ. Pompe's disease. *Lancet*. 2008;372(9646):1342-53.
5. Bharati S, Serratto M, DuBrow I, Paul MH, Swiryn S, Miller RA, et al. The conduction system in Pompe's disease. *Pediatr Cardiol* 1982;2(1):25-32.
6. van den Hout HM, Hop W, van Diggelen OP, Smeitink JA, Smit GP, Poll-The BT, et al. The natural course of infantile Pompe's disease: 20 original cases compared with 133 cases from the literature. *Pediatrics* 2003;112(2):332-40.
7. San Millan B, Teijeira S, Dominguez C, Vieitez I, Navarro C. Chorionic villi ultrastructure in the prenatal diagnosis of glycogenesis type II. *J Inher Metab Dis*. 2010 Feb 16. [Epub ahead of print].
8. Wan L, Lee CC, Hsu CM, Hwu WL, Yang CC, Tsai CH, Tsai FJ. Identification of eight novel mutations of the acid alpha-glucosidase gene causing the infantile or juvenile form of glycogen storage disease type II. *J Neurol*. 2008;255(6):831-8.
9. Hamdan MA, El-Zoabi BA, Begam MA, Mirghani HM, Almalik MH. Antenatal diagnosis of pompe disease by fetal echocardiography: impact on outcome after early initiation of enzyme replacement therapy. *J Inher Metab Dis*. 2010 Sep 4. [Epub ahead of print].
10. van Til NP, Stok M, Aerts Kaya FS, de Waard MC, Farahbakhshian E, Visser TP, et al. Lentiviral gene therapy of murine hematopoietic stem cells ameliorates the Pompe disease phenotype. *Blood* 2010;115(26):5329-37.