



M. A. Akşit Koleksiyonundan

Perinatoloji

10

Olgu Sunumu: Prenatal Tanı Alan Fetal İntra-serebral Kitle *

*Ramazan BAYIRLI***, *K. Turgay ŞENER****, *Kağan TUN*****, *Baki ADAPINAR******, *M. Arif AKŞİT******

**İntrauterin Dönemde, Acıbadem Hastanesi Perinatoloji Konseyinde değerlendirilen olgudur (Ek 1).*

***Kadın Hastalıkları ve Doğum Uzmanı, Dr. Eskişehir Acıbadem Hastanesi*

****Prof. Dr. Kadın Hastalıkları ve Doğum, Perinatoloji uzmanı, Eskişehir Acıbadem Hastanesi*

*****Doçent Dr. Beyin Cerrahi Kliniği, Eskişehir Acıbadem Hastanesi*

******Prof. Dr. Eskişehir Acıbadem Hastanesi Radyoloji Kliniği*

******Prof. Dr. Pediatri, Neonatoloji ve Ped. Genetik Uzmanı, Acıbadem Hast., Eskişehir*

Teşekkür: Prematüre bebeği sağlığa kavuşturan, Neonatoloji Yoğun Bakım Ünitesi, Hekim, Hemşire ve Sağlık Personeline teşekkürlerimizi bir borç biliriz.

Fetal yaşamda ultrasonla bebeğin izlenmesi, büyümesi ile gelişmesi ötesinde, bazı sorunların varlığının olup olmadığının izlenmesi gereklidir. Bu olguda saptanan boyut, Perinatoloji Konseyi ile tüm sorun ile alakalı grupları bir araya getirerek, hasta lehine bakış ile bir öneri oluşturup, aile bilgisi ve rızası ile yaklaşımların yapıldığı bir olgu olarak da sunulmaktadır.

S ağılık durumunun irdelenmesi açısından konseyler belirli yetkin ve etkin bireylerin bir araya gelerek, olgu temelinde olayı, sorunları irdelenmesi ve buna göre yaklaşımların öngörülmesine olanak sağlamaktadırlar. Burada uzman hekim sorumluluğu belirgindir, Konseyler bu sorumluluğu yüklenmez, ama sorumluluğu paylaşmaktadırlar. Modern Evrende, toplumda beklenen bir boyut olmaktadır.

Özet

Olgu Sunumu: Prenatal Tanı Alan Fetal İntra-serebral Kitle

Amaç: Fetal intra-serebral kitleler, intrauterin gelişim döneminde, seyrek görülen bulgulardandır. Multi-disiplin bir yaklaşım ile konu ile tüm uzmanların katılması ile bir değerlendirme yapılmalı ve buna göre aileye bilgi verilmeli ve rızası alınmalıdır. Tanı koyma yaklaşımına doğru yönelin süreç temel olarak etik ilke olarak, önce zararımızın dokunmaması olmalı ve planlı ve proje yaklaşım yapılmalıdır.

Dayanaklar/Kaynaklar: Gebelik takipleri sırasında, yapılan ve bebekte bir sorun olasılığı temelinde irdelenen fetal Ultrason yaklaşımında, 32 haftada intrakraniyal kitle tanısı alan bir olgu gündeme getirilmiştir.

Giriş: Bebeğin yaşam hakkı temelinde, Türk Ceza Kanunu'nda 20 Gebelik Haftasından sonra, sadece anne yaşamı gerekçesi ile tahliye/terminasyon yapılabilmektedir. Ailenin tedaviyi kabul etmemesi durumunda, Çocuk Koruma Kanununun 5'inci Maddesi gereğince, çocuk aileden alınabilmektedir. Bu durumun anlatılması ötesinde, saptanan bulgunun daha sonra olabileceği varsayımı ile, en kötüsünden, en basitine kadar bir irdelene yapılarak değerlendirme yapılmış, Perinatoloji Konseyi ekte sunulduğu gibi irdelenmiştir.

Genel Yaklaşım: Doğar doğmaz işlem yapılma yerine, bebeğin stabilize olması ile yaklaşım öngörülmüştür. Önce sağlık ilkesi önemslenmiştir.

Başlıca boyutlar: Yeni kültürel yapılanma (Birey Özlü-Yaşam Hakkı temelinde, aşamalı olarak değerlendirmeler yapılmıştır.

Yaklaşım: Yaklaşım sadece Beyin Cerrahisi Uzmanı değil, tüm fertlerde ortak sorumluluk taşımaktadır. Ancak, ameliyata girebilir sözü birinci derecede Neonatoloji Uzmanına düşmektedir. Yoğun Bakım Ünitesinde İzlem ve takibi açısından da hemşirelerin de aynı şekilde sorumluluk taşıdığı vurgulanmalıdır.

Sonuç: Hekim ve sağlık elemanları sonuca göre değil, amacı ve güdüsü, bilimsel ve etik ilkeler altında, fayda ve yararlılık temelinde olmalıdır. Acil, zorlayıcı değil, yavaş, tolere edebileceği ve aşama, aşama yapılmalıdır.

Yorum: İntra-kraniyal kitlesi olan bir yenidoğan sunulmaktadır. Konu gündeme getirilerek Konsey Yaklaşımın yapılması önerilmektedir

Anahtar Kelimeler: İntrakraniyal kitle, Perinatoloji Konsey

Outline

Case Report: Prenatally Diagnosed Fetal Intra-Cerebral Mass

AIM: Fetal diagnosed intra-uterine masses, at the developing period of the infants, encountered as rare findings. For Multi-discipline approach, the professions must be get together, as a Perinatology Council, and arrange what will do and expectations etc. Then, the informative consent is considered to the parents.

Grounding Aspects: The Legal concept, as Turkish Penalty Code and Patients Right Perspectives, indicates, after 20 Gestational Week, the ending decision of life is considered as intended to death, so, only Mother life is danger, the termination and outcome can be performed.

Ethical Principles; primum non nocere, first not perform any harm, especially when Right to Life.

Introduction Even the parent is against the medical approach, treatment, due to the Child Protection Law, Article 5, the baby is taken to Governmental care and taken from the parent

General Considerations: General legal and cultural perspectives, under ethical considerations, the Perinatology Council consider the patient follow-up and the steps to perform the treatment. contributions.

Proceeding: All the professions are responsible for the approach and treatment. Must consider the alternatives and so indicated at the patient Right Legal consideration. Primarily the Neonatologist and Perinatologist to the Bran Surgeon, thus, as nurse and medical staff is also considered as the responsibility.

Notions: The medially Survey is better for this case, thus, we recommend a multi-responsibility Councils Especially Perinatology for each important intrauterin concepts.

Key Words: Intra-cranial mass, Perinatology Council

Giriş

Fetal intra serebral kitleler fetal gelişimde nadir görülen yapılardır (1). Antenatal ultrasonografinin rutin kullanıma girmesi fetal kitlelerin doğmadan önce tanı almasını sağlamaktadır (2). Ayrıca, fetal Kranial radyolojik Manyetik Rezonans Görüntüleme (MRI) uygulamalarında tanıyı kesinleştirmek amacıyla klinik pratiğe daha çok girmeye başlamıştır (3). Anne karnında tanı alan kitleler multi-disiplinler bir yaklaşımla doğum sonu daha iyi yönetilmektedir.

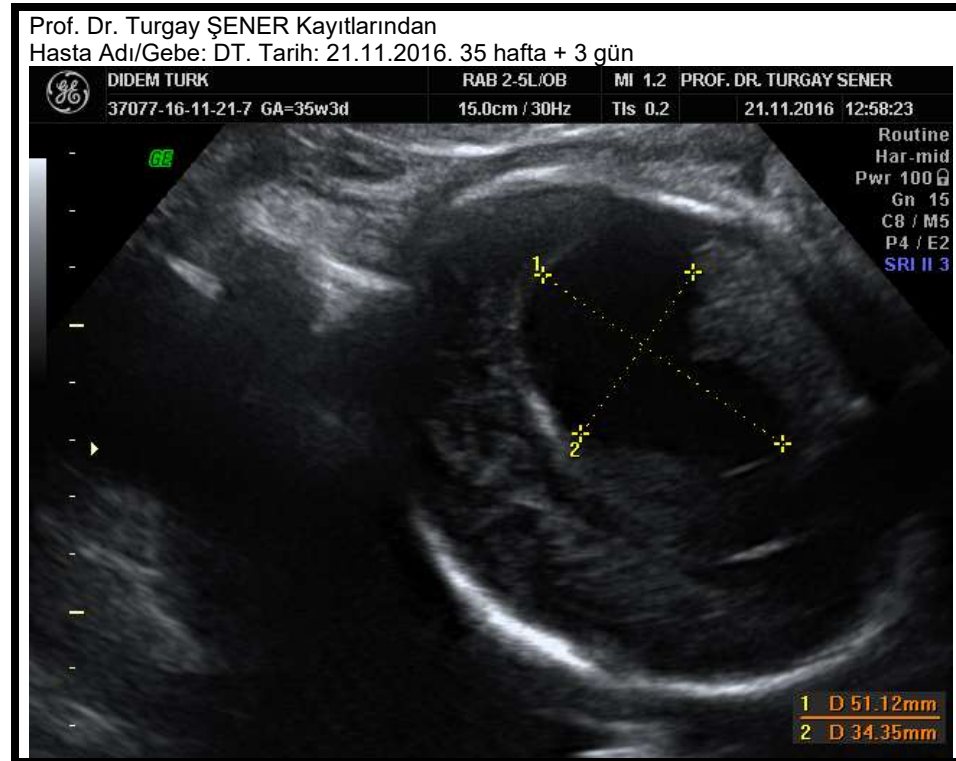
Bu olgu sunumunda 32 Gebelik Haftasında fetal intra Kranial kitle tanısı alan, kitle natürü net olmasa da, 36 Gebelik haftasın dada erken müdahale gerekerek, sezaryen seksiyon ile doğurtulması gereken bir hastayı sunmaktayız.

Olgu Sunumu

Anne Otuz dört yaşında olup, Gravida 2, Paritesi 1 olan, ilk gebeliğinde Lissensefali'li bebek doğurma öyküsü olduğu öğrenilmiştir

Anne gebelik dışında da yaşamında sigara, alkol ve sedasyon yapıcı veya uyuşturucu kullanımı bulunmadığı anlaşılmaktadır.

35. haftada çekilen prenatal ultrasonografi



Resim 10-1: Sağ hemisferde intra serebral yerleşimli 51x34mm kitle

Gebelik takipleri ilk haftalardan veri Hastanemiz de yapılan ve Antenatal takipleri sonucunda Gebelikte öngörülen öneri ve yaklaşımları uygulanan bir anne olarak, gebelik takibi ile ilintili

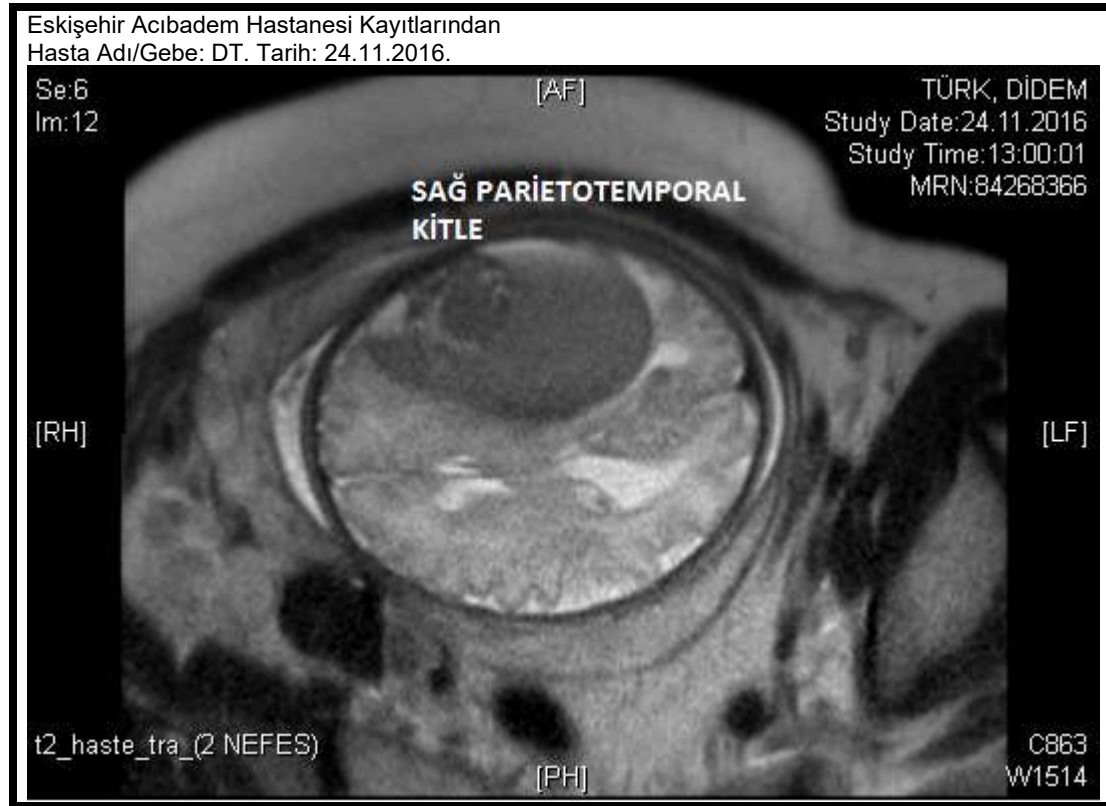olarak kliniğimizde yapılan tetkiklerde; 22. gebelik haftasında ve ayrıca Perinatoloji uzmanın değerlendirmesinde de ultrasonografide, kayda değer bir sorun saptanmadığı ifade edilmiştir

Gebelik izleminde, Otuz ikinci haftaya kadar yapılan aylık perinatal ultrasonografi takibinde bir özellik gözlenmemiş iken, 34. haftada sağ tempora-parietal bölgede 28x22mm boyutlarında, cidarda solit alanları olan, genel olarak ağırlıklı an-ekoik kistik kitle tespit görülmüştür.

Ancak, fetüste hidrosefaliye ait ultrasonografi bulgu tespit edilmemiştir. Kitlenin boyutu bir hafta sonra, 35. haftada Perinatoloji Uzmanınca yapılan ultrasonografi değerlendirmede kitle 51x34mm olarak görülmüş olup midline falx'ı sola itmiştir. Kistik lezyonun lateralinde parieto-temporal kemiğe komşu 30x20mm hiper-ekojen alan izlenmiştir (Resim1).

Kitlenin natürü hakkında da fikir vermesi açısından olguya 35 Gebelik haftasında Manyetik Rezonans Görüntüleme yöntemi uygulandı. MRI'da sağ hemisferde 65x42 mm hemorajik intra serebral kitle lezyonu (Koroid pleksus karsinomu, Atipik teratoid rabdoid tümör vb.) rapor edildi (Resim 2).

İntra Uterin Fetal Beyin MRI



Resim 10-2: Sağ hemisferde 65x42mm hemorajik intra serebral kitle

Antepartum dönemin 34 Gebelik Haftasında, saptanan bu kitle hakkında ön tanı olarak fetal serebral hemoraji ve intra serebral tümör düşünüldü.

Fetusta ki ek Malformasyonlar ekarte edildi.

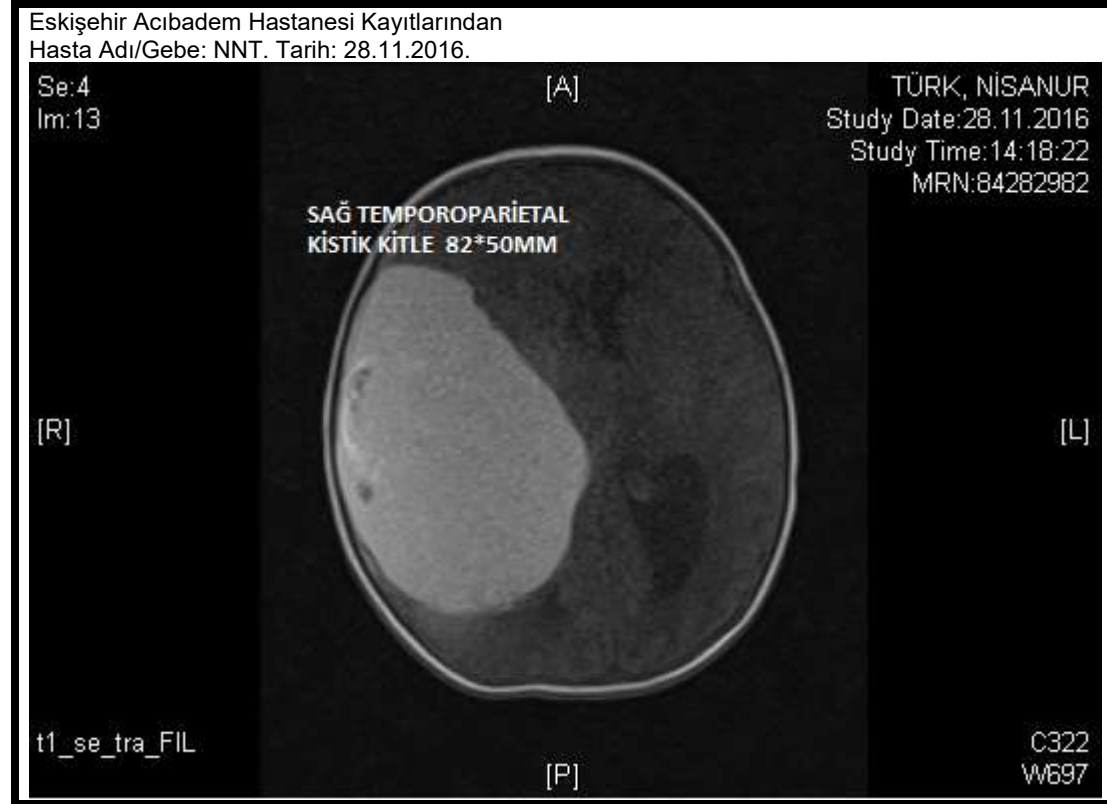
Hastanemizde mevcut olan Perinatoloji Konseyi tarafından değerlendirilerek kitlenin progress olması nedeniyle 36 Gebelik Haftada doğurmasının bebek lehine olacağı vurgusu yapıldı, aileye de bu bilgiler iletilerek, ailenin rızası alındı.

Hasta Neonatoloji ve Perinatoloji tıbbi usulüne uygun olarak Neonatoloji ve Pediatri Uzmanları ile birlikte gereken yaklaşımlar planlanarak, Sezaryen Seksiyon ile doğurtuldu. Bebeğe gereken Neonatolojik yaklaşımlar yapıldı, Neonatoloji Yoğun Bakıma izlenmeye alındı, monitorize edildi.

Sezaryen sonrası doğumdan sonra ikinci saatinde yenidoğanın MRI değerlendirmesi için tetkik, Yenidoğan Yoğun Bakım Ünitesinde hekim/hemşire izlemi ile yapıldı.

MR görüntülenmesinde; sağ serebral hemisferde tempora-parietal bölgede ekstra aksiyel yerleşimli yaklaşık 82x50mm boyutunda T2 sekanslarda heterojen sinyal, T1 sekanslarda heterojen hiper-intens ve kısmi kontrast tutulumu gösteren kitle lezyonu olarak değerlendirildi (Resim 3).

Doğumdan sonraki MRI görünümü



Resim 10-3: Sağ serebral hemisferde tempora-parietal bölgede ekstra aksiyel yerleşimli yaklaşık 82x50mm boyutunda heterojen hiper-intens ve kısmi kontrast tutulumu gösteren kitle

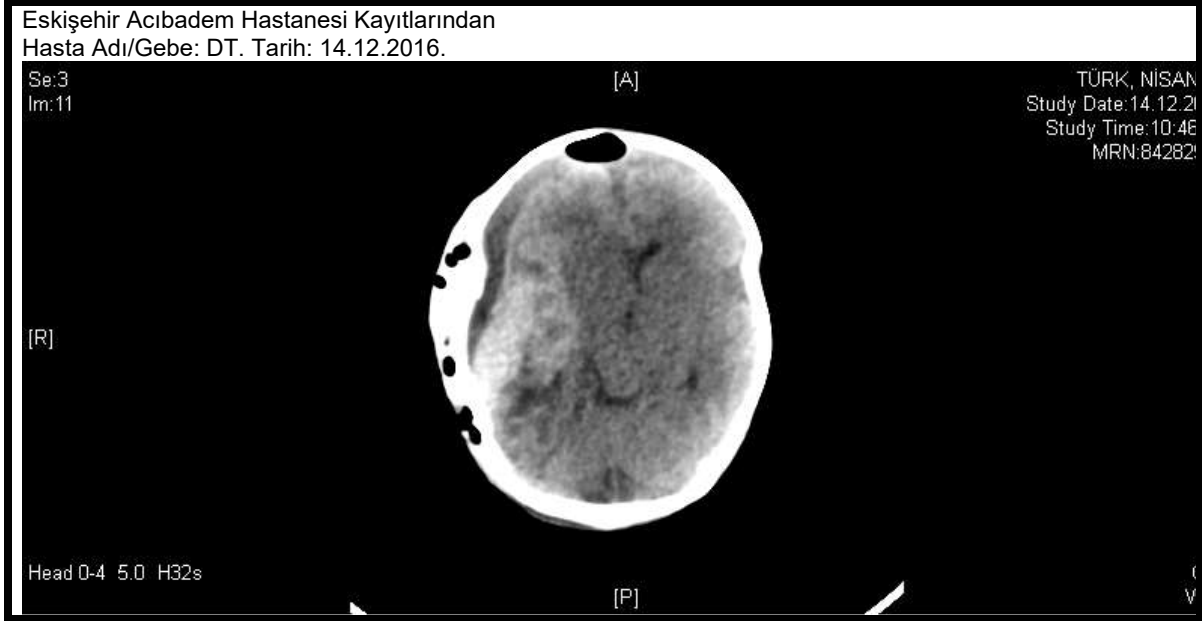
Yenidoğanın sezaryen sonrası birinci gününde Trombositopeni saptandı. Trombositopeni düzeltildikten sonra Beyin Cerrahisi tarafından sağ fronto-temporal kraniotomi uygulandı.

Cerrahi gözlemlerde yaygın eski yeni hemorajik kanama alanları içeren serebral parankim içinde hematom saptandı. İntra serebral hematom drenajı yapılarak işleme son verildi.

Yenidoğan Yoğun Bakım Ünitesinde izlenen hasta,

Yenidoğanın post-operatif taburculuk öncesi çekilen beyin tomografisinde yer değiştirmiş beyin hemisferinin orta hattın sağa doğru geçtiği görüldü (Resim 4).

Post-operatif 20'inci Gününde çekilen MRI görüntüsü



Şekil 10-4: Yenidoğanın post-operatif 3 hafta sonra çekilen serebral tomografisinde kitlenin küçüldüğü ve serebral şifit düzeldiği gözlemlendi

Aileye gerekli öneriler verilerek, kontrole Neonatoloji Polikliniğine gelmek üzere, eve gönderilmiştir.

TARTIŞMA

İntrauterin fetal dönemde tanı alan intra-serebral kitleler oldukça nadir görülür (1). Kitlenin lokalizasyonu, büyüklüğü, tespit edildiği gebelik haftası ve hidrosefali varlığına göre prognozunu farklılık gösterir (4).

Prenatal sonografi intra-serebral anomalileri tespit etmek için sıklıkla kullanılır. En sık görülen intra-serebral anomaliler kistiktir. Ventriküller genişleme, intra serebral kistler veya vasküler Malformasyonlar gibi sıvı koleksiyonları temsil eder. Fetal beyin ekojenik ve hiper ekojenik kitleleri çok daha az yaygındır ve teşhis zorlukları gösterir (5).

İkinci trimesterde sonra gözlenen fetal beyne ait ekojenik kitleler fetal nöro-sonogram ve fetal MRI değerlendirilmelerinde lokalizasyonu, boyutları, ventriküller sistem ve orta hat yapıları ile ilişkisi belirlenir (6). Kitlenin içinde solit yapı gözlenirse fetal beyin tümörü, intra serebral hemoraji ve Doppler kullanarak, Galen ven anevrizması gibi vasküler bir anomali varsa tespit edilir (7).

Olgumuzda yapılan ultra sonografi ve MRI değerlendirmesinde intra serebral tümör ve intra Cerebral hemoraji ayırıcı tanısı yapılamamıştır. Literatürde en çok görülen fetal beyin

tümörleri intra serebral teratomlar, nöro-ektodermal tümörler, korpus kollosum lipomları ve Koroid pleksus papillomlarıdır (8).

Bizim olgumuzda kitlenin hızlı büyümesi kistik alanların yoğun oluşu solit alanların periferik bölgelerde yerleşimli olması intra serebral bir hemorajiyi de akla getirmiştir.

İntra serebral hemorajilerin sınıflandırması beş temel türü içerir: intraventriküler kanama, serebellar, subdural, primer subaraknoid kanamalar ve çeşitli intraparaknimal hemorajiler sayılabilir.

İsrail de 1996-2004 yılları arasında yapılan bir çalışmada 71 023 doğumdan 33'ünde (Bin doğumda 0,46 oranında) doğum öncesi intra serebral hemoraji tespit edildi. İnsidans büyük olasılıkla yazarların kurumlarının üçüncül sevk merkezleri olması nedeniyle önyargılı ve intra-serebral hemoraji gerçek insidansı çok daha düşük olabilir. Tanıdaki gestasyonel yaşlar 18-40 hafta, 18-28 gebelik haftalarında teşhis edilen 20 (%61) fetüs ve 29 gebelik haftasında veya sonrasında teşhis edilen 13 (%39) fetüs arasında değişmekteydi (9).

Bizim olgumuzda intra-serebral hemoraji sezaryen sonrası 48 saatinde çekilen MR Görüntülemesinde intra serebral kitle/tümörden net ayrılamamıştır. Yenidoğanın 10. Gününde yapılan sağ fronto-temporal kraniotomi sonrası tanı intra serebral parankimal hemoraji olarak konmuştur.

Manyetik rezonans görüntüleme ve ultrasonografi kombinasyonun intra serebral kitleleri saptamada oldukça başarılı olduğu görülmektedir. Fetal beyin MR Görüntülemesi ayırıcı tanıda faydalı bilgiler vermesine rağmen ülkemizde bu konuda henüz yeterli bilgi birikiminin olmaması hala tanı konusunda zorluklar olduğu varsayımı güçlendirmektedir

Fetal serebral kitlelerin kesin tanısı özellikle serebral tümörler ve serebral hemorajiler de doğum sonrası yapılan cerrahi değerlendirme ile konmaktadır.

Ek 1: Eskişehir Acıbadem Hastanesi Perinatoloji / Neonatoloji ve Gebelik sorunları ile ilgili KONSEY RAPORU (Bilgilendirme ve Rıza) *

*Sürüm: Acıbadem Eskişehir Hastanesi, 22.11.2016 kabul edilmiştir. Eskiler: 2008, 23.5.2011 ve 8.5.2014.
Metin TCK ve Hasta Hakları Yönetmeliği örnek alınarak hazırlanmıştır.

OLGU

- | | |
|---|---|
| • Adı, Soyadı: (Dosya No=Kayıt Numarası): _____ | • T.C. Kimlik Numarası |
| • Doğum Tarihi, Yeri: 34 Yaşında | • Hastanın Bilinç Durumu: Açık/Kapalı |
| • CİNSİYET: K | • Fiili Ehliyet durumu/Hür karar verme: Evet/Hayır: |
| • Kurum Adı: Eskişehir Acıbadem Hastanesi | • Konsey Tarihi: 22 Kasım 2016 |
| • Tarih: 22 Kasım 2016 | • Hastanın İzlendiği Yer Kadın Doğum |
| • MÜDAVİ olan Dr. Adı, Soyadı (Uzmanlık) | • Konseye Katılan Dr. Adı, Soyadı (Uzmanlık) |

BİLGİLENDİRME

1-Sağlık durumunu (HASTALIK/SORUN/BAŞVURU)

Kesin tanı olmasa da Ultrason incelemesi sonucunda gözlenen bulgu: Lissencephaly, intrakraniyal kitle,

2. HASTALIĞIN OLASI SEBEPLERİ

12 Yaşında ilk çocuğu tanısı **lissencephaly** (genetik boyutu belirtilmiyor). 100mg Aspirin kullanıyor, uterin arter DOPPLER bulgu sonucu başlanmış

3. TANI İÇİN GİRİŞİMLER

Bu gebelikte de Ultrason izleminde gözlenmiş. 13GH, 20GH, 28GH ultrason bulgularında sorun saptanmazken, 33GH sağ tempora-parietal bölgede, 3,5 cm hiperplazik yapı, kitle?

4. TEDAVİ

Tedavi tanı net olması ile oluşabilir, yapılabilecek bir tıbbi yaklaşım yaşamı tehdit edecek özellikte ve tanımlanmıyor.

5. Faydaları ve muhtemel sakıncaları

Tanı kesinleştirilmesi ile bebeğe fayda olması yaklaşım öngörülmesi düşünülmemektedir. Bebek gebelik haftası düşük olduğu için, daha matür olması beklenmesi önerilebilir. A) Acil yaklaşımda doğurtulması, B) Acil sorun olmadığında izlem, C) Bir hafta sonra Konsey tekrarı uygun görüldü.

6. İLAÇLARIN ÖZELLİKLERİ

Aspirin uygulaması irdelenmiştir. Endikasyon yaklaşımı geniş yerine daha kesin olması ile başlanması önerilmektedir.

7. Alternatif tıbbi müdahale usulleri: A GRUBU YAP, B GRUBU YAPILABİLİR, C GRUBU UZMAN GÖRÜŞÜ, D GRUBU:

ARAŞTIRMA/izin gerektiren yaklaşım/farklı çözüm

Alternatif olarak, ultrason yanında MRI ile daha net doku incelenmesi önerilmektedir. Bu konuda Uzman Neonatoloji/prematüre beyin açısından olmasa da yakın ortak irdeleneme önerilmektedir.

8. Hastalığın seyri ve neticeleri

Pediyatrik Genetik açısından irdelenmesi: 209 adet lissencephaly bulgusu olan Sendrom olup, OMIM 13 Sendrom tanımlanmıştır. Klinik 7 tane özel tanımlı sendrom belirtilmektedir. İlk bebek konusunda yapılan Genetik irdelenimin öğrenilmesi ve daha sonra ek bulgulara göre irdeleme için bu konuda bilginin Müdahale Hekime iletilmesi uygundur.

9. TEDAVİ SONRASI

Belirgin bir tedavi değil, gelişen bulgulara ve semptomlara göre yaklaşım yapılması dikkate alınmalıdır. Kitle konusu da tıbbi yaklaşımın usul ve esaslarını belirtecek husus olarak görülmektedir.

10. YENİDEN TIBBİ YARDIMA ULAŞACAĞI YER: Kontrole geleceği yer

İzlem bir hafta sonra

11. Tedavinin kabul edilmemesi halinde ortaya çıkabilecek muhtemel sonuçları

Hekim olmaları dikkate alındığında, Perinatoloji olan merkezde izlemi önerilmektedir. Hastanemizde bu açıdan irdeleme yapılacak ve gerekli görülürse sevk edilebileceği de vurgulanmıştır.

ONAM (RIZA)

RIZA KABUL BÖLÜMÜ

- A) *Bilgi edindiğimi*, Tedavim sırasında uygulanması gerekebilecek ek işlemler hakkında bana bilgi verildi. **EVET**
- B) *İşlemin yapılmasını talep ettiğimi* Müsaade ediyorum. Bu formda tanımlanan işlemi veya tedavi biçimini **kabul ediyorum / kabul etmiyorum KONTROL**
- C) *Öneriyi/işlemi kabul etmediğimi ve her türlü sorumluluğu yükleneyeceğimi/sonuçlara katlanacağımı* Yakınlarımdan rıza alınması halinde müsaade ediyorum. Müsaade etmiyorum **SEVK**

Belirtirim (beyan ederim) Adı ve Soyadı el yazıları ile yazılarak İMZA."

C—İmzalar:

Prof. Dr. Turgay ŞENER
Perinatoloji Uzmanı

Prof. Dr. M. Arif AKŞİT
Neonatoloji Uzmanı

Uzm. Dr. Ramazan
Kadın Hast. Doğum Uzmanı

Prof. Dr. M. Arif AKŞİT
Çocuk Genetik Uzmanı

Prof. Dr. Demet Özbabalık
Nöroloji Uzmanı

Doç. Dr. Kaan TUN
Beyin Cerrahisi Uzmanı

Dr. Ümit GEDİKOĞLU KURTAR
Nöroloji Uzmanı

Kaynaklar/Literatür

- Cassart M, Bosson N, Garel C, Eurin D, Avni F. Fetal intracranial tumors: a review of 27 cases. Eur Radiol. 2008; 18:2060–2066.
- Uysal A, Öztekin Ö, Öztekin D, Polat M. Prenatal diagnosis of a fetal intracranial tumor. Arch Gynecol Obstet 2005; 272: 87–9.
- Cavalhetro S, Moron FA, Hisaba W, Dastol P, Silva SN. Fetal brain tumors. Childs Nerv Syst 2003; 19: 529–36.

4. Yalçın Kimya MAA, Candan Cengiz, Funda Akpınar. Fetal İntrakraniyal Teratomun Erken Prenatal Tanısı ve Fetal İntrakraniyal Kitlelere Yaklaşım. Türkiye Klinikleri J Med Sci.2011;31(5):1306-09
5. Sherer DM, Onyeije CI. Prenatal ultrasonographic diagnosis of fetal intracranial tumors: a review. American journal of perinatology. 1998;15(5):319-28.
6. Glenn O. MR Imaging of the fetal brain. *Pediatr Radiol* 2010; 40:68-81.
7. Lasjaunias P, TerBrugge K, Chiu M, Flodmark O, Chuang S, Goasguen J. The role of dural anomalies in vein of Galen aneurysms: report of six cases and review of the literature. *AJNR Am J Neuroradiol* 1987; 8:185–192
8. 6. Schlembach D, Bornemann A, Rupprecht T, Beinder E (1999) Fetal intracranial tumors detected by ultrasound: a report of two cases and review of the literature. *Ultrasound ObstetGynecol* 14:407–418
9. Elchalal U1, Yagel S, Gomori JM, Porat S, Beni-Adani L, Yanai N, Nadjari M. Fetal intracranial hemorrhage (fetal stroke): does grade matter? *Ultrasound Obstet Gynecol*. 2005 Sep;26(3):233-43.

