

## Ekinokokkoz; Kist Hidatik

### *Echinococcosis, Hydatid Disease*

#### Öz

Ekinokokkoz insanlarda *Echinococcus* cinsinin sestodlarının larva formlarının sebep olduğu enfeksiyon nedeniyle gelişmektedir. Tanısal çalışmalar ve tedavi yaklaşımı açısından çok yol katedilmiş olmasına rağmen, birçok çalışma halen dünya çapında ekinokokkozun ciddi bir halk sağlığı problemi teşkil ettiğini göstermektedir.

#### Abstract

Echinococcosis in humans occurs as a result of infection by the larval stages of cestodes of the genus *Echinococcus*. Although a lot of new diagnostic methods and therapeutic options have been developed, several studies are showing that the disease is still a serious public health problem worldwide.

Hidatik hastalık; *Echinococcus* türü, köpek ve tilki tenyasının (sestodlar) larvaları nedeniyle gelişmektedir. Bu zoonoz, metasestodların insanlar ve memeli ara konaklarda uzun dönem gelişimi ile karakterizedir. İnsanları enfekte eden başlıca iki cins bulunmaktadır; *Echinococcus granulosus* ve *Echinococcus multilocularis*. Bu türler, sırasıyla kistik ekinokokkoz ve alveolar ekinokokkoza neden olmaktadır. Hem alveolar hem de kistik ekinokokkoz ciddi kronik seyir sergiler ve yetersiz veya uygun olmayan tedavi sonucunda mortaliteye dahi neden olabilir (1).

Dünya genelinde görülen 2-3 milyon ekinokokkoz vakasının çoğunluğunun kistik hastalık olduğu bilinmektedir (2). Vaka serilerine göre kistik hastalık mortalite hızı %2-4 bildirilirken uygun tedavi edilmediğinde, daha yüksek mortalite rakamlarının görüldüğü de bilinmektedir. Alveolar ekinokokkoz için uygun tedavi edilmediği takdirde mortalite hızı tanı sonrası 10-15 yılda %90'a ulaşabilmektedir (3). *E. granulosus* tüm dünya çapında yaygın görülmele birlikte, yüksek endemik olduğu bölgeler Kuzeydoğu Afrika, Güney Amerika, Avrasya'dır. *E. multilocularis* ise kuzey hemisferde sınırlıdır (4).

*Echinococcus* için insanlar ara konaktır, bir diğer ifade ile organizmanın ana hedefleri arasında değildir ve organizmanın yaşam döngüsü içinde yer almaz. *E. granulosus* köpeklere başka hayvanların hidatik kist içeren organlarını yemeleri ile geçer. Köpekte kistler erişkin şeritlere dönüşür. Enfekte köpekler yumurtaları dışkı ile toprağa saçarak, toprağı enfekte ederler; koyun, keçi, sığır ve domuzlar enfekte topraktan parazit yumurtalarını alır; yumurtalar hayvanların iç organlarında açılarak kist-

Uzm. Dr.

Sevgen TANIR BAŞARANOĞLU,

Prof. Dr. Ateş KARA

Hacettepe Üniversitesi Tıp Fakültesi

Çocuk Enfeksiyon Hastalıkları

Bilim Dalı

Yazışma Adresleri /Address for  
Correspondence:

Hacettepe Üniversitesi Tıp Fakültesi

Çocuk Enfeksiyon Hastalıkları Bilim

Dalı, Ankara

Tel/phone: +90 312 3051166

mail:

sevgen.basaranoglu@hacettepe.edu.tr

#### Anahtar Kelimeler:

Kistik ekinokokkoz, alveolar ekinokokkoz, tanı, tedavi, önlem.

#### Keywords:

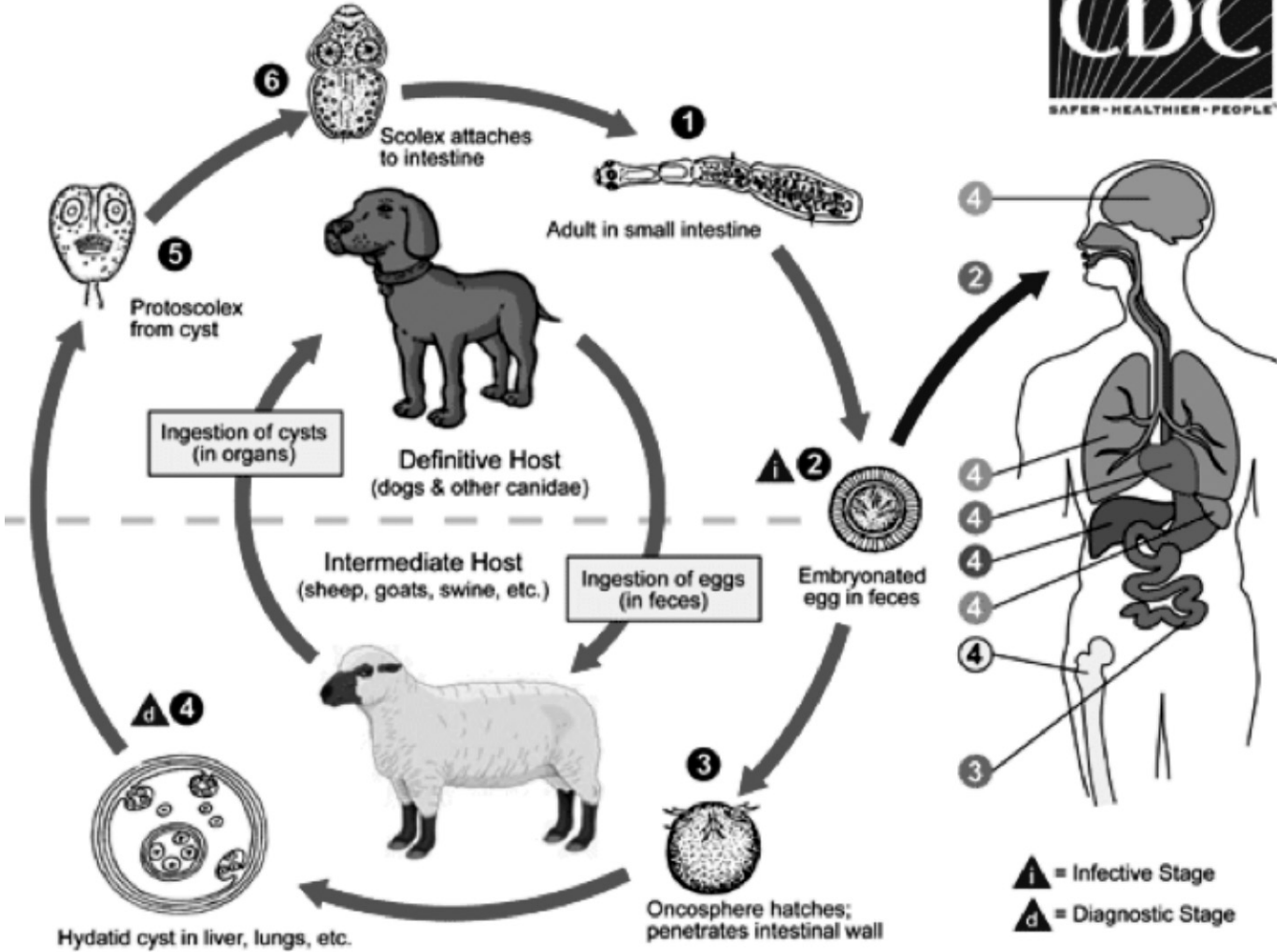
Cystic echinococcosis, alveolar echinococcosis, diagnosis, treatment, prevention.

Geliş Tarihi - Received

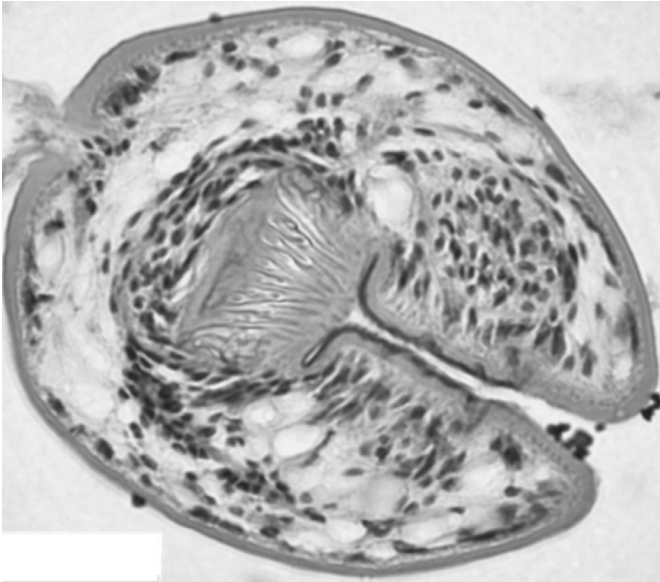
03/07/2016

Kabul Tarihi - Accepted

17/08/2016



Şekil 1. *Echinococcus*'un yaşam döngüsü.



Resim 1. Protoscoleks.

lere dönüşür. İnsanlara parazit, toprak, su ve köpeğin dışkı ile bulaşmış yiyecek yoluyla geçer. *E.multilocularis*'in erişkin şeritleri tilki, çakal ve köpeklerde bulunur. Larva formları insanlara kontamine yiyecek ve su yoluyla geçerek enfeksiyon geliştirir. Alveolar ekinokokkoz tipik

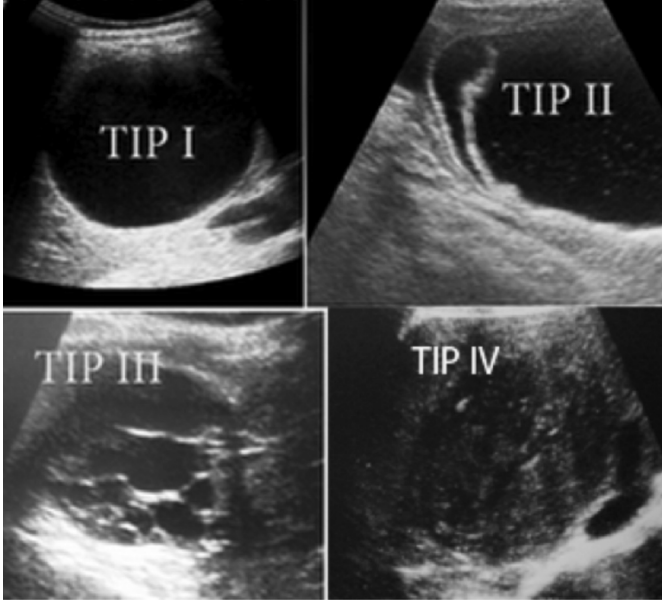
olarak tilkiler, küçük memeliler ve etoburlar arasında döngü yapmaktadır, evcil kedi ve köpekler de enfekte olabilmektedir (Şekil 1 ve Resim 1).

### Klinik

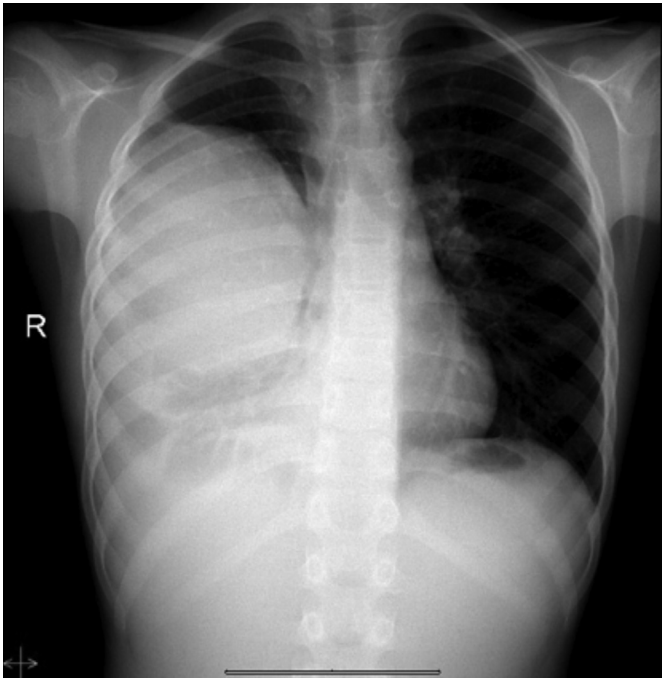
Kistik ekinokokkoz çoğunlukla tek kist olarak karşımıza çıkmakla birlikte %20-40'ında birden fazla organ tutulumu ile seyredir. Organ tutulumları %55 karaciğer, %40 akciğer, dalak %1.8, böbrek %1.4, kemik, %0.1, santiral sinir sistemi şeklinde bir dağılım gösterir, peritoneal kavite, overler, vertebral kolon ve kalp gibi diğer organlar %2'den daha az olarak görülmektedir (1).

Hastalık, genellikle, insanda yavaş büyüyen kitle etkisi yaratır, semptomlar enfekte organda yerleşen kistlerin büyüklük ve yerleşimine, yakın dokuya basısına ve rüptür veya sekonder enfeksiyon gibi komplikasyonların gelişimine bağlıdır. Primer kist cerrahisi sonrası kist komponentinin dökülmesi, spontan veya travma ilişkili kist rüptürü ve larvanın boşalması ile tekrarlayan kistik ekinokokkoz gelişebilmektedir (4). Sık komplikasyonlar kistin biliyer

sisteme açılması sonucu sekonder kolanjit gelişimi; kız kistlerin biliyer tıkanıklığa neden olması; biliyer yollara direkt bası; intrakistik veya subfrenik apse gelişimi; intraperitoneyal rüptür (anafilaksi eşlik eden /etmeyen); bronşiyal ağaca rüptür; bronkobiliyer fistül gelişimidir (Resim 2 ve 3).



**Resim 2.** Karaciğer kist hidatik USG görüntüsü.



**Resim 3.** Akciğerde kist hidatik.

Alveolar ekinokokkoz tipik olarak kistik formdan daha geç bulgu verir. Beş ile onbeş yıllık semptomsuz dönemden sonra kronik seyir izlenir. Tedavi edilemeyen, yetersiz tedavi edilen vakaların mortalite hızları yüksektir. Vakaların %99'unda karaciğerde, çoğunlukla da sağ lob tutulumu görülmektedir. Multiorgan tutulumu %13 vaka da karaciğere ek olarak akciğer, dalak, beyin tutulumu olarak görülmektedir (1). Hastaların üçte birinde kolestatik

sarıklık, üçte birinde epigastrik ağrı, geri kalanı halsizlik, kilo kaybı gibi siliik semptomlar, bir kısmı da incidental hepatomegali ile bulgu verir (7).

### Tanı

Hem alveolar hem de kistik ekinokokkozun erken tanısı tedavi cevabı ve izlemi açısından büyük önem taşımaktadır. Vakaların çoğunluğunda enfeksiyonun erken dönemleri asemptomatiktir. *E.granulosus*'un endemik olduğu bölgelerde köpeklerle temas öyküsü ile birlikte kistik kitle ile başvuran bir hastada kistik ekinokokkoz tanısı mutlaka düşünülmelidir. Bunun yanında ekinokokal kistler için kaviter tüberküloz, mikozlar, apse, benign ve malign neoplazmlar ayırıcı tanıda düşünülmelidir. Direkt grafi akciğerde kistin görüntülenmesinde yararlı olabilmekle birlikte; derin yerleşimli lezyonların görüntülenmesi, yayılımlarının ve vasküler yapılarla ilişkilerinin gösterilmesi için ultrasonografi, bilgisayarlı tomografi ve manyetik rezonans gerekli olmaktadır. Ultrasonografi kolay uygulanması, kist boyutlarını, yerleşimi, sayısı, canlılığını değerlendirmek üzere en yaygın görüntüleme yöntemi olarak değerlendirilmektedir (8). Ultrasonografi değerlendirmesi standardize edilmesi amacıyla oluşturulan sınıflama Tablo 1 ve 2 ve Panel 1 de gösterilmektedir.

Hidatik kist için immünolojik tanı yöntemleri primer değerlendirmede görüntüleme yöntemlerini tamamlayıcı olarak tanıda, cerrahi ve farmakolojik tedavi sonrası takipte de faydalı olarak değerlendirilmektedir (1). Serumda *E.granulosus* antijenlerinin tespit edilmesinden ziyade, ELISA, indirek hemagglütinin antikor testi gibi antikor testleri daha sensitif bulunmaktadır. Şu anda yaygın kullanımda olan serolojik test doğal ve rekombinan antijen B'ye karşı IgG 'nin tespitinin yanında lateks aglütinasyon testi ve immunblot test diğer kullanılabilir immünolojik testlerdir. Genel uygulamada sık kullanılmayan ve kist sıvısının majör bileşenlerinden olan lipoprotein antijen B ve antijen 5 ile düşük spesifite ve sensitivite ve çapraz reaksiyonlar açısından kısıtlılıklar vardır. Şu anda antikor tespiti için yüksek sensitivite ve spesifite gösteren standardize edilmiş testlere ihtiyaç vardır.

Öte yandan bazı hidatik kist hastalarının gösterilebilir immün cevap vermediği görülmektedir. Hepatik kistlerin pulmoner kistlere göre daha sıklıkla immün cevap verdiği görülmektedir (9). Serolojik testlerin sensitivitesi kist içindeki ekinokok antijenlerinin sekestrasyonu ile ters orantılıdır; sağlam bir kiste göre, rüptüre olmuş, kaçağı olan bir kist daha fazla immün reaksiyon geliştirebilir.

**Tablo 1.** Kistler boyutlarına göre alt gruplara ayrılır: küçük <5cm; orta 5-10cm; büyük>10cm \*Kistik ekinokokkoz tanısı için ileri tetkikler gerekli.

	Aktif	Fertil	Kist duvarı	Yorum	Önerilen Tedavi
Tip CL*(Kistik lezyon)	Evet	Hayır	Görülemez	Kistler ekinokok ilişkili ise- erken dönem	
CE1	Evet	Evet	Görülebilir	Unilokuler, aneokik veya kar yağdı işareti	<5cm albendazol >5cm albendazol +PAIR
CE2	Evet	Evet	Görülebilir	Çoklu septalı, çoklu veziküllü, kız kistler mevcut	Albendazol+perkutan kateter veya cerrahi
CE3	Değişken	Evet	Görülebilir	Yerinden ayrılmış laminar membran ve aneokik içerik (nilüfer çiçeği işareti):C3a Kız vezikül içeren unilokuler kist esas olarak hipoekoikden ziyade ağırlıklı olarak solid yapı hakim olmaya başlamış. Düşük intrakistik basınç. Dejenere olmaya başlamış kist :C3b	C3a: <5cm albendazol >5cm albendazol +PAIR C3b: Albendazol+perkutan kateter veya cerrahi
CE4*	İnaktif	Hayır	Görülemez	Heterojen hiperekoik veya hipoekoik içerik. Kız kistler görülemez. Dejenere membranlardan dolayı -yün yumağı işareti. Çoğunlukla canlı protokolit içermez.	Gözlem
CE5*	İnaktif	Hayır	Kalsifiye	Kalın, koni şekilli değişken kalsifiye olan duvar	Gözlem

**Tablo 2.** Alveolar ekinokokkozun evrelemesi (PNM sınıflamasına göre).

	P	N	M
Evre 1	P1	N0	M0
Evre 2	P2	N0	M0
Evre 3a	P3	N0	M0
Evre 3b	P1-3	N1	M0
Evre 4	P4	N1	M0

**Panel 1.** İnsan alveolar ekinokokkoz için PNM sınıflaması.**P: Hepatik yerleşimli metasestod****PX:** Değerlendirme yapılamayan primer lezyon**P0:** Tespit edilemez hepatik lezyon**P1:** Biliyer veya proksimal vasküler tutulum olmayan periferik lezyonlar**P2:** Tek lobda biliyer veya proksimal vasküler tutulum olan santral lezyonlar**P3:** Her iki lobda veya hepatik venlerde veya her ikisinde biliyer veya proksimal vasküler tutulum olan santral lezyonlar**P4:** Portal ven, inferior vena cava veya hepatik arterler boyunca uzanan herhangi bir lezyon**N: Komşu organlarla ekstrahepatik tutulum****NX:** Değerlendirilemez**N0:** Bölgesel tutulum yok**N1:** Yakın organların veya dokuların tutulumu**M: Uzak metastazı var olup olmaması****MX:** Tam olarak değerlendirilemeyen**MO:** Akciğer grafisinde ve beyin BT'de metastaz yok**MI:** Metastaz var

Enfekte kişilerin %25'inden azında eozinofili görülmektedir.

Alveolar ekinokokkoz tipik olarak ileri yaş grubunda semptom vermeye başlamakta ve hepatik karsinomu taklit etmektedir. Direk grafilerde hepatomegali ve karaciğer içinde yayılmış 2-4 mm'lik yüzük şekilli kalsifikasyonlar görülebilmektedir. Bilgisayarlı tomografi neoplastik kitlelerden ayırımın kolayca yapılmasını sağlar. Serolojik testler *E.multilocularis*'in tanısında yüksek spesifiteye sahiptir (10). İnce iğne aspirasyon biyopsisi ve eksploratif laparotomi tanının desteklenmesi ve yayılımın değerlendirilmesi açısından faydalıdır.

### Tedavi

Kistik ekinokokun tedavisinde 1980'lere kadar cerrahi tek seçenek idi, ancak benzimidazol bileşikleri ile kemoterapi ve kistin ponksiyonu, kistin aspirasyonu, hipertonic salin enjeksiyonu (%20-30'luk hipertonic salin) ve reaspirasyonu (PAIR) yönteminin uygulamaya geçilmesinden sonra cerrahiye göre öncelikli tercih edilmeye başlanmıştır.

Benzimidazol bileşikleri (albendazol 10-15 mg/kg/g, mebendazol 40-50 mg/kg/g yaygın olarak kullanılmaya başlandıktan sonra edinilen tecrübeler tedavi alan vakaların üçte birinde tamamen iyileşme ile sonuçlandığı, %30-50 hastada da kist boyutunda belirgin gerileme olduğu görülmüştür (11). Genel olarak küçük (<7mm), izole kistler, minimal adventisyel reaksiyonu olan hastalar iyi cevap vermekte; komplike kistler, multipl kompartmanlı, kız kistleri olan, kalın ve kalsifiye adventisyel reaksiyonu olan hastalar relatif olarak tedaviye dirençlidir. Etkinlik açısından iki ilaç arasında farklılık görülmemekle birlikte, intestinal emilim ve kist içine penetrasyonu gibi farmakokinetik özelliklerinin daha iyi olması nedeniyle albendazol öncelikli tercih edilmektedir. Minimum tedavi süresi 3 aydır. Yan etkileri (nötropeni, karaciğer toksitesi, alopesi) ilaç kesildiğinde geri dönüşümlüdür. Gebelik, kronik hepatik hastalık ve kemik iliği depresyonu kemoterapi için kontraendikedir. Prazikuantel ve albendazolun kombine uygulaması da kist hidatik tedavisinde etkin bulunmuş ve tek başına albendazole göre hızlı cevap alındığı görülmüştür (12).

Kistik ekinokokkozda kist intakt ise cerrahi ile tam iyileşme sağlanabilir. Kistin tam çıkarılması içeriğin saçılmasının engellenmesi ve komplikasyonların engellenmesi açısından önemlidir. Kistin yerleşimine göre perikistektomi, kapitonaj, marsupiyalizasyon, rezeksiyon gibi ek uygulamalar da gerekli olabilmektedir. Hepatik kistler (>10cm ) büyük olduğunda, sekonder enfekte olduğunda veya beyin, akciğer, böbrek gibi organlarda yerleşimli olduğunda cerrahi öncelikli tercih edilmektedir (13).

*Cerrahi uygulanamayan, cerrahiye reddeden hastalarda* karaciğer, abdominal kavite, dalak, böbrek, kemik yerleşimli solid veya multipl kistlerde PAIR uygulanabilir. Kistlerin biliyer sistemle ilişkisi varsa, bu yöntem uygulanamaz. PAIR uygulaması sekonder enfeksiyon, akut alerjik reaksiyonlar, rekürensler ile komplike olabilir. Akciğer kist hidatiği için uygulaması sık komplikasyon gelişmesi nedeniyle önerilmemektedir. PAIR uygulaması ile birlikte albendazol kullanımı başarı şansını artırır (14).

Alveolar ekinokokkoz için erken tanı, radikal cerrahi yapılması gerekliliğini ve geride rezeke edilemeyen kitle kalması ihtimalini azaltmaktadır. Albendazol (15 mg/kg/g) ve mebendazol (50 mg/kg/g) ile perioperatif ve uzun dönem adjuvant kemoterapi 10 yıllık sağ kalımı %80 arttırmıştır (7). Kemoterapi cerrahiden sonra 2 yıl daha devam edilmelidir. Albendazol *E.multilocularis* için tek parazitostatik ajandır. İmmün süpresyon sessiz metastesod artıklarının aktivasyon ve proliferasyonuna (özellikle beyin yerleşimli) neden olabilmektedir. Cerrahi uygulanmayan terminal vakalar için karaciğer transplantasyonu başarılı olduğu gösterilmiştir (15).

### Önlemler

*Echinococcus* enfeksiyonları için koruyucu önlemler arasında köpek ve tilki dışkısı ile temasın engellenmesi, el yıkama ve hijyen kurallarına uyumun sağlanması, köpek ve tilki popülasyonlarının azaltılması, köpeklerin arekolin hidrobromid ile veya prazikuantel ile tedavisi veya prazikuantel emdirilmiş tuzak kurulması, sağlık eğitimi sayılabilir. Bu önlemlerin sıkı bir şekilde uygulandığı İrlanda (1950), Yeni Zelanda (1959), Tazmania (1965), Arjantina (1970, 1979), Kıbrıs (1970), Şili (1978)'de etkili sonuçlar alınmış; arekolin-bazlı köpek testleri programları Yeni Zelanda ve Tazmania'da *E.granulosus*'un tamamına yakın eliminasyonu sağlamıştır.

Hayvan ara konaklarının aşılınması yolu ile hastalığın kontrol altına alınması çalışmaları sonucunda koyunlarda *E.granulosus*'a yönelik geliştirilen EG95, yüksek düzeyde koruyuculuğunu kanıtlayarak hidatik kontrol kampanyalarında yeni bir metot olmuştur (16). Aşının koruyuculuğu %96-98 olarak bildirilmiştir. Bunun yanında köpeklerde şerit dönemindeki *Echinococcus*'a yönelik de bir aşı geliştirilmiş, erişkin döneme geçiş ve yumurta oluşturmalarını engellemede %97-100 koruyuculuk sağlamıştır (17).

*E.multilocularis*'in kontrolü, vahşi hayvan taşıyıcıların kontrolünün güçlüğü nedeniyle *E.granulosus* kadar kolay görünmemektedir. Kemiricilerle beslenmeye alışkın kedilerde ve köpeklerde enfeksiyon aylık prazikuantel uygulaması ile engellenebilir. Temizlik eğitimi birincil kontrol yöntemidir (18).

**Kaynaklar**

1. McManus DP, Zhang W, Li J, Bartley PB. Echinococcosis. *Lancet* 2003; 362: 1295-304.
2. Craig PS, McManus DP, Lightowers MW, et al. Prevention and control of cystic echinococcosis. *Lancet Infect Dis* 2007; 7: 385-94.
3. Brunetti E, Junghans T. Update on cystic hydatid disease. *Curr Opin Inf Dis* 2009; 22: 497-502.
4. Eckert J, Deplazes P. Biological, epidemiological, and clinical aspects of echinococcosis, a zoonosis of increasing concern. *Clin Microbiol Rev* 2004; 17: 107-35.
5. Tappe D, Zidowitz S, Demmer P, Kern P, Barth TF, Frosch M. Three-dimensional reconstruction of *Echinococcus multilocularis* larval growth in human hepatic tissue reveals complex growth patterns. *Am J Trop Med Hyg* 2010; 82 (1): 126-27.
6. Jenkins EJ, Peregrine AS, Hill JE, et al. Detection of European Strain of *Echinococcus multilocularis* in North America. *Emerg Infect Dis* 2012; 18 (6): 1010-12.
7. Ammann R, Eckert J. Cestodes: *Echinococcus*. *Gastroenterol Clin N Am* 1996; 25: 655-89.
8. Pawlowski Z, Eckert J, Vuitton DA, et al. Echinococcosis in humans: clinical aspects, diagnosis and treatment. In: Eckert J, Gemmell MA, Meslin FX, Pawlowski Z, eds. *WHO/OIE Manual on Echinococcosis in humans and animals*. Paris: Office International des Épidémiologies; 2001: 20-71.
9. Zhang W, McManus DP. Recent advances in the immunology and diagnosis of echinococcosis. *FEMS Immunol Med Microbiol* 2006; 47: 24-41.
10. Carmena D, Benito A, Eraso E. The immunodiagnosis of *Echinococcus multilocularis* infection. *Clin Microbiol Infect* 2007; 13: 460-75.
11. Smego Jr RA, Sebanego P. Treatment options for hepatic cystic echinococcosis. *Int J Infect Dis* 2005; 9: 69-76.
12. Cobo F, Yarnoz C, Sesma B, et al. Albendazole plus praziquantel versus albendazole alone as a pre-operative treatment in intra-abdominal echinococcosis caused by *Echinococcus granulosus*. *Trop Med Int Health* 1998; 3: 462-66.
13. Moro P, Schantz PM. Echinococcosis: a review. *Int J Infect Dis* 2009; 13 (2): 125-33.
14. Khuroo MS, Dar MY, Yattoo GN, Shah AH, Jeelani SG. Percutaneous drainage versus albendazole therapy in hepatic hydatidosis: a perspective, randomized study. *Gastroenterology* 1993; 104: 1452-59.
15. Koch S, Bresson-Hadni S, Miguet JP, et al. Experience of liver transplantation for incurable alveolar echinococcosis: a 45-case European collaborative report. *Transplantation* 2003; 75: 856-63.
16. Lightowers M, Jensen O, Fernandez E, et al. Vaccination trials in Australia and Argentina confirm the effectiveness of the EG95 hydatid vaccine in sheep. *Int J Parasitol* 1999; 29: 531-34.
17. Zhang W, Zhang Z, Shi B, et al. Vaccination of dogs against *Echinococcus granulosus*, the cause of cystic hydatid disease in humans. *J Infect Dis* 2006; 194: 966-74.
18. Eckert J, Deplazes P. Biological, epidemiological, and clinical aspects of echinococcosis, a zoonosis of increasing concern. *Clin Microbiol Rev* 2004; 17: 107-35.