

ÖZGÜN ARAŞTIRMA

Melatoninin Polikistik Over Sendromunda Tuba Uterinadaki Koruyucu Etkisi: Histolojik Çalışma

Cemile Merve SEYMEN, Gülnur TAKE KAPLANOĞLU

Gazi Üniversitesi Tıp Fakültesi, Histoloji ve Embriyoloji Anabilim Dalı, Ankara.

ÖZET

Polikistik over sendromu (PKOS), üreme sağlığını olumsuz etkileyen endokrin ve metabolik bir hastalıktır ve uygulanan destek tedavileri arasında antioksidanların kullanımı da yaygınlaşmaktadır. Çalışmamızda, deneysel PKOS modeli oluşturduğumuz sıçanların döllenme ve gamet taşınımı için kilit rol oynayan tuba uterina dokularında PKOS'un meydana getirebileceği olası değişimleri ve bu değişimler üzerinde ekzojen olarak uygulanan melatoninin koruyucu etkisinin incelenmesi amaçlandı. 6-8 haftalık Sprague dawley cinsi 32 adet dişi sıçan Sham Kontrol Grubu (%1 CMC/gün/gavaj), Melatonin Grubu (2 mg/kg/gün/subkutan), Deneysel PKOS Grubu (%1 CMC içerisinde çözünmüş 1 mg/kg Letrozol/gün/gavaj) ve Deneysel PKOS+Melatonin Grubu (1 mg/kg Letrozol/gün/gavaj+2 mg/kg melatonin/gün/subkutan) olmak üzere 4 gruba ayrıldı. 21 günlük deney bitiminde alınan tuba uterina doku örnekleri Hematoksilen-Eozin boyaması ile incelendi, dokuların epitel ve tüm duvar kalınlıkları ölçülerek, istatistiksel veriler hazırlandı. Deneysel PKOS modeli oluşturulmuş sıçanlarda, sendromun tuba uterina dokusunda kinosilyum ve epitelin de dahil olduğu çeşitli dejenerasyonlara yol açtığı ve epitelde proliferasyona sebep olduğu tespit edildi. Protektif melatonin uygulanmasının ise dejenerasyonları önemli ölçüde engellediği görüldü. Deneysel PKOS olgularında ekzojen melatonin uygulamasının tuba uterina koruma amaçlı kullanılabileceği kanısına varıldı.

Anahtar Kelimeler: Polikistik Over Sendromu, Tuba Uterina, Melatonin, Sıçan.

The Protective Effect of Melatonin on Uterine Tube in Polycystic Ovary Syndrome: Histological Study

ABSTRACT

Polycystic ovary syndrome (PCOS) is an endocrine and metabolic disorder that affects reproductive health adversely. The use of antioxidants become widespread among treatments. We aimed to investigate the possible changes of uterine tube which play a key role in the gamete transport and fertilization, in the experimental PCOS model and also the protective effects of exogenous-applied melatonin on these changes. 6-8 weeks, 32 Sprague Dawley female rats were divided 4 equal groups: Sham Control Group (%1 CMC/day/gavage), Melatonin Group (2 mg/kg/day/subcutaneously), Experimental PCOS Group (1 mg/kg Letrozole [Dissolved in %1 CMC]/day/gavage) and Experimental PCOS+Melatonin Group (1mg/kg Letrozole [Dissolved in %1 CMC]/day/gavage + 2 mg/kg/day/subcutaneously). After the 21 days experiment, uterine tube tissues were taken and examined with Hematoxylin-Eosine. Statistical data were prepared by measuring epithelial height and the wall thickness of the tissues. Kinocilium, epithelium degenerations and epithelium proliferation were seen in uterine tube in the experimental PCOS model. It was observed that protectively applied melatonin inhibited these degenerations significantly. Exogenous melatonin administration could be used for protection the uterine tube against experimental PCOS.

Key Words: Polycystic Ovary Syndrome, Uterine Tube, Melatonin, Rat.

Polikistik over sendromu (PKOS), dünya genelinde üreme çağındaki kadınların yaklaşık %6-10'unu etkileyen yaygın, ancak bir o kadar da kompleks yapıda olan endokrin ve metabolik bir hastalıktır¹. Menstrual siklusta oligo-anovülasyon, hiperandrojenizm ve hirsütizm, polikistik yapıdaki overler ve endokrinopatiler ile karakterize olan PKOS, infertilitenin de en sık

karşılaşılan nedenleri arasında yer almaktadır^{2,3}. 2003 senesinde alınan Rotterdam kriterlerine göre; oligo-anovülasyon, hiperandrojenizm ve overlerde polikistik ultrason görüntüsü kriterlerinden en az iki tanesine sahip kadınların bu sendromu taşıdığı kabul edilmektedir⁴. Dolayısı ile sendromun görülme sıklığı, teşhis konulan hasta sayısı ile doğru orantılı olarak gün geçtikçe artmakta, son araştırmalar bu oranın %18'e kadar ulaştığını göstermektedir⁵.

PKOS'un ortaya çıkmasında üreme hormonlarına, gonadotropin mekanizmasına, insülin aktivitesine, homeostazise ve kalıcı inflamasyona bağlı çeşitli sinyal yollarındaki genetik değişimlerin rol oynadığı düşünülmektedir⁶.

Ovaryan hiperandrojenizm ve değişmiş intraovaryan parakrin sinyalizasyon sonucu PKOS olgularında

Geliş Tarihi: 25 Nisan 2019

Kabul Tarihi: 03 Temmuz 2019

Dr. Cemile Merve SEYMEN
Gazi Üniversitesi Tıp Fakültesi,
Histoloji ve Embriyoloji Anabilim Dalı,
4. Kat / No: 421 x
Beşevler, 06500, Ankara
Tel.: 0312 202 69 18
E-posta: cmerveseymen@gmail.com

folikül büyümesi bozulabilmekte ve foliküler gelişimin duraksamasına bağlı olarak, overin periferinde küçük antral foliküllerin birikiminin eşlik ettiği polikistik morfoloji gözlenmektedir. Bu sendroma sahip olgularda ayrıca bozulmuş oosit maturasyonu ve düşük fertilizasyon oranları gözlemlenmektedir. İlaveten, PKOS sonucu ortaya çıkan endokrinolojik ve metabolik anomalilerin endometrium üzerinde kompleks etkiye neden olması dolayısı ile implantasyon başarısızlıkları ve embriyonik gelişim yetersizlikleri de meydana gelmektedir^{6,7}.

PKOS'un da aralarında yer aldığı pelvik inflamatuvar hastalık, endometriozis ve prematür ovaryan yetmezliği gibi pekçok tıbbi faktör ovülasyon dengesini bozmanın veya hormonal komplikasyonlara yol açmanın yanısıra, tuba uterina'da da hasara neden olması dolayısı ile infertilite sebepleri arasında gösterilmektedir⁸.

Gametlerin veya embriyonun tubal transitisi kas kontraksiyonlarını, siliyer aktiviteyi ve tubal salgıların akışını da kapsayan kompleks ve üreme sağlığı için oldukça önemli bir süreçtir⁹. Bu süreç hormonal ve tubal mukus kompozisyonundaki değişimler, tedavi edilmemiş enfeksiyonlar, sigara ve yukarıda da sayılan jinekolojik pekçok hastalık dolayısı ile değişikliğe uğrayabilmektedir¹⁰. Bu anlamda, tubal subfertilite veya infertilite, infertilite etiolojisinin %30 gibi önemli bir bölümünü oluşturmaktadır¹¹. Tuba uterina epiteliyal hücre yoğunluğunda meydana gelecek bir bozulmanın oosit taşınımındaki aksamalar dolayısı ile menstrual döngüyü bozabileceği veya tuba uterina'nın hala etkili ve güvenilir bir doğum kontrol yöntemi olması özelliği dahi düşünüldüğünde¹², overler ile uterus arasında serömüköz tübüler bir organ olan tuba uterina'nın üreme sağlığı açısından önemi bir kez daha ortaya çıkmaktadır¹³.

PKOS olgularında sıklıkla tercih edilen tedavi prosedürleri arasında egzersiz gibi hayat kalitesini arttıracak faktörlerin yaşama dahil edilmesi, diyet ve besin destek tedavileri yer almakta; son yıllarda yapılan çalışmalar bu desteklerin antioksidan özellik gösteren vitaminler, mineraller ve vitamin benzeri besinler olabileceğini vurgulamaktadır¹⁴. Başarılı bir üreme döngüsünün normal aydınlık/karanlık döngüsü ve ilişkili fizyolojik koşullara bağlı olduğu düşünüldüğünde ve antioksidan özellikleri de göz önünde bulundurulduğunda¹⁵, bu destek tedavilerin arasında melatoninin de önemli yer alabileceği ortaya çıkmaktadır.

Melatonin, en zararlı serbest radikallerden biri olan hidroksil radikalini etkisiz hale getirebilen oldukça kuvvetli ve lipofilik özellikte olması dolayısı ile hücrelerin tüm organellerine ve çekirdeğine ulaşabilen, kan beyin bariyerini rahatlıkla geçebilen, antioksidan özellikte önemli bir hormondur¹⁶. Bu özellikleri dolayısı ile uykusuzluğun ve üreme işlevlerinin düzenlenmesinde, yaşlanmanın, kanserin ve serbest radikallerin toksik etkilerinin geciktirilmesinde etkili bir hormon olarak kabul edilmektedir^{17,18}.

PKOS tarafından bakıldığında, folikül gelişiminin bozulmasına bağlı intrafoliküler reaktif oksijen radi-

kallerinin artması ve beraberinde olaylanan oksidatif stres üzerinde gösterdiği antioksidan aktivitesi¹⁹, PKOS olgularında görülen düşük uyku kalitesini artırıcı etkisi²⁰ ve beraberinde antidepresan özelliği²¹, folikül gelişiminde kilit rol oynayan pek çok sinyal molekülü ve büyüme faktörünün regülasyonunda görev alması dolayısı ile²² melatoninin, tedavide önemli rol oynadığı düşünülmektedir.

Bu bilgiler doğrultusunda çalışmamızda, deneysel PKOS modeli oluşturduğumuz sıçanların döllenme ve gamet taşınımı için kilit rol oynayan tuba uterina dokularında PKOS'un meydana getirebileceği olası değişimleri ve bu değişimler üzerinde ekzojen olarak uygulanan melatoninin koruyucu etkisinin incelenmesi amaçlandı.

Gereç ve Yöntem

Deneysel Tasarım ve Histolojik Yöntem

Ortalama 22 ±2°C sıcaklıkta, 12 saat aydınlık/karanlık döngüde, ad libitum içme suyu ve standart yem ile beslenen 6-8 haftalık Sprague dawley cinsi 32 adet dişi sıçan rastgele 4 gruba ayrıldı. 1.Grup (n=8) Sham Kontrol Grubu olarak belirlenmiş olup, deney süresince %1 CMC (Karboksümetil selüloz) gavaj yolu ile her gün uygulandı. 2.Grup (n=8) Melatonin Grubunda deney süresince %1 Etanol içerisinde 2 mg/kg melatonin çözünerek, PBS (Phosphate Buffer Saline) ile dilüe edilmiş ve elde edilen solüsyon subkutan enjeksiyon yolu ile uygulandı. 3.Grup Deneysel PKOS Grubu olarak belirlenmiş olup, %1 CMC içerisinde çözünmüş 1 mg/kg Letrozol deney süresince hergün gavaj yolu ile uygulandı. 4. Grup olan Deneysel PKOS+Melatonin Grubuna 1 mg/kg Letrozol gavaj yolu ile, 2 mg/kg melatonin ise subkutan enjeksiyon şeklinde deney süresince her gün uygulandı.

Uygulamalar, melatonin etkisinden maksimum derecede yararlanmak adına 21 günlük deney süresince her gün saat 16.00'da gerçekleştirildi.

Çalışma, 21.08.2017 tarih ve G.Ü.ET-17.065 kod numaralı karar ile Hayvan Deneyleri Yerel Etik Kurul Başkanlığınca onaylanmıştır.

Sprague-dawley cinsi dişi sıçanlara 21 gün süresince 1 mg/kg Letrozol uygulaması yapılmasının, deneklerde PKOS modelinin oluşmasına yol açtığını destekleyen literatür bilgilerinden yola çıkarak^{23,24}, çalışmamızın deney prosedürü de aynı şekli ile uygulandı ve buna göre deneklerin deney bitiminde PKOS olduğu kabul edildi. Sakrifiye edilen deneklerin ovaryum doku örneklerinin hem makroskobik ve hem de mikroskobik düzeydeki incelemeleri sonucunda, literatür ile uyumlu şekilde polikistik görünüm sergilediği tespit edildi.

21 günlük deney bitiminde (22. günde) denekler yüksek doz anestezi altında (45mg/kg Ketamin ve /5mg/kg Xylazine) feda edilerek, tuba uterina doku örnekleri alındı.

Polikistik Over Sendromunda Tuba Uterina ve Melatonin

Alınan doku örnekleri %10 nötral formaldehit solüsyonunda 72 saat süresince tespit edildikten sonra rutin ışık mikroskop takip işlemlerinden geçirildi ve parafin bloklar elde edildi. Tuba uterina dokusu isthmus bölgelerinden hazırlanan parafin bloklardan 4 mikron kalınlığında alınan kesitlere Hematoksilen-Eozin histokimyasal boyası uygulandı, hazırlanan preparatlar Leica DCM 4000 (Germany) bilgisayar destekli görüntüleme sisteminde, mikroskop altında değerlendirilerek, sisteme bağlı LAS programında resimleri çekildi.

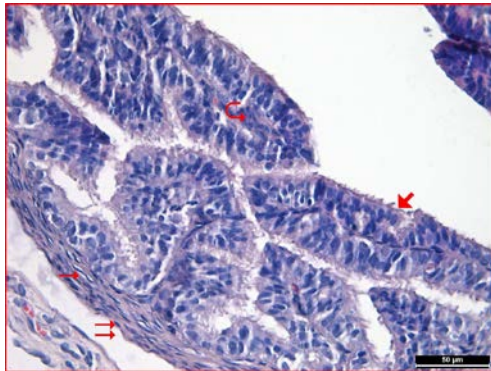
İstatistiksel Yöntem

İstatistiksel değerlendirme yapabilmek amacıyla her denekten Hematoksilen-Eozin ile boyanan tuba uterina kesitlerinde her grup ve her denek için birbirinden bağımsız 6 farklı bölge seçilerek²⁵ epitel ve tüm duvar kalınlıkları Leica Q Vin 3 programında ölçülerek kaydedildi. Verilerin analizi Windows için SPSS 20.0 paket programından yapıldı. Gruplara ait veriler karşılaştırılarak, sürekli ölçümlü değişkenlerin dağılımının normale uygun olup olmadığı Shapiro-Wilk testi ile araştırıldı. Gruplar arasında kalınlıkların ortanca değerler yönünden farklılığı tek yönlü varyans analizi (ANOVA) ile değerlendirilirken, gruplar arasındaki farklılığın hangi gruptan kaynaklı olduğu Duncan çoklu karşılaştırma testi ile analiz edildi. $p < 0,05$ istatistiksel olarak anlamlı kabul edildi.

Bulgular

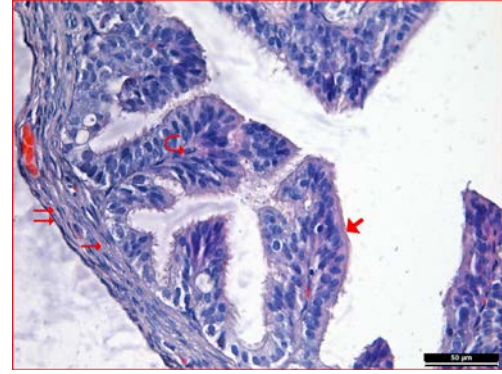
Histolojik Bulgular

Kontrol ve melatonin gruplarına ait tuba uterina dokusunda yapılan Hematoksilen-Eozin boyamalarına ait incelemelerde; tuba uterina dokusunda tunika mukoza, kinosilyalı tek katlı prizmatik epitel ve gevşek bağ dokusu yapısındaki lamina propria ile normal görünümdeydi. Her iki grupta tunika muskularis içte sirküler, dışta longitudinal seyreden düz kasları ile normal görünümdeydi. Tunika seroza normal seyrindeydi (Şekil 1 ve 2).



Şekil 1:

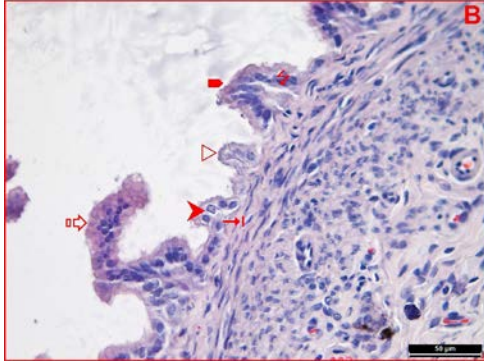
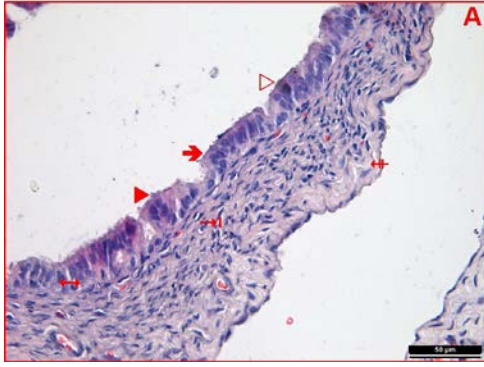
Kontrol grubuna ait tuba uterina kesitlerinde tek katlı kinosilyalı prizmatik epitel (→), lamina propria (↺), tunika muskularis (→) ve tunika seroza (↔) yapıları izleniyor (Hematoksilen Eozin x400).



Şekil 2:

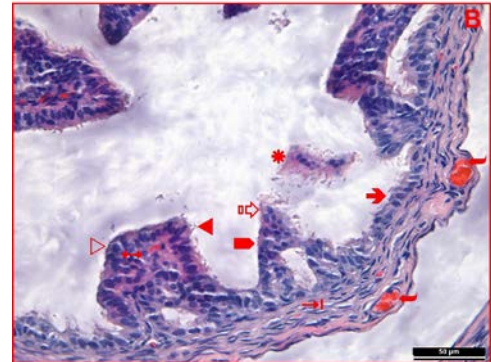
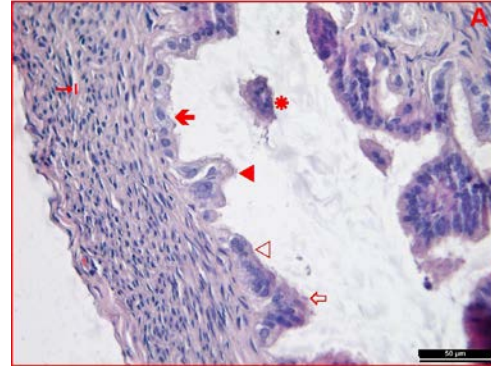
Melatonin grubuna ait tuba uterina kesitlerinde tek katlı kinosilyalı prizmatik epitel (→), lamina propria (↺), tunika muskularis (→) ve tunika seroza (↔) yapıları izleniyor (Hematoksilen Eozin x400).

DeneySEL PKOS modeli oluşturulan gruba ait incelemelerde en dikkat çekici bulgulardan birinin, epitel boyunda meydana gelen azalma olduğu tespit edildi. Hücre boylarının tek katlı prizmatikten, özellikle bazı bölgelerde tek katlı alçak boylu prizmatik ve kübiğe doğru değiştiği izlendi (Şekil 3 ve 4). Bu bulgu, yapılan ölçümler sonucunda istatistiksel olarak da desteklendi ($p < 0,05$). Bu grupta, tunika mukozada yer yer düzleşme ve bazı alanlarda da evaginasyonların ortadan kalktığı görüldü (Şekil 3A ve 4A). Mukozal katlantıların halen devam ettiği bölgelerde ise bu katlantıların göreceli olarak kontrol ve melatonin grupları kadar yüksek olmadığı saptandı (Şekil 3B ve 4B). Epitel hücreleri yan yüz bağlantı birimlerinde muhtemel dejenerasyona bağlı ayrılmalar tespit edildi (Şekil 3 ve 4A). Epitele ait kinosilyumların, PKOS indüksiyonu ile birlikte çoğu bölgede silindiği, yer yer boylarının kısaldığı ve bazı alanlarda ise bir araya gelerek künt yapılar sergilediği belirgindi (Şekil 3 ve 4). Epitelin bazı bölgelerinde, patolojik görünümde epitelial proliferasyon izlendi (Şekil 3B ve 4B). Epitelin bazı alanlarda dökülerek, tuba uterina lümeninde debris benzeri oluşumlar meydana getirdiği dikkati çekti (Şekil 4). Bazı epitel hücrelerinde vakuolizasyon tespit edildi (Şekil 3B). Epitelin, altında seyreden lamina propria dokusundan yer yer ayrıldığı, bu anlamda tunika mukoza bütünlüğünün bozulduğu izlendi (Şekil 3B). Bazı alanlarda epitelin tek katlı düzenleniminden çıktığı tespit edildi (Şekil 4A). Epitel yüksekliğinin ve mukozal katlantıların azalmasına bağlı olarak, tuba uterina duvar kalınlığının kontrol ve melatonin gruplarına karşı azaldığı, istatistiksel ölçümler ile tespit edildi ($p < 0,05$). Bu grubun tunika muskularisine ait en dikkat çekici bulgu bazı düz kas hücrelerinde görülen vakuolizasyondur (Şekil 3 ve 4). Tunika serozaya ait incelemelerde, gevşek bağ dokusunun kontrol ve melatonin gruplarına kıyasla bazı bölgelerde kalınlaştığı (Şekil 3A) ve yine bazı alanlarda damar dilatasyonlarının belirgin olduğu dikkati çekti (Şekil 4B).



Şekil 3A ve 3B:

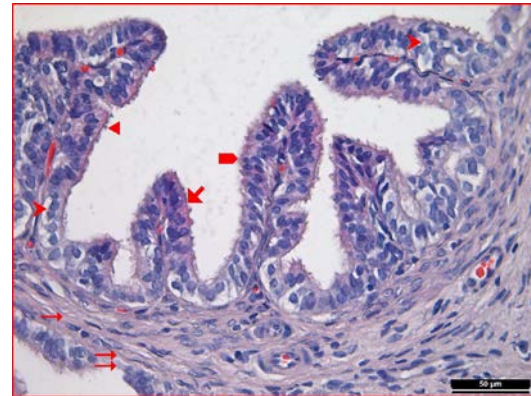
Deneysel PKOS modeli oluşturulan gruba ait tuba uterina kesitlerinde epitel boyunda azalma (➔), mukozal katlantılar (■), yan yüz bağlantı birimlerinde ayrılma (↔), kinosilyumlarda silinme (▷), kısa-künt yapılı kinosilyumlar (▴), epiteliyal proliferasyon (⊠), epitel hücrelerinde vakuolizasyon (▶), epitelin lamina propriadan ayrıldığı bölgeler (↵), düz kas hücrelerinde vakuolizasyon (➔) ve tunika seroza'ya ait kalınlaşmış gevşek bağ dokusu (⊞) izleniyor (Hematoksilen Eozin x400).



Şekil 4A ve 4B:

Deneysel PKOS modeli oluşturulan gruba ait tuba uterina kesitlerinde epitel boyunda azalma (➔), mukozal katlantılar (■), kinosilyumlarda silinme (▷), kısa-künt yapılı kinosilyumlar (▴), epiteliyal proliferasyon (⊠), epitelde dökülmeye bağlı lümende debris oluşumu (*), tek katlı epitel düzenleniminden çıkan hücreler (⊞), düz kas hücrelerinde vakuolizasyon (➔) ve dilate damarlar (↵) izleniyor (Hematoksilen Eozin x400).

Deneysel PKOS modeli oluşturulan ve melatonin uygulanan gruba ait yapılan incelemelerde doku genelinde morfolojik yapının kısmen korunduğu ilgiyi çekti; epitel boyunun ve mukozal katlantıların normal seyrine döndüğü, genel görüntünün yapıca kontrol ve melatonin uygulanan gruplar ile eşdeğer olduğu tespit edildi. Kinosilyumların bazı alanlarda normal görüntüsüne dönerken, bazı dar alanlarda halen kısa-künt görüntüsünün devam ettiği, ancak deneysel PKOS modeli oluşturulan grup ile kıyaslandığında tamamen silindiği herhangi bir bölge olmadığı dikkati çekti. Bu grupta vakuolizasyon gösteren epitel hücrelerinin halen sayıca fazla olduğu en dikkat çekici bulgu olarak nitelendirildi. Ancak epitel yan yüz bağlantılarında ve lamina propria kavşağında herhangi bir ayrılma ya da dejenerasyon izlenmedi. Tunika muskularis ve tunika seroza normal görünüşleri ile ayırt edildi (Şekil 5). Bu grupta epitel yüksekliği ve tüm duvar kalınlığının, yapılan ölçümler doğrultusunda kontrol ve melatonin uygulanan gruplara yaklaştığı istatistiksel olarak tespit edildi ($p < 0,05$) (Şekil 6).



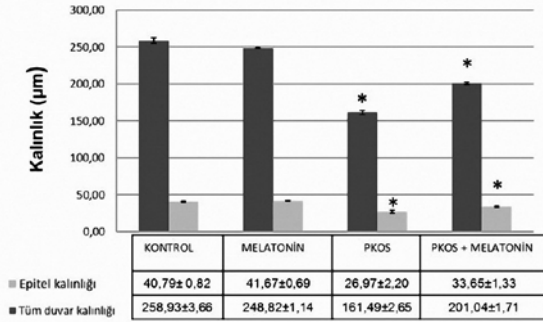
Şekil 5:

Deneysel PKOS modeli oluşturulan ve melatonin uygulanan gruba ait tuba uterina kesitlerinde tek katlı kinosilyalı prizmatik epitel (➔), mukozal katlantılar (■), kısa-künt yapılı kinosilyumlar (▴), epitel hücrelerinde vakuolizasyon (▶), tunika muskularis (➔) ve tunika seroza (↵) izleniyor (Hematoksilen Eozin x400).

Polikistik Over Sendromunda Tuba Uterina ve Melatonin

İstatistiksel Bulgular

Grupların epitel ve tüm duvar kalınlık ölçümleri birbirleriyle kıyaslandığında, deneysel PKOS modeli oluşturulan grupta epitel ve tüm duvar kalınlıklarının diğer gruplara göre istatistiksel olarak anlamlı şekilde azaldığı izlendi ($p<0.05$). Deneysel PKOS modeli oluşturulan ve melatonin uygulaması yapılan grupta ise epitel ve tüm duvar kalınlıklarında, deneysel PKOS modeli oluşturulan grupta kıyaslandığında istatistiksel olarak anlamlı artış saptandı ($p<0,05$) (Şekil 6).



(*İstatistiksel olarak anlamlı farklılık gösteren gruplar)

Şekil 6:

Epitel ve tüm duvar kalınlıkları ortalamalarının istatistiksel değerlendirmesi.

Tartışma ve Sonuç

Tuba uterina; üreme döngüsünde gamet taşınımı, fertilizasyon ve erken embriyonal gelişimde önemli rol oynamakta; gamet taşınımının tubal kas kontraksiyonu, siliyer aktivite ve tubal salgılardan etkilendiği bilinmektedir⁹. Bu nedenle, tuba uterina'nın da dahil olduğu pelvik anatomideki bozukluklar sperm hareketliliğini, oosit ve embriyo taşınımı ile fertilizasyonu olumsuz yönde etkilemektedir²⁶.

Zhu ve arkadaşları çalışmalarında, tuba uterina'nın özellikle sıçan ve ampulla-istmus bölgelerinde yer alan salgı hücrelerinden pekçok büyüme faktörü ve glikoprotein sentezlendiğini ve bu salgıların otokrin ya da parakrin yollar üzerinden tuba uterina hücrelerini, sperm ile embriyo hareket ve gelişimini düzenlediklerini; östrojen ve progesteronun tuba uterina'nın siliyer hareketlerini düzenlenmesinde önemli rol oynadıklarını bildirmişlerdir. Tubal doku ve ovaryum arası etkileşimin önemini vurgulayan araştırmacılar bu doğrultuda, insan tuba uterina epitel dokusunu fare sekonder follikülleri ile ko-kültüre etmişler ve fare korpus luteum salgısının, kültüre dokularda 13'den 18. güne kadar uzadığını tespit etmişlerdir. Benzer şekilde, oositler ile kültüre edilmiş epitel dokusundaki siliyer hareketlerin de daha düzenli olduğunu ölçümler ile ortaya koymuşlardır¹².

PKOS ile birlikte ortaya çıkan endokrinolojik ve metabolik anomalilerin endometrium üzerinde de komp-

leks etkiye neden olduğu, endometrial hiperplazi ve endometrium kanseri açısından; kronik östrojen, hiperinsülinemi, hiperandrojenizm ve insülin benzeri büyüme faktörleri (IGF) üzerinden yüksek riske yol açtığı yapılan çalışmalar ile ortaya konulmuştur²⁷⁻³⁰.

Bu doğrultuda, Xia ve arkadaşları çalışmalarında pelvik bölgede doku hasarına yol açan endometriozis ve adenomyozis olgularında insan tubal dokuları incelemişler ve özellikle endometriozis olgularında tuba uterina dokusuna ait ampulla ve istmus bölgelerinde siliyer atım sıklığının, silli hücre sayısının ve kas kitlesinin azaldığını tespit etmişlerdir²⁶.

Deneysel PKOS modeli oluşturduğumuz çalışmamızda tuba uterina dokusunda yaptığımız incelemelerde PKOS uygulanan grupta silyum yapılarının yoğun şekilde dejenere olduğu, yer yer tamamen silinerek kaybolduğu ve yer yer de bir araya gelerek kısa-künt yapılar oluşturduğu tespit edildi.

Briceag ve arkadaşları yayınladıkları derlemelerinde, tubal subfertilite ya da infertilitenin, infertilite etiyolojisinin %30 gibi önemli bir bölümünü oluşturduğunu belirtmekte ve genital tüberkülozun da dahil olduğu çeşitli enfeksiyonların, endometriozis ve geçirilen abdominal operasyonlar sonrası oluşabilecek komplikasyonların tubal infertilite faktörleri arasında yer alabileceğini belirtmişlerdir³¹. Benzer şekilde Lyons ve arkadaşları çalışmalarında sigara tüketimi, endometriozis ve mikrobiyal enfeksiyon gibi pekçok dış faktörün tubal silyumlarda hasara neden olduğunu ve bunun üremeyi olumsuz yönde etkileyeceğini bildirmişlerdir⁹.

Çalışmamızda deneysel PKOS modeli oluşturduğumuz gruba ait tuba uterina dokularının epitel hücrelerinde; hücre boyunda kısalma, yan yüz bağlantı birimlerinde bozulma ve yer yer yoğun proliferasyon tespit edildi, ayrıca mukozal katlantıların bazı bölgelerde tamamen ortadan kalktığı gözlemlendi.

Yan ve arkadaşları ise yaptıkları çalışmada implantasyon penceresi sırasında endometriyal reseptivitede olaylanacak hücre apoptozisini araştırmışlar ve bu doğrultuda PKOS dolayısı ile infertil olan hastalar ile menstrual siklusu düzenli ancak tubal patolojisi olan infertil hastaların endometrium dokularını çeşitli anti-korlar üzerinden karşılaştırarak değerlendirmişlerdir. Çalışma sonucunda, tubal patolojisi olan infertil hastalara kıyasla PKOS'lu hastalarda hücre apoptozisinin implantasyon penceresi sırasında azaldığını ve bunun, endometriyal reseptivitedeki azalmanın nedeni olabileceği kanısına varmışlardır³².

Günalan ve arkadaşlarının da yayınladıkları derlemelerinde belirttiği gibi, PKOS tedavisinde hayat kalitesinin artırılmasına yönelik uygulamaların yanısıra son yıllarda yapılan çalışmalar, uygun besin ya da antioksidanların da kullanımı üzerine de yoğunlaşmaktadır¹⁴.

Çalışmalar özellikle aydınlık maruziyeti ve melatonin sekresyonu ile düzensiz menstrual siklus arasında sıkı

bir ilişki olduğunu ortaya koymaktadır³³. Araştırmacılar düzgün bir sirkadiyen ritmin ve siklik melatoninin ovaryum fizyolojisi ve plasenta fonksiyonu açısından kritik rol oynadığını ortaya koymakta¹⁵, PKOS olgularında bozulmuş hormon dengesine bağlı olarak ortaya çıkan uykusuzluğun ve artmış oksidatif stresin tedavisinde melatonin kullanımının sirkadiyen ritmi de düzenlemesi üzerinden PKOS tedavilerinde kullanılabilirlik iyi bir ajan olduğunu belirtmektedir²⁰.

Tagliaferi ve arkadaşları 6 ay süresince ekzojen melatonin tedavisi uyguladıkları PKOS hastalarında yaptıkları incelemede androjen seviyelerinin azaldığını, buna karşılık hastaların folikül stimüle edici hormon seviyelerinde artış olaylandığını ortaya koymuşlardır³⁴.

Pai ve arkadaşları deneysel PKOS modeli oluşturdukları sıçanlarda 35 gün süresince 1 mg/kg melatonin uygulaması sonrasında kan glukoz, insülin, lipid, testosteron ve C reaktif protein düzeyleri ile ovaryum, uterus ve intraabdominal yağ dokusu üzerinde yaptıkları histopatolojik incelemeler sonucunda sıçanların metabolik ve üreme düzensizliklerinde olumlu değişimler gözlemlemişlerdir³⁵.

Yapılan literatür taramalarında PKOS modeli oluşturulmuş deneklerde melatonin uygulamasının tuba uterina dokusu üzerinde yol açtığı olası koruyucu etkiler ile ilgili ayrıntılı bir çalışmaya rastlanmamakla birlikte, bizim çalışmamızda PKOS uygulaması ile artan ve çoğunlukla tunika mukoza tabakasında gözlemlenen yoğun dejenerasyonlar üzerinde melatonin uygulamasının etkili koruma sağladığı tespit edildi; uygulamanın özellikle epitel organizasyonu ve kinosilyum yapısında olumlu değişimlere yol açtığı izlendi. Nikmard ve arkadaşları deneysel PKOS modeli oluşturdukları farelerin immatür oositlerini melatonin takviyesi ile kültüre etmişler ve oositlerin maturasyonunun, melatonin ilavesi ile arttığını gözlemlemişlerdir¹⁹.

Benzer şekilde Kim ve arkadaşları da in vitro maturasyon medyumlarına melatonin ilave ettikleri PKOS hastalarına ait oositlerin sitoplazmik maturasyonunda artışa yol açtığı sonucuna ulaşmışlardır³⁶.

PKOS ve melatonin ilişkisine ışık tutan bir başka çalışmada Li ve arkadaşları, Melatonin Reseptör-1 polimorfizmine sahip kadınların PKOS görülme sıklığı ile doğru orantılı olduğunu ortaya koymuştur³⁷.

Sonuç olarak; deneysel PKOS modeli oluşturulan sıçanlarda, meydana gelen bu sendromun gamet/embriyo taşınımı ve dölleme için oldukça önemli rol oynayan tuba uterina dokusunda yapısal dejenerasyonlara neden olduğu, bu etkisini özellikle fizyolojik işlevlerinde önemli role sahip yüzey epitel ve epitelin sahip olduğu kinosilyumlar üzerinde gösterdiği izlenirken, ayrıca epitelde proliferasyona sebep olduğu da tespit edildi. Protetif melatonin uygulanmasının ise dejenerasyonları önemli ölçüde engellediği ilgiyi çekti.

Tüm bu veriler doğrultusunda, PKOS olgularında ekzojen melatonin uygulamasının tuba uterina da koruma amaçlı kullanılabilirliği ve klinik tedaviye destek sağlayabileceği kanısına varıldı.

Referanslar

1. Cooney LG, Dokras A. Beyond fertility: Polycystic ovary syndrome and long-term health. *Fertility and Sterility* 2018; 110(5): 794-809.
2. Dumesic DA, Oberfield SE, Stener-Victorin E, Marshall JC, Laven JS, Legro RS. Scientific statement on the diagnostic criteria, epidemiology, pathophysiology, and molecular genetics of polycystic ovary syndrome. *Endocrine Reviews* 2015; 36(5): 487-525.
3. King AE, Critchley HO. Oestrogen and progesterone regulation of inflammatory processes in the human endometrium. *J Steroid Biochem Mol Biol* 2010; 120(2-3):116-26.
4. RotterdamESHRE/ASRM-Sponsored PCOS consensusworkshop group. Revised 2003 consensus on diagnostic criteria and long-term health risks related to polycystic ovary syndrome (PCOS). *Hum Reprod* 2004; 19(1):41-7.
5. Teede H, Deeks A, Moran L. Polycystic ovary syndrome: A complex condition with psychological, reproductive and metabolic manifestations that impacts on health across the lifespan. *BMC Medicine* 2010; 8:41.
6. Barakat MCP, Serafini PC, Simones RS, Maciel GAR, Soares JMS, Barakat EC. Systematic review of cell adhesion molecules and estrogen receptor expression in the endometrium of patients with polycystic ovary syndrome. *International Journal of Gynecology and Obstetrics*, 2015; 129: 1-4.
7. Giudice LC. Endometrium in PCOS: Implantation and predisposition to endocrine CA. *Best Practice & Research Clinical Endocrinology & Metabolism*, 2006; 20(2): 235-244.
8. Olooto WE, Amballi AA, Banjo TA. A review of female infertility; important etiological factors and management. *Journal of Microbiology and Biotechnology Research* 2012; 2(3): 379-385.
9. Lyons RA, Saridogan E, Djahanbakhch O. The reproductive significance of human fallopian tube cilia. *Human Reproduction* 2006; 12(4): 363-372.
10. Ezziati M, Djahanbakhch O, Arian S, Carr BR. Tubal transport of gametes and embryos: A review of physiology and pathophysiology. *J Assist Reprod Genet* 2014;31:1337-1347.
11. Schlegel PN, Fauser BC, Carrel DT, Racowsky C. Biennial review of infertility 2013; London, Springer, 1-264.
12. Zhu J, Xu Y, Rashedi AS, Pavone ME, Kim JJ, Woodruff TK, Burdette JE. Human fallopian tube epithelium co-culture with murine ovarian follicles reveals crosstalk in the reproductive cycle. *Molecular Human Reproduction* 2016; 22(11): 756-767.
13. Raidt J, Werner C, Menchen T, Dougherty GW, et al. Ciliary function and motor protein composition of human fallopian tubes. *Human Reproduction* 2015; 30(12): 2871-2880.
14. Günalan E, Yaba A, Yılmaz B. The effect of nutrient supplementation in management of polycystic ovary syndrome associated metabolic dysfunctions: A critical review. *Journal of the Turkish German Gynecology Association* 2018; 19(4): 1-16.
15. Reiter RJ, Tamura H, Tan DX, et al. Melatonin and the circadian system: Contributions to successful female reproduction. *Fertility and Sterility*. 2014;102:321-8.
16. Aluç E. Rat Beyninde Yüksek Doz Radyasyonla Oluşan Akut Hasara Karşı Melatonin ve Diklofenak'ın Koruyucu Etkisi. *Uzmanlık Tezi, İnönü Üniversitesi, Malatya* 2013; 62s.

Polikistik Over Sendromunda Tuba Uterina ve Melatonin

17. Reiter RJ. Pineal melatonin: Cell biology of its synthesis and of its physiological interactions. *Endocrine Reviews* 1999;12:151-180.
18. Baydas G, Özveren F, Akdemir I, Tuzcu M, Yasar A. Learning and memory deficits in rats induced by chronic thinner exposure are reversed by melatonin. *Journal of Pineal Research* 2005; 39:50-56.
19. Nikmard F, Hosseini E, Bakhtiyari M, Ashrafi M, Amidi F, Aflatoonian R. Effects of melatonin on oocyte maturation in PCOS Mouse model. *Animal Science Journal* 2017; 88:586-592.
20. Shreeve N, Cagampang F, Sadek K, Tolhurst M, Houldey A, Hill CM, Brook N, Macklon N, Cheong Y. Poor sleep in PCOS: is melatonin the culprit? *Human Reproduction* 2013; 28(5): 1348-1353.
21. Pai SA, Majumdar AS. Protective effects of melatonin against metabolic and reproductive disturbances in polycystic ovary syndrome in rats. *J Pharm Pharmacol* 2014; 66(12): 1710-1721.
22. Yücel GN, Take Kaplanoglu G, Seymen CM. Karanlığın Mucizesi: Melatonin ve ovaryum etkileşimi. *Dicle Tıp Dergisi* 2018; 45(1): 85-92.
23. Guo Y, Qi Y, Yang X, Zhao L, Wen S, Liu Y, Tang L. Association between Polycystic Ovary Syndrome and Gut Microbiota. *PLOS ONE* 2016; 11(4):e01553196.
24. Noorafshan A, Ahmadi M, Mesbah SF, Karbalay-Doust S. Stereological study of the effects of letrozole and estradiol valerate treatment on the ovary of rats, *Clin Exp Reprod Med* 2013; 40(3):115-121.
25. Akgöz S, Ilgaz C, Erdoğan D, Ömeroğlu S, Türkoğlu İ, Seymen CM. Bisfenol A'nın tuba uterina'da neonatal dönemde oluşturduğu değişikliklere karşı melatonin'in olası etkisi. *Türkiye Klinikleri J Med Sci* 2018; 38(1): 21-9.
26. Xia W, Zhang D, Ouyang J, Liang Y, Zhang H, Huang Z, et al. Effects of pelvic endometriosis and adenomyosis on ciliary beat frequency and muscular contractions in the human fallopian tube. *Reproductive Biology and Endocrinology* 2018; 16:48.
27. Giudice LC. Endometrium in PCOS: Implantation and predisposition to endocrine CA. *Best Practice&Research Clinical Endocrinology&Metabolism* 2006; 20(2): 235-244.
28. Giudice LC. Elucidating endometrial function in the post-genomic era. *Human Reproduction Update* 2003; 9: 223-235.
29. Elliott JL, Hosford SL, Demopoulos RI et al. Endometrial adenocarcinoma and polycystic ovary syndrome:risk factors, management, and prognosis. *Southern Medical Journal*, 2001; 94: 529-531.
30. Cheung AP. Ultrasound and menstrual history in predicting endometrial hyperplasia in polycystic ovary syndrome. *Obstetrics and Gynecology*, 2001; 98: 325-331.
31. Briceag I, Costache A, Purcarea VL, et al. Fallopian tubes-Literature review of anatomy and etiology in female infertility. *Journal of Medicine and Life* 2015; 8(2): 129-131.
32. Yan L, Wang A, Chen L, Shang W, Li M, Zhao Y. Expression of apoptosis-related genes in the endometrium of polycystic ovary syndrome patients during the window of implantation. *Gene* 2012; 506: 350-354.
33. Barron ML. Light exposure, melatonin secretion, and menstrual cycle parameters: An integrative review. *Biological Research for Nursing* 2007; 9(1): 49-69.
34. Tagliaferri V, Romualdi D, Scarini E, et al. Melatonin treatment may be able to restore menstrual cyclicity in women with PCOS: A pilot study. *Reproductive Sciences* 2018; 25(2): 269-275.
35. Pai SA, Majumdar AS. Protective effects of melatonin against metabolic and reproductive disturbances in polycystic ovary syndrome in rats. *Journal of Pharmacy* 2014; 66: 1710-1721.
36. Kim MK, Park EA, Kim HJ, Choi WY, et al. Does supplementation of in-vitro culture medium with melatonin improve IVF outcome in PCOS? *Reproductive BioMedicine Online* 2013; 26: 22-29.
37. Li C, Shi Y, Wang L, Chen ZJ. Melatonin receptor 1A gene polymorphism associated with polycystic ovary syndrome. *Gynecologic and Obstetric Investigation* 2011; 72: 130-134.

