

## MESANE RABDOMYOSARKOM'LARI OLGULARIMIZIN DEĞERLENDİRMESİ

Dr.A. Sıtkı ÖZDAMAR<sup>1</sup>, Dr. Esra BASKIN<sup>2</sup>, Dr. Kazım ÇİMEN<sup>1</sup>, Dr. Ali GÖKALP<sup>1</sup>  
Kocaeli Üniversitesi Tıp Fakültesi Üroloji ABD<sup>1</sup> ve Çocuk Sağlığı ve Hastalıkları ABD<sup>2</sup> Kocaeli.

### ÖZET

12 yıl içinde takibimize giren 237 mesane tümörlü olgunun 9'unda (%3.79) primer non-transizyonel hücre tümörü mevcuttu. Bu 9 olgunun 3'ünde (%1.26) patolojik tanı rabdomyosarkomdu. Bu olguların ikisi 4 yaş altında iken biri 38 yaşında idi. Rabdomyosarkomlu bu olgularımızın klinik seyirlerini, literatür taraması ile değerlendirdik.

Anahtar kelimeler: mesane, rabdomyosarkom

### RHABDOMYOSARCOMA OF THE BLADDER: EVALUATION OF OUR CASES

#### SUMMARY

We have had 237 bladder tumor patients during the last 12 years and 9 (3.79%) of these had primer non-transitional cell tumors. 3 of nine these patients had pathologically proven RS (1.26%). Two of them were under 4-years old and one was 38-years old. We reviewed the records of our rhabdomyosarcoma cases and their outcomes were criticized with the literature.

Key words: Bladder, rhabdomyosarcoma

Malign mesane tümörlerinin %1'inden azını sarkomlar oluşturur ve bunların mesane duvarında yeralan pluripotansiyel mezenkimal dokudan geliştiğine inanılır (1). Bu tümörlerin büyük çoğunluğu myosarkomlardır; embriyonel, erişkin veya pleomorfik rabdomyosarkom (RS), leiomyosarkom veya bu üçünün kombinasyonu. Genellikle çocukluk döneminde, daha az sıklıkla da erişkinlerde izlenmektedir (2). Çocukluk çağı yumuşak doku sarkomları olarak değerlendirildiğinde en sık izlenen tümör tipi RS'dur (%50) (3).

### OLGULAR VE YÖNTEM

Cumhuriyet ve Kocaeli Üniversitesi Tıp Fakültesi Üroloji Anabilim Dallarında 12 yıl içinde takibimize giren 237 mesane tümör olgusunun 9'unda (%3.79) non-transizyonel hücre tümörü mevcuttu. İki 4 yaş altı, biri de 38 yaşında olan bu olgularda patolojik tanı RS'du.

Olgu 1: 4 yaşında, kız çocuğu. Yaklaşık bir yıldır aralıklı ağrısız kanamalara neden olan introital kitle ve işeme zorluğu yakınmaları ile başvurdu. Yapılan fizik muayenesinde anterior üretral duvardan prolebe yaklaşık 4x4x6 cm boyutlarında, tipik "botryoid sarkom" görünümü frajil, yer yer kanamalı sert kitle mevcuttu. Anestezi altında bimanuel muayenede, mesanenin

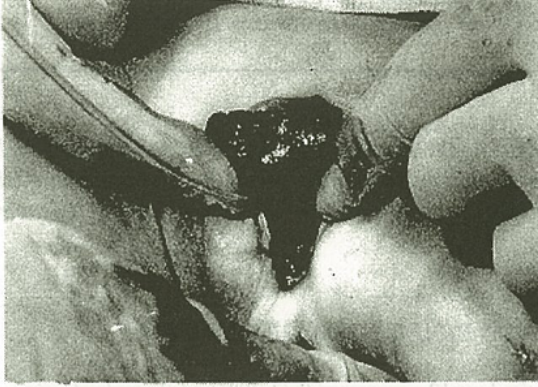fikse olduğu, anterior vajinal duvarın tutulduğu tesbit edildi, biopsi alındı ve üretral kateterizasyon uygulandı.

Postoperatif yapılan pelvik ultrasonografi (US) ve bilgisayarlı tomografide (CT) fizik muayene ile uyumlu veriler elde edildi; CT'de ilave olarak intrapelvik lenfadenopati'ler mevcuttu. Olgu bu veriler ile grub-IV (IRS) olarak evrelendirildi. Patolojik olarak klinik tanı desteklendi ve olguya kemoterapi + radyoterapi planlandı. İntolerans nedeniyle radyoterapisi tamamlanamayan olguya sadece pulse-VAC (vinkristin, cis-platin ve aktinomisin-D) protokolüne uygun olarak kombine kemoterapi verildi.

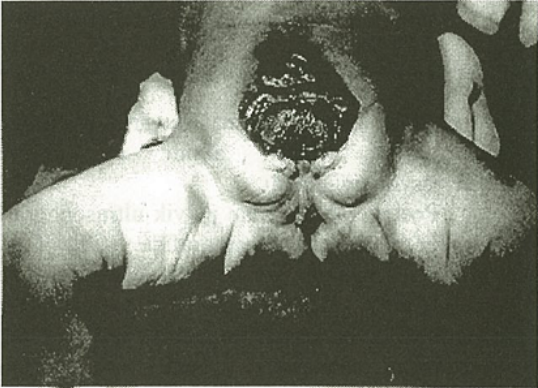
Olgunun takiplerinde üriner pasajın kitle ile kapanması nedeniyle üç kez lokal eksizyon yapıldı, başarısız kalınca sistektomiz üreteroileokutanostomi uygulandı. Olgunu takiplerinde progresyon görülmesi üzerine 2. kür kemoterapiye başlandı, ancak olgunun genel durumu bozuldu ve tanıdan sonraki 27. ayda kaybedildi. (Şekil.1)

Olgu 2: 6/12 aylık kız çocuğu, genel durumunun kötülüğü ve doğumdan beri göbek altında yara ve idrar gelmesi yakınmalarıyla başvurdu. Fizik muayenesinde genel durumunun kötü olduğu, ekstrofia vezikası'nın olduğu saptandı ve

olguyu yatırılarak takibe alındı ancak aynı gün kaybedildi. Postmortem eksplorasyon yapıldı ve mesanede patolojik grub-1<sub>1</sub> (IRS) evreli embriyonel RS rapor edildi. (Şekil.2)



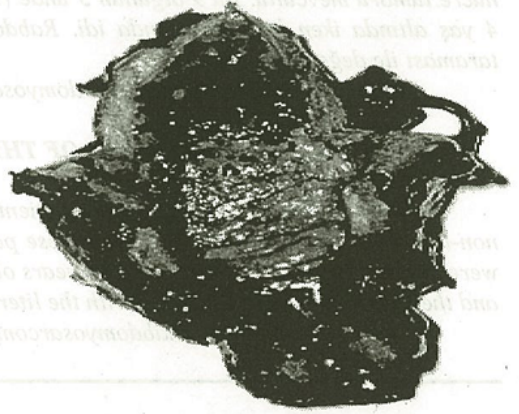Şekil.1: Anterior üretral duvardan introital alana prolebe "sarcoma botryoides"



Şekil.2: 6 aylık olguda ekstrofia vezika zemininde RS

Olgu 3: 38 yaşında erkek, aralıklı hematüri, pollaküri ve dizüri yakınmaları ile başvurdu. Fizik muayenesinde pozitif bulgu yoktu. Sistogramında mesane kapasitesinin küçük olduğu, mesane duvarının düzensiz olarak kalınlaştığı ve lümeninde dolmuş defektleri (pıhtı retansiyonu) olduğu gözlemlendi. CT'de mesane boynuna doğru belirginleşen, prostatı da içine alan diffüz duvar kalınlaşması izlenirken pelvik lenfadenopati tanımlanamadı. Yapılan sistoskopide mesane hacminin yaklaşık 150cc olduğu, mukozanın soluk, yer yer kanamalı olduğu izlendi, papiller lezyon yoktu, değişik yerlerden random biopsiler alındı. Yapılan bimanuel muayenede mesane palpabl idi ve mobildi. Patolojik tanı alveoler tip RS olarak geldi. Olgu grub-1<sub>1</sub> (IRS) olarak evrelendirilip

radikal sistoprostatektomi + lenf nod disseksiyonu + üreteroileokutanostomi uygulandı. Postoperatif patolojik değerlendirmede bilateral lenf nod tutulumu rapor edildi, bu nedenle patolojik evrenin grub-2c bildirildi. Lenfatik yayılım nedeniyle olguya bölünmüş dozlar halinde 5.000 cGy'lık eksternal radyoterapi ve sistemik kombine kemoterapi (pulse-VAC) uygulandı. Kemoterapi düzenli uygulanamadı ve takipteki olgu tanıdan 4 yıl sonra kaybedildi. (Şekil.3)



Şekil.3: Sistoprostatektomi materyalinde duvar kalınlaşması, mukozal hemoraji odakları

### TARTIŞMA

Sarkomlar malign mesane tümörlerinin %1'inden azını oluşturur ve bunların mesane duvarında yer alan pluripotansiyel mezenkimal dokudan geliştiğine inanılır (1). Çocuklarda 2-6 yaş arası ile 15-19 yaş arasında olmak üzere iki yaş grubunda artış olduğu bildirilmiştir, ancak olguların %70'inde tanı 10 yaş altında konulmaktadır. Bizim olgularımızın biri 6 aylık diğeri de 4 yaşında idi. Çocukluk dönemi malign solid tümörlerin %5-15'ini oluşturan RS, yumuşak doku sarkomları olarak değerlendirildiğinde en sık izlenen tümör tipidir (%50). Erkek:kız oranı 1.4:1 olarak verilmektedir. RS'larda genetik geçiş gösterilememiştir. Aynı ailede diğer sarkomlar, göğüs kanseri ve beyin tümörü olguları bildirilmiş ve nörofibromatozisli olgularda artmış risk rapor edilmiştir. Diğer konjenital anomaliler ile birlikteliği sık değildir (3-7). Bizim 6 aylık olgumuzda ekstrofia vezika mevcuttu.

Genitoüriner RS'lar anatomik lokalizasyonlarına göre paratestiküler, mesane, mesane-prostat ve jinekolojik olarak alt gruplara ayrılabilir. Tüm genitoüriner RS'ların %17-50'sini mesane ve mesane-prostat RS'ları oluşturur (8-10). Survival oranları

arasında belirgin farklılık olduğu bildirilmiştir ve relatif ölüm riskinin prostat lezyonlarında primer mesane lezyonlarına oranla 6 kat fazla olduğu hesaplanmıştır (18). Karakteristik olarak, RS mesane tabanında "sarkoma botryoides" olarak adlandırılan polipoid lezyonlar oluşturabilir. Tümör tipik eosinofilik sitoplazmalı, egzantrik nükleoluslu, embriyonel tipinde sitoplazmik "cross-striation" lar gösteren rabdomyoblast'lardan oluşur. Çocukluk dönemi RS'ları genellikle embriyonel tipte iken, erişkin RS'larında 3 hücre tipi izlenebilir: içsi (spindle), alveoler ve dev hücre tipleri. RS'lar biyolojik olarak agresif tümörlerdir ve tanı esnasında olguların %20-40 oranında lenfatik yayılım ve bir kısmında da hematogen yayılım mevcuttur (1). Sarkomlardaki en yüksek lenf nod yayılım oranlarının RS'larda olduğu bildirilmiştir (11).

Bizim olgularımızın ikisinde embriyonel RS ve erişkin olgumuzda da alveoler RS mevcuttu. Tanı esnasında olguların ikisi IRS sistemine göre grub-1, diğeri de grub-IV idi. Tümör erişkin erkek olguda mesane-prostat tutulumlu, 4 yaşındaki olguda mesane-üretre-anterior vajen tutulumlu, 6 aylık olguda da mesane orijinli idi. İkisinde lenfatik yayılım mevcuttu.

Erişkin RS'larında radyoterapi veya kemoterapi ile elde edilen yanıt pek iyi değilken; çocuk embriyonel tip RS'u siklofosfamid, aktinomisin-D, vinkristin, doksorubisin ve cisplatin'li kombine kemoterapi, radyoterapi ve cerrahiyle yapılan multimodal tedaviye yanıt verebilmektedir (1,11,12). Son zamanlarda, eğer mümkünse mesane fonksiyonlarını koruyucu tedavi modelleri (konservatif cerrahi ve gerekliyse kemoterapi ve radyoterapi) üzerinde durulmaktadır. Radikal eksanteratif tedavi, konservatif tedavilere cevap alınamayan olgular için saklanmalıdır, ancak konservatif yöntemler olguların sınırlı bir miktarında başarılı olabilmektedir (11).

Lezyonun yerleşiminin prognozda önemli olduğu ve prostat lezyonlarında mesane lezyonlarına oranla rölatif ölüm riskinin 6 kat fazla olduğu bildirilmekte, bu nedenle de bu olgularda daha agresif tedavi yöntemleri önerilmektedir (18). Bizim erişkin olgumuzda da mesane-prostat lezyonu mevcuttu, yapılan agresif cerrahi, radyoterapi ve tamamlanamayan kemoterapiye rağmen olguda remisyon sağlayamadık ve takibin 4. yılında olgu kaybedildi. Jinekolojik dokulara yayılmış lokal tümörlerin multimodal tedavilere iyi cevap verdiği ancak daha yoğun takiplerin gerektiği bildirilmektedir (18). 4 yaşındaki olgumuzda

lokal eksizyon ve iki kür kombine kemoterapi uygulayabildik, olgunun tolere edememesi nedeniyle radyoterapi uygulanamadı ve remisyon sağlanamayıp takibin 27. ayında kaybedildi.

Tanı esnasındaki tümör evresinin prognozda etkin olduğu ve en kötü prognozun tanıda metastazlı olgularda olduğu bildirilmiştir (13,14). Çocuklarda kombine kemoterapinin survival oranlarını %20'lerden %50'lere çıkardığı rapor edilmiştir, ancak son veriler bu oranları desteklememektedir. 25 olgulu bir seride 12 yıllık süre içinde survival oranının %38 olduğu ve primer tümörün lokal yayılımı ile uzak parankimal metastaz varlığının en önemli fatal seyir göstergeleri olduğu bildirilmiştir (15-18).

### KAYNAKLAR

1. Catalona WJ: Bladder Cancer, In: Gillenwater JY, Grayhack JT, Howards SS, Duckett JW (eds) *Adult and Pediatric Urology*, 2nd ed. St Louis: Mosby Year Book, 1991: 1135-1183.
2. Keating JP, Malek RS: Sarcoma, pheocromocytoma and benign tumors. In: Resnick MI, Kursh E (eds) *Current Therapy in Genitourinary Surgery*, Toronto: BC Decker Inc, 1987: 80-83.
3. Snyder HM III, D'Angio GJ, Evans AE, Raney RB: Pediatric Oncology. In: Walsh PC, Retik AB, Stamey TA, Vaughan ED (eds) *Campbell's Urology*, 6th ed. Philadelphia: W.B. Saunders Comp., 1992: 1967-2014.
4. Maurer HM, Moon T, Donaldson M, Fernandez C, Gehan EA, Hammond D: The intergroup rhabdomyosarcoma study: A preliminary report. *Cancer*, 1977; 40:2015-2026.
5. Young JL, Miller RW: Incidence of malignant tumors in U.S. children. *J Pediatr*, 1975; 86:254-258.
6. McKeen EA, Bodurtha J, Meadows AT, Douglass EC, Mulvihill JJ: Rhabdomyosarcoma complicating multiple neurofibromatosis. *J Pediatr*, 1978; 93: 992-993.
7. Li FP, Fraumeni JF: Soft tissue sarcomas, breast cancer and other neoplasms: A familial syndrome. *Ann Intern Med*, 1969; 71:747-750.
8. Tank ES, Fellmann SL, Wheeler ES: The treatment of urogenital tract rhabdomyosarcoma in infants and children. *J Urol*, 1972; 107: 324-328.

1. Loughlin KR, Retik AB, Weinstein HJ, Colodny AH, Shamberger RC, Delorey M, et al: *Genitourinary rhabdomyosarcoma in children. Cancer*, 1989; 63:1600-1606.
2. Exelby PR, Ghavimi F, Jereb B: *Genitourinary rhabdomyosarcoma in children. J Pediatr Surg*, 1978; 13:746-752.
3. Catalona WJ: *Urothelial tumors of the urinary tract. In: Walsh PC, Retik AB, Stamey TA, Vaughan ED (eds) Campbell's Urology, 6th ed. Philadelphia: W.B. Saunders Comp., 1992; 1094-1158.*
4. Koss LG: *Tumors of the urinary bladder. In: Atlas of Tumor Pathology, Second series, Fasc. 11, Washington DC: Armed Forces Institute of Pathology, 1975: 1-120.*
5. Crist WM, Garnsey L, Beltangady MS, Gehan E, Ruymann F, Webber B, et al: *Prognosis in children with rhabdomyosarcoma: A report of the Intergroup Rhabdomyosarcoma Studies I and II. J Clin Oncol*, 1990; 8:443-452.
6. Lawrence W, Gehan EA, Hays DM, Beltangady M, Maurer HM: *Prognostic significance of staging factors of the UICC staging system in childhood rhabdomyosarcoma: A report from the Intergroup Rhabdomyosarcoma Study (IRS-II). J Clin Oncol*, 1987; 5:46-54.
7. Ghavimi F, Exelby PR, D'Angio GJ, Whitmore WF, Lieberman PH, Lewis JL, et al: *Combination therapy of urogenital embryonal rhabdomyosarcoma in children. Cancer*, 1973; 32:1178-1185.
8. Ghavimi F, Exelby PR, D'Angio GJ, Cham W, Lieberman PH, Tan C, et al: *Multidisciplinary treatment of embryonal rhabdomyosarcoma in children. Cancer*, 1975; 35:677-686.
9. Ghavimi F, Herr H, Jereb B, Lieberman PH: *Treatment of genitourinary rhabdomyosarcoma in children. J Urol*, 1984; 132:313-319.
10. LaQuaglia M: *Genitourinary rhabdomyosarcoma in children. Urol Clin of North Am*, 1991; 18:575-580.

*Yazışma Adresi: Dr. A. Sıtkı ÖZDAMAR, KOÜ Tıp Fak. Üroloji ABD41900- Derince, Kocaeli*