

Bir grup Türk popülasyonunda bifid mandibular kondil prevalansının konik ışınli bilgisayarlı tomografi ile retrospektif olarak değerlendirilmesi

Sevde Göksel(0000-0003-0092-7079)^α, Merve Yelken Kendirci(0000-0001-7894-3752)^α, İlknur Özcan(0000-0001-9006-5630)^α

Selcuk Dent J, ODMFR 2019 Kongre Kitapçığı Özel Sayısı

Başvuru Tarihi: 28 Aralık 2018
Yayına Kabul Tarihi: 02 Şubat 2019

ÖZ

Bir grup Türk popülasyonunda bifid mandibular kondil prevalansının konik ışınli bilgisayarlı tomografi ile retrospektif olarak değerlendirilmesi

Amaç: Bu çalışmanın amacı bifid mandibular kondilin (BMK) bir grup Türk popülasyonundaki prevalansının Konik Işınli Bilgisayarlı Tomografi (KIBT) ile retrospektif olarak değerlendirilmesidir.

Gereç ve Yöntemler: Bu retrospektif çalışmada, 2015-2018 yılları arasında İstanbul Üniversitesi Diş Hekimliği Fakültesi, Ağız, Diş ve Çene Radyolojisi Anabilim Dalı'na çeşitli nedenlerle başvuran 572 hastaya ait (308 kadın, 264 erkek) KIBT görüntüleri değerlendirilmiş ve bifid mandibular kondil tespit edilen vakalar yaş, cinsiyet ve lateralite açısından istatistiksel olarak analiz edilmiş ve görülme sıklıkları belirlenmiştir.

Bulgular: Ortalama yaşları 41,5 olan 15-87 yaş aralığındaki 572 hastanın 32'sinde (19 kadın, 13 erkek) BMK tespit edilmiştir. BMK, 5 hastada bilateral; 27 hastada ise unilateral olarak görülmüştür. BMK görülme sıklığı kadınlarda % 6.1 erkeklerde % 4.9 olarak belirlenmiştir.

Sonuç: Araştırmamızda BMK prevalansı % 5.6 oranında bulunmuş olup önceki çalışmalara göre yüksektir. Kadın ve erkeklerde BMK görülme sıklığında, istatistiksel olarak anlamlı fark bulunmamıştır ($p > 0.05$).

ANAHTAR KELİMELELER

Mandibular kondil, anomaliler, prevalans, konik ışınli bilgisayarlı tomografi

ABSTRACT

Evaluation of bifid mandibular condyle prevalence in a group of Turkish population by using cone beam computed tomography: A retrospective study

Background: The aim of this study was to evaluate the prevalence of bifid mandibular condyle (BMC) in a group of Turkish population by using cone-beam computed tomography (CBCT).

Methods: In this retrospective study, CBCT scans of 572 patients (308 females, 264 males) who referred to Istanbul University Faculty of Dentistry, Department of Dentomaxillofacial Radiology between 2015 and 2018 were evaluated. Bifid mandibular condyle cases were analyzed according to the patients' age, gender and laterality and their frequencies were determined statistically.

Results: BMC was detected in 32 of 572 patients (19 females, 13 males) aged between 15 and 87 years with a mean age of 41.5 years. BMC was unilateral in 5 patients; in 27 patients, it was bilateral. The incidence of BMC was 6.1% in females and 4.9% in males.

Conclusion: The prevalence of BMC was found to be 5.6% in our research and it was higher than previous studies. There was no statistically significant difference between the prevalence of BMC in males and females ($p > 0.05$).

KEYWORDS

Mandibular condyle, abnormalities, prevalence, cone-beam computed tomography

GİRİŞ

Bifid mandibular kondil (BMK) ilk kez Hardlicka tarafından 1941 yılında tanımlanmış nadir görülen bir anomalidir.^{1,2} Kondil başı parsiyel olarak ya da tamamen mediolateral veya anteroposterior yönde iki loba ayrılmış görünümde izlenmektedir.^{2,3} BMK etiyojisi kesin olarak bilinmemekle beraber gelişimsel ya da travma sonucu oluşabileceği literatürde bildirilmiştir. BMK, sıklıkla radyolojik muayenede tesadüfen saptanmakta olup unilateral veya bilateral olarak görülebilir.^{1,4-6} Çoğu vakada unilateral olarak görülmektedir.⁷⁻⁹

BMK'nın temporomandibular eklem (TME) hastalıklarındaki etiyojistik rolü ve kondil fraktürleriyle karıştırılması nedeniyle kesin tanıda önem taşımaktadır.¹⁰ Çoğu çalışmada BMK'nın asemptomatik olduğu bildirilse de TME

^α İstanbul Üniversitesi Diş Hekimliği Fakültesi, Ağız, Diş ve Çene Radyolojisi Anabilim Dalı, İstanbul

hastalıklarına ve klik sesi, ağrı, şişlik, ankiloz, mandibulada hareket kısıtlılığı gibi semptomlara neden olduğunu ileri süren çalışmalarda mevcuttur.^{11,12} Birçok çalışmada BMK prevalansı, panoramik radyografi ile değerlendirilmiştir. Ancak panoramik radyografide görüntünün 2 boyutlu olması ve süperpozisyonlar nedeniyle olası BMK'nın gözden kaçması daha detaylı araştırmaların yapılması gereğini öne çıkarmaktadır. Literatürde Bilgisayarlı Tomografi (BT) ve Konik Işınlı Bilgisayarlı Tomografi (KIBT) ile BMK'nın değerlendirildiği çok az sayıda çalışma mevcuttur. BMK'nın 3 boyutlu değerlendirilmesi çalışmanın güvenilirliğini artırmaktadır. KIBT'da BT'ye oranla daha az radyasyon olması, daha kısa sürede görüntü elde edilmesi ve kemik rezolüsyonunun yüksek olması nedeniyle dentomaksillofasial bölgedeki kemik yapıların değerlendirilmesinde KIBT daha avantajlıdır.¹

Bu çalışmada 572 hasta retrospektif olarak analiz edilmiş ve BMK görülen olguların KIBT ile değerlendirilmesi amaçlanmıştır.

GEREÇ VE YÖNTEM

Bu araştırma, Helsinki Deklarasyonu'nun ilkelerine göre gerçekleştirilmiş ve İstanbul Üniversitesi Diş Hekimliği Fakültesi, Klinik Araştırmalar Etik Kurulu tarafından onaylanmıştır (Dosya no: 2018/97).

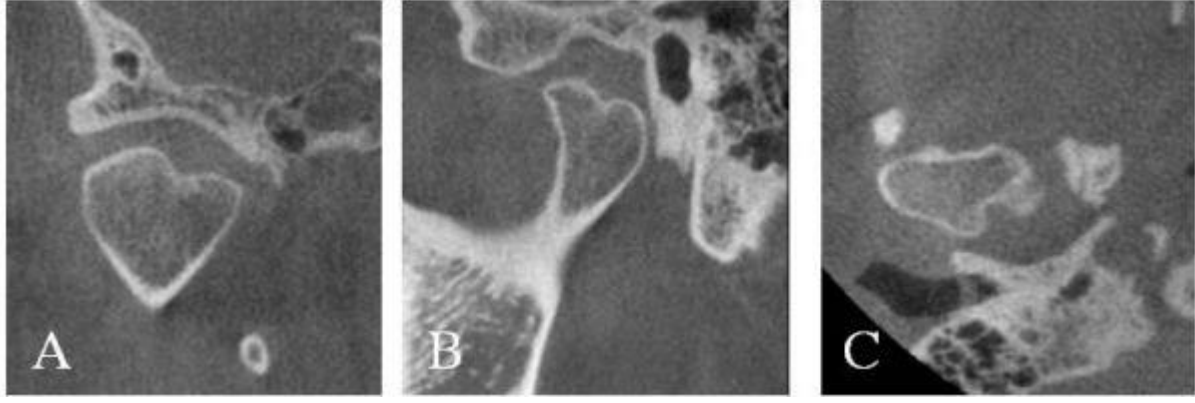
Çalışmada, Aralık 2015-Kasım 2018 yılları arasında İstanbul Üniversitesi Diş Hekimliği Fakültesi, Ağız, Diş ve Çene Radyolojisi Anabilim Dalı'na çeşitli nedenlerle KIBT alınmış hastalar arasından mandibular kondilin görüntüye girdiği; mandibulada fraktür veya patoloji görülmeyen asemptomatik olgular değerlendirilmeye alınmıştır. Soredex SCANORA®3Dx (Tuusula, Finland) marka cihazda alınmış olan KIBT görüntüleri, Ondemand 3D Project Viewer Cybermed Inc. (California, USA) programı ile 0.2 mm'lik kesit kalınlığında aksiyal, sagittal ve koronal kesitler incelenerek iki araştırmacı tarafından değerlendirilmiştir. BMK tespit edilen olgular, unilateral (sağ/sol) veya bilateral görülmesi, kondilin anteroposterior (AP) veya mediolateral (ML) yönde ayrılmasına göre kaydedilmiştir. Elde edilen veriler SPSS versiyon 21 (Chicago, IL, USA) programında Ki-kare testi kullanılarak analiz edilmiş olup $p < 0,05$ olan değerler istatistiksel olarak anlamlı kabul edilmiştir.

BULGULAR

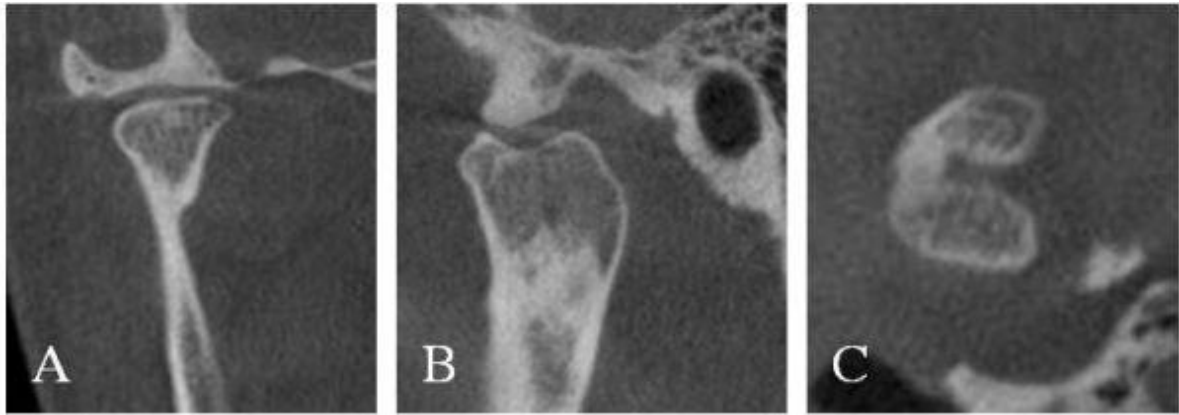Ortalama yaşları 41.5 (Standart sapma: 17.15) olan, 15-87 yaş aralığındaki 572 (308 kadın, 264 erkek) hastanın KIBT görüntüleri retrospektif olarak değerlendirilmiş olup 32 olguda (% 5.6) BMK tespit edilmiştir.

32 hastada (64 kondilde) izlenen bifid mandibular kondilin oryantasyonu 62 kondilde AP, 2 kondilde ise ML olarak izlenmiştir (Resim 1, Resim 2). BMK, 5 olguda bilateral; 27 (15 sağ, 12 sol) vakada ise unilateral olarak görülmüştür (Resim 3).

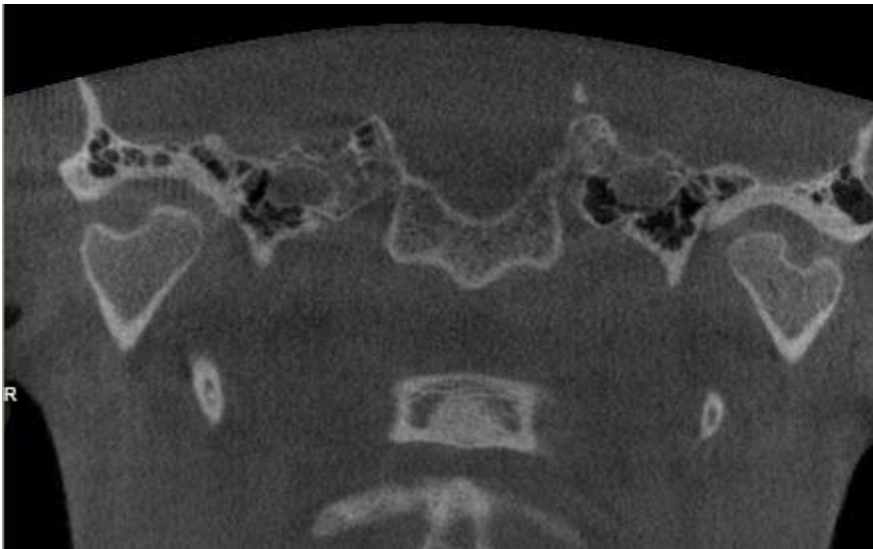
Çalışmamızda BMK'nın kadın ve erkeklerde görülme oranı 1.46:1'dir. 19 kadın (% 6.1), 13 erkek (% 4.9) hastada BMK kaydedilmiş olup kadın ve erkeklerde BMK görülme sıklığında, istatistiksel olarak anlamlı fark bulunmamıştır ($p=0.518$, Ki-kare testi) (Tablo 1).



Resim 1. A. Koronal, B. Sagital, C. Aksiyal kesitlerdeki KIBT görüntüleri ile AP oryantasyonlu BMK



Resim 2. A. Koronal, B. Sagital, C. Aksiyal kesitlerdeki KIBT görüntüleri ile ML oryantasyonlu BMK



Resim 3. Bilateral bifid mandibular kondilin koronal kesitteki görüntüsü

Tablo 1. Bifid Mandibular Kondilin (BMK) Cinsiyete Göre Dağılımı

Cinsiyet	BMK	BMK	Total	P değeri
	Yok	Var		
Kadın	289	19	308	0.518*
Erkek	251	13	264	
Total	540	32	572	

*Ki-kare testi

TARTIŞMA

Bifid mandibular kondilin etiyolojisi tam olarak anlaşılammış olup literatürde çeşitli teoriler mevcuttur. BMK'nın kondil fraktürü, kondilektomi veya travma sonucu geliştiğini bildiren yayınlar bulunmaktadır.^{6,13} Gelişim aşamasında damarlanması bozulan kondilin bölündüğü veya kondil kartilajının gelişiminde erken aşamada iyi vaskülarize fibröz doku septası oluşarak kondili 2'ye ayırdığı ve bifid kondil oluşumuna yol açtığını ileri süren teoriler de mevcuttur.^{5,9,14} Ayrıca endokrin bozukluklar, teratojenlere maruz kalma, beslenme eksiklikleri, enfeksiyon, radyasyon, travma ve genetik kaynaklı BMK oluştuğunu bildiren literatürler bulunmaktadır.^{2,15-17} Poswillo ve ark.¹⁸ diskin pozisyonunda veya şeklindeki değişikliklerin bir sonucu olarak BMK'nın ortaya çıktığını ve eklem boşluğu boyunca intraartiküler septa oluşumuna yol açtığını öne sürmüşlerdir.

Bifid kondilin oryantasyonu anteroposteior (AP) ve mediolateral (ML) olarak sınıflandırılmış olup literatürde AP oryantasyonlu BMK'nın travma kaynaklı, ML grubun ise gelişimsel olduğu öne sürülmüştür.^{2,19-21} Çoğu BMK olgusu TME ile ilişkili bir semptomla değil panoramik film ile rutin radyografik incelemede saptanmaktadır.^{5,8,22} Panoramik radyografi, BMK tanısında geçerli bir tanı aracı olmasına rağmen, ameliyat planlandığında bilgisayarlı tomografi ve manyetik rezonans görüntüleme ile entegre edilmelidir.²³ Özellikle mediolateral yönde olukla ayrılan kondil başını değerlendirmede üç boyutlu görüntüleme yöntemleri klinisyen için büyük öneme sahiptir.² 3D görüntüleme, kondildeki hipoplastik, hiperplastik veya dejeneratif değişiklikleri iki boyutlu görüntülere oranla daha doğru değerlendirilmesine olanak tanımaktadır. BMK'nın kist, tümör, metastatik lezyonlar gibi dejeneratif değişiklikler veya kondiler fraktür ile ayırıcı tanısı önemli olup BMK morfolojisinin görüntülenmesinde ideal yöntem üç boyutlu görüntülemedir.⁸ KIBT, BT ile karşılaştırıldığında düşük radyasyon dozu uygulanması avantajı ile üç boyutlu görüntülemede BMK değerlendirilmesi için bir avantaj olarak karşımıza çıkmaktadır.¹

Menezes ve ark.'nın²⁴ panoramik radyografi ile yaptıkları çalışmada BMK prevalansını %0.018 olarak bulunmuştur. Literatürde, 2011 yılına kadar 112 adet BMK olgusu bildirilmiştir, ancak bu sayı yeni gelişmiş görüntüleme yöntemlerinin kullanımıyla hızla artmaktadır.¹⁰ Khojastepour ve ark.¹ tarafından KIBT ile yapılan retrospektif çalışmada BMK prevalansı (% 4.53), panoramik radyografi ile yapılan çalışmalara oranla daha yüksek sıklıkta bulunmuştur. Bizim çalışmamızda da BMK prevalansı % 5.6 olarak önceki çalışmalara kıyasla yüksek oranda bulunmuştur. Sahman ve ark.'nın⁴ BT ile yaptıkları çalışmada ise araştırmamıza oranla BMK prevalansı düşük bulunmuştur (% 1.82)

Bifid mandibular kondil olgularının çoęu asemptomatik olmakla birlikte klik sesi, aęrı ve mandibular hareketlerin sınırlanması, ankiloz gibi semptomlar görülebilmektedir.^{19,24-27} Asemptomatik BMK olgularının takip edilmesi gerekir ve herhangi bir anormallik kaydedilene kadar müdahale gerektirmez ancak artiküler düzensizlięi olan hastalar, oklüzal splintler ve artroskopik cerrahi ile tedavi edilmelidir.² Semptomatik vakalarda TME bozuklukları konservatif olarak tedavi edilirken travmaya sekonder TME ankilozu oluřan BMK olgularında cerrahi müdahale gerekmektedir.⁸

SONUÇ

Bifid mandibular kondil, nadir görülen bir olgu olmasına raęmen ilerleyen görüntüleme yöntemleri nedeniyle giderek artan oranda bildirilmiřtir. Arařtırmamızda BMK prevalansı % 5,6 olarak dięer alıřmalara oranla yüksek bulunmuřtur. Kadın ve erkek hastalar arasında istatistiksel olarak anlamlı fark saptanmamıřtır.

KAYNAKLAR

1. Khojastepour L, Kolahi S, Panahi N, Haghnegahdar A. Cone Beam Computed Tomographic Assessment of Bifid Mandibular Condyle. J Dent (Tehran). 2015;12(12):868-73
2. Balaji SM. Bifid mandibular condyle: a study of the clinical features, patterns and morphological variations using CT scans. J Maxillofac Oral Surg. 2010;9(1):38-41.
3. Miloglu O, Yalcin E, Buyukkurt M, Yilmaz A, Harorli A. The frequency of bifid mandibular condyle in a Turkish patient population. Dentomaxillofac Radiol. 2010;39(1):42-6.
4. Sahman H, Sisman Y, Sekerci AE, Tarim-Ertas E, Tokmak T, Tuna IS. Detection of bifid mandibular condyle using computed tomography. Med Oral Patol Oral Cir Bucal. 2012;17(6):e930-4.
5. Acikgoz A. Bilateral bifid mandibular condyle: a case report. J Oral Rehabil. 2006;33(10):784-7.
6. Antoniadis K, Hadjipetrou L, Antoniadis V, Paraskevopoulos K. Bilateral bifid mandibular condyle. Oral Surg Oral Med Oral Pathol Oral Radiol Endod. 2004;97(4):535-8.
7. Daniels JS, Ali I. Post-traumatic bifid condyle associated with temporomandibular joint ankylosis: report of a case and review of the literature. Oral Surg Oral Med Oral Pathol Oral Radiol Endod. 2005;99(6):682-8.
8. Corchero-Martin G, Gonzalez-Teran T, Garcia-Reija MF, Sanchez-Santolino S, Saiz-Bustillo R. Bifid condyle: case report. Med Oral Patol Oral Cir Bucal. 2005;10(3):277-9.
9. Hersek N, Ozbek M, Tasar F, Akpinar E, Firat M. Bifid mandibular condyle: a case report. Dent Traumatol. 2004;20(3):184-6.
10. Haghnegahdar AA, Bronoosh P, Khojastepour L, Tahmassebi P. Prevalence of bifid mandibular condyle in a selected population in South of Iran. J Dent (Shiraz). 2014;15(4):156-60.
11. Woo MH, Yoon KH, Park KS, Park JA. Post-traumatic bifid mandibular condyle: A case report and literature review. Imaging Sci Dent. 2016;46(3):217-22.
12. Espinosa-Femenia M, Sartorres-Nieto M, Berini-Aytes L, Gay-Escoda C. Bilateral bifid mandibular condyle: case report and literature review. Cranio. 2006;24(2):137-40.

13. Li Z, Djae KA, Li ZB. Post-traumatic bifid condyle: the pathogenesis analysis. *Dent Traumatol.* 2011;27(6):452-4.
14. Lopez-Lopez J, Ayuso-Montero R, Salas EJ, Rosello-Llabres X. Bifid condyle: review of the literature of the last 10 years and report of two cases. *Cranio.* 2010;28(2):136-40.
15. Jaju PP. Aetiology of bifid condyle. *Dentomaxillofac Radiol.* 2010;39(4):256.
16. Katti G, Najmuddin M, Fatima S, Unnithan J. Bifid mandibular condyle. *BMJ Case Rep.* 2012;2012.
17. Faisal M, Ali I, Pal US, Bannerjee K. Bifid mandibular condyle: Report of two cases of varied etiology. *Natl J Maxillofac Surg.* 2010;1(1):78-80.
18. Poswillo DJOS, Oral Medicine, Oral Pathology. The late effects of mandibular condylectomy. 1972;33(4):500-12.
19. Tutar O, Bas A, Gulsen G, Bayraktarov E. Bifid mandibular condyle: CT and MRI appearance. *BMJ Case Rep.* 2012;2012.
20. Shriki J, Lev R, Wong BF, Sundine MJ, Hasso AN. Bifid mandibular condyle: CT and MR imaging appearance in two patients: case report and review of the literature. *AJNR Am J Neuroradiol.* 2005;26(7):1865-8.
21. Szentpetery A, Kocsis G, Marcsik A. The problem of the bifid mandibular condyle. *J Oral Maxillofac Surg.* 1990;48(12):1254-7.
22. Melo SL, Melo DP, Oenning AC, Haiter-Neto F, Almeida SM, Campos PS. Magnetic resonance imaging findings of true bifid mandibular condyle with duplicated mandibular fossa. *Clin Anat.* 2012;25(5):650-5.
23. Ghigi G, Pastremoli A, Giuliani-Piccari G, Ruggeri F. [Anatomic and radiological observations of th bifid mandibular condyle]. *Radiol Med.* 2001;101(3):152-6.
24. Menezes AV, de Moraes Ramos FM, de Vasconcelos-Filho JO, Kurita LM, de Almeida SM, Haiter-Neto F. The prevalence of bifid mandibular condyle detected in a Brazilian population. *Dentomaxillofac Radiol.* 2008;37(4):220-3.
25. Ramos FM, Filho JO, Manzi FR, Boscolo FN, Almeida SM. Bifid mandibular condyle: a case report. *J Oral Sci.* 2006;48(1):35-7.
26. Sales MA, Oliveira JX, Cavalcanti MG. Computed tomography imaging findings of simultaneous bifid mandibular condyle and temporomandibular joint ankylosis: case report. *Braz Dent J.* 2007;18(1):74-7.
27. Gulati A, Virmani V, Ramanathan S, Verma L, Khandelwal N. Bifid mandibular condyle with temporomandibular joint ankylosis: report of two cases and review of literature. *Skeletal Radiol.* 2009;38(10):1023-5.