



***PAKLİTAKSEL'İN OLUŞTURDUĞU TESTİS HASARI ÜZERİNE RESVERATROL'ÜN KORUYUCU ETKİSİNİN İNCELENMESİ**
INVESTIGATION OF THE PROTECTIVE EFFECT OF RESVERATROL ON THE TESTES DAMAGE CREATED BY PACLITAXEL

Pınar BİLGİCİ¹, Esra BALCIOĞLU¹, Birkan YAKAN¹

¹ Erciyes Üniversitesi, Tıp Fakültesi, Histoloji ve Embriyoloji Anabilim Dalı, Kayseri

ÖZ

Çalışmamızda kemoterapötik etkiye sahip olan Paklitaksel (PAC)'in sıçanların testisi üzerinde oluşturduğu hasarda antioksidatif etkiye sahip olan Resveratrol (RES)'ün koruyucu etkisinin olup olmadığı araştırılmıştır.

Çalışmada Wistar albino türü erkek sıçanlar her grupta 10'ar hayvan olacak şekilde kontrol, PAC (10mg/kg), RES (10mg/kg) ve PAC+RES (10mg/kg+10 mg/kg) olarak 4 gruba ayrıldı. Dokuların genel yapısının değerlendirilmesi için Hematoksilin&Eozin ve apoptozisi değerlendirmek için TUNEL metodu kullanıldı. Biyokimyasal olarak testis dokusunda malondialdehide (MDA), katalaz (CAT) ve süperoksitdismutaz (SOD) değerlerine bakıldı.

Sonuç olarak, dokular histopatolojik olarak değerlendirildiğinde diğer gruplardan farklı olarak PAC grubunda epitelde düzensizlikler ve nekrotiktübüllerin sayısında artış, bağ dokusu alanlarında genişleme gözlemlendi. TUNEL yöntemi sonuçlarına göre PAC grubunda TUNEL pozitif hücre sayısı kontrol, RES ve PAC+RES gruplarıyla kıyaslandığında artış tespit edildi. Testis dokusundaki MDA, CAT ve SOD değerleri kıyaslandığında ise gruplar arasında anlamlı bir farklılık bulunmadı ($p>0,05$). Sonuçta PAC birçok organı etkilediği gibi testis dokusunda da çok ciddi hasarlar oluşturmaktadır. Bu hasarı engellemek için PAC kullanımı sırasında RES'ün de kullanılması testiste koruyucu ve düzeltici olabilir.

ABSTRACT

In our study, it was investigated whether or not protective effect of the Resveratrol (RES), which has antioxidative effect in the damage on the testes of rats by Paclitaxelin (PAC), which has chemotherapeutic effect.

In the study, Wistar albino rats were divided into 4 groups as control, PAC (10 mg/kg), RES (10 mg / kg) and PAC+RES (10 mg/kg+10 mg/kg). General structure and properties determination for Hematoxylin&Eosin and apoptosise valuate was used to the TUNEL method. Malondialdehyde (MDA), catalase (CAT) and superoxide dismutase (SOD) values were measured on the testes tissue as biochemical parameters.

As a result, histopathologically, thenumber of germinal epithelial irregularities and necrotic tubules was in creased in the PAC group, and enlargement of the connective tissue are as was observed, unlike the other groups. According to the results of the TUNEL method, the number of tunel-positive cells in the PAC group increased when compared to all other groups. When MDA, CAT and SOD values were evaluated biochemically, there was no significant difference between the groups ($p>0,05$). As a result, PAC affects many organs and causes serious damage to the testis tissue. To prevent this damage, the use of RES during the use of PAC may be protective and corrective in the testicle.

Anahtar kelimeler: Paklitaksel, Resveratrol, sıçan, testisler.

Keywords: Paclitaxel, Resveratrol, rat, testes.

*Bu çalışma Erciyes Üniversitesi Araştırma Fonu tarafından TLY-2016-6810 nolu proje ile desteklenmiş olup, 10-13.05.2018 tarihleri arasında Antalya'da düzenlenen 14.Ulusal Histoloji ve Embriyoloji kongresinde poster bildirisi olarak sunulmuştur.

Makale Geliş Tarihi : 11.06.2018
Makale Kabul Tarihi: 15.08.2019

Corresponding Author: Pınar BİLGİCİ
Erciyes Üniversitesi Tıp Fakültesi Histoloji ve Embriyoloji Anabilim Dalı
e-mail: pinar.cnsbilgici@gmail.com

GİRİŞ

PAC meme, ovaryum, akciğer, baş-boyun ve özofagus kanserleri gibi epiteliyal orjinli kanserlerin tedavisinde kullanılan taksan grubu bir kemoterapotik ajandır. PAC anti-tümör özelliğini mikrotübüller üzerinden göstermektedir. Aynı zamanda, apoptozis işlemini bloke eden bcl-2 adında bir proteine de bağlanmaktadır. Bu nedenle PAC, bölünen hücrelerin ortadan kaldırılması üzerinde çift yönlü bir rol üstlenmektedir (1-4). Antioksidanlar lipid peroksidasyonunu engellemeleri yanında protein, nükleik asitler ve karbonhidratların litik enzimlerden korunmasını sağlarlar (5).

RES; travmatik zedelenme, UV ışığına maruz bırakılma ya da mantar enfeksiyonuna yanıt olarak bazı bitkiler tarafından sentezlenen non-flavonoid yapıda polifenolik bir fitoaleksindir (6,7). RES'ün germ hücreleri ve spermatozonlar üzerinde doz değerlendirilmesinin yapıldığı bir çalışmada RES'ün lipid peroksidasyonuna karşı koruyucu etki gösterdiği ve semenin kriyopreservasyonu ya da İn Vitro Fertilizasyon ve İntra Sitolazmik Sperm Enjeksiyonu (mikroenjeksiyon) gibi mekanik teknikler için spermleri reaktif oksijen türevlerinin saldırılarına karşı daha iyi koruyabilen özelliği sebebiyle yeni sperm kültür medyumlarına eklenmesinin yararlı olabileceği bildirilmiştir (8).

Bu çalışmanın amacı yeni tedavi yöntemlerinden yola çıkarak, kemoterapotik bir ilaç olarak kullanılan PAC'in testis üzerinde oluşturması muhtemel hasarlarının RES kullanarak ne kadar önlenebileceğini araştırmaktır.

kobu (OLYMPUS BX51) altında incelendi. Biyokimyasal parametre olarak testis dokusunda malondialdehide (MDA), katalaz (CAT) ve süperoksitdismutaz (SOD) değerlerine bakıldı.

Bu çalışma, Erciyes Üniversitesi Deneysel Hayvanları Etik Kurul Başkanlığının 02 sayılı toplantı ve 16/044 numaralı Etik Kurul onayı doğrultusunda yapıldı ve Erciyes Üniversitesi Bilimsel Araştırma Projeleri Birimi Komisyonu tarafından (TYL-2016-6810) desteklendi.

Johnsen Testiküler Biyopsi Skoru (JTBS)

Bu skorlamaya göre, hasarlanmaya neden olan herhangi bir olay sonrasında, seminifer tübülün içindeki hücrelerin dağılımı belli bir sıra takip ederek progresif bir şekilde kaybolur. Dolayısıyla seminifer tübüllerdeki hasarlanmanın derecesinin değerlendirilmesinde JTBS kullanıldı (Tablo I). Histolojik incelemelerin sonuçları Erciyes Üniversitesi Tıp Fakültesi Histoloji-Embriyoloji Anabilim Dalında bulunan iki uzman histolog tarafından yapıldı. Her gruptan rastgele seçilmiş 10 farklı preparattan 20'er farklı tübül 20'lik objektifle iki kör gözlemci tarafından incelendi. Her grup için ayrı ayrı 100 adet tübül Tablo I de belirtilen kriterlere göre değerlendirildi.

TUNEL Yöntemi

Parafin bloklardan 4-5 µm'lik kesitler polilizin kaplı lamlara alındı. Apoptoz pozitif hücrelerin belirlenmesi için InSitu Cell DeathDetection Kit, Fluorescein,

Tablo I:Johnsen Testiküler Biyopsi Skorlaması (JTBS)

Skor	Histolojik Bulgular	Skor	Histolojik Bulgular
1	Tübüler kesitte hiçbir hücre yoktur.	6	Az sayıda (5/ tübül) spermatid mevcuttur.
2	Sadece sertoli hücreleri vardır.	7	Farklanma işareti olmaksızın fazla sayıda spermatid vardır.
3	Germ hücreleri olarak sadece spermatogonyumlar vardır.	8	Olgun spermatozoa olmaksızın geç spermatidler mevcuttur.
4	Az sayıda (5/ tübül) spermatosit vardır.	9	Az sayıda (5/ tübül) spermatozoa vardır.
5	Fazla sayıda spermatosit mevcuttur.	10	Fazla sayıda spermatozoanın görüldüğü tam spermatogenez mevcuttur.

GEREÇ VE YÖNTEM

Bu çalışmada, her grupta 10 adet olacak şekilde Erciyes Üniversitesi Deneysel ve Klinik Araştırma Merkezinde (DEKAM) yetiştirilen ortalama 60 günlük Wistar albino cinsi erkek sıçanlar kullanılmıştır. Grup 1'e (kontrol grubu) 4 hafta boyunca her gün serum fizyolojik i.p. olarak verildi. Grup 2'ye haftada 1 gün PAC (10 mg/kg) tek doz i.p. olarak 4 hafta boyunca (toplam 4 doz) uygulandı. Grup 3'e deneyin başlangıcından itibaren 4 hafta boyunca her gün RES (10mg/kg) i.p. olarak yapıldı. Grup 4'e ise deneyin başlangıcından itibaren haftanın 7 günü RES (10mg/kg) ve 7. gün PAC (10mg/kg) i.p. olarak 4 hafta boyunca yapıldı (9).

Dekapitasyon işleminden sonra alınan testis dokusuna rutin histolojik doku takibi yöntemi uygulandı. Dokuların genel yapı ve özelliklerinin belirlenmesi için Hematoksilin&Eozin (H&E) ile boyanarak ışık mikros-

(Cat:11684795910) kullanıldı. Hazırlanan lamlar standart histolojik yöntemler kullanılarak ksilol ile parafini uzaklaştırıldı ve dereceli alkol serilerinden geçirilip preparatlar distile su ile 3 defa ikişer dakika yıkandı. PBS ile iki defa 5 er dakika yıkama işlemi gerçekleştirildi. 10 dakika asit alkolde -20 °C de bekletildi. Tekrardan iki defa PBS de 5 er dakika yıkandı. Equabritionbuffer solüsyonundan damlattıktan sonra karanlık ortamda 5 dakika bekletildi. Önceden hazırlanan ReaksiyonBuffer-TDT enzim solüsyonu dokular üzerine damlatılarak karanlık tank içerisinde 37 °C de etüvde 1 saat bekletildi. Daha sonra preparatlar üzerine stop buffer damlatılarak tekrardan 37 °C de 10 dakika etüvde muamele edildi. Etüvden çıkan doku örnekleri 2 defa 5 er dakika PBS de yıkandı. Önceden hazırlanan bloking solüsyonu preparatlar üzerine damlatıp 20 dakika oda sıcaklığında daha sonra 10 dakika etüvde bekletildi. Etüvden alınan

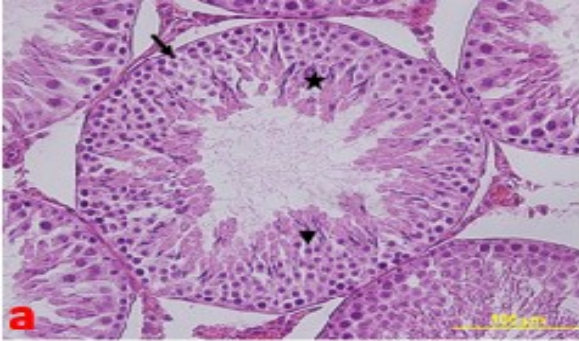
dokular tekrardan iki defa 5 er dakika PBS ile yıkandı ve 4',6-diamidino-2-phenylindole (DAPI) ile zıt boyama yapılan dokular Olympus BX51 floresan mikroskopta 450-500 nm dalga boyunda 40X büyütmede görüntülandı. Enine kesilmiş testis dokularındaki immunreaktif hücrelerin sayısı özel bir oküler yardımıyla her örneğin en az beş bölümden 4 ila 5 alandan (1x1mm) gözlem yapılarak elde edildi.

Malondialdehit, Süperoksitdismütaz ve Katalazaktivite tayini

Deney sonunda -80°C derecede saklanan doku örnekleri oda ısısında bir süre bekletildikten sonra PBS içinde homojenize edildi. Daha sonra soğutmalı santrifüjde +4 derecede 12000 rpm de 30 dakika santrifüj edildi ve süpernatantları alındı. Alınan süpernatantlara aktif diagnostik laboratuvarından temin edilen MDA kiti (RatMDA ELISA Kit. 96 platesenredbio Seri:201-11-0157), SOD kiti (RatSOD ELISA Kit. 96 platesenredbio Seri:201-11-0169) ve CAT kiti (RATMDA ve RatCATELISA Kit. 96 platesenredbio Seri:201-11-5106) uygulanarak Erciyes Üniversitesi, Tıp Fakültesi, Histoloji ve Embriyoloji Anabilim Dalı Laboratuvarı'nda analizleri yapıldı. Doku örneklerinin sonuçları nmol/mg protein olarak, serum örneklerinin sonuçları ise, nmol/ml olarak verildi.

İstatistiksel analiz

Tüm analizlerin istatistiksel değerlendirilmesinde SPSS 22 paketdeneme programı kullanıldı. Veriler ortalama ±standart hata olarak gösterildi. Grupların normal dağılıma uygunluğu Kolmogorov Smirnov ile test edildi. Normal dağılım gösterdiği belirlenen değişkenlerde tek yönlü varyans analizi (Anova), Gruplar arasındaki farklılığın önem kontrolü ise Tukey testi ile yapıldı. $p < 0.05$ değeri istatistiksel olarak anlamlı kabul edildi.



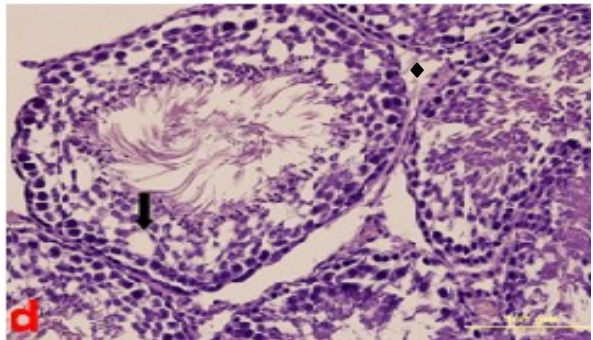
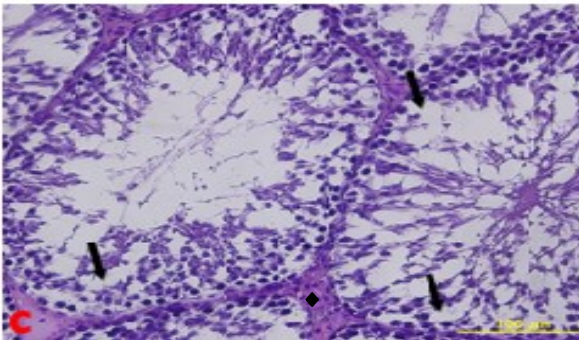
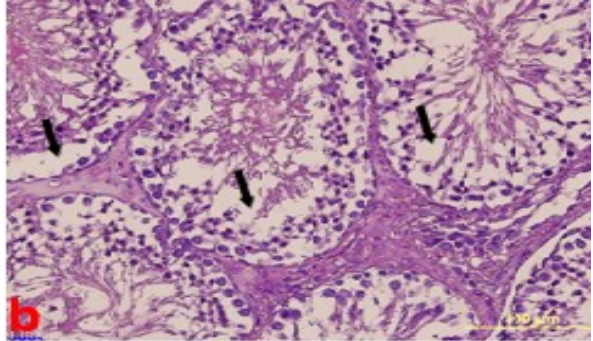
BULGULAR

Histopatolojik Bulgular

Kontrol grubuna ait testis dokusu tunika albuginea adı verilen sıkı bağ dokudan yapılmış bir kapsül ile çevrilmiş durumdaydı. Bu katman organın içine doğru septula testis adı verilen bağ dokusu bölmeleri göndererek intertisyel alanları meydana getirmişti. Seminifer tübülepitelinin çoğunluğunu oluşturacak şekilde değişik gelişim aşamalarında spermatogenik hücreler ve sertoli hücreleri gözlenmekteydi (Şekil I). PAC grubuna ait testis dokusu kontrol grubuna benzer olarak dıştan kalın bir bağ dokusu olan tunika albuginea ile çevrilmişti. Geniş intertisyel bağ dokusunun çevrelediği seminifer tübül yapılarında da belirgin düzensizlikler, tübülleri çevreleyen bazal membran yapısında yer yer incelleme alanları ve kıvrımlar gözlendi (Şekil I). Seminifer tübülü oluşturan spermatogenik hücre serisinde intersellüler boşluklar ve bazalden apikale doğru dizilim gösteren hücre serilerinde kayıplar izlendi. PAC grubunda nekrotik seminifer tübül yapılarına rastlandı (Şekil I). PAC+RES' ün birlikte verildiği gruplarda testis dokusu histopatolojik olarak değerlendirildiğinde, diğer gruplarla benzer olarak kalın bir bağ dokusu olan tunika albuginea ile çevrilmişti. İntertisyel alandaki bağ dokusu bölmeleri PAC grubundakine göre incelmış olarak belirlendi. Bazal membran yapısındaki incelleme bölgeleri ve kıvrımlar gözlenmedi (Şekil I). RES grubuna ait testis dokusu da kontrol grubunda olduğu gibi dıştan kalın bir bağ dokusu olan tunika albuginea ile çevrilmiş durumdaydı. Seminifer tübüller etrafındaki bağ dokusu alanlarında genişlemeler ve düzensizlikler gözlendi (Şekil I).

TUNEL Analiz Sonuçları

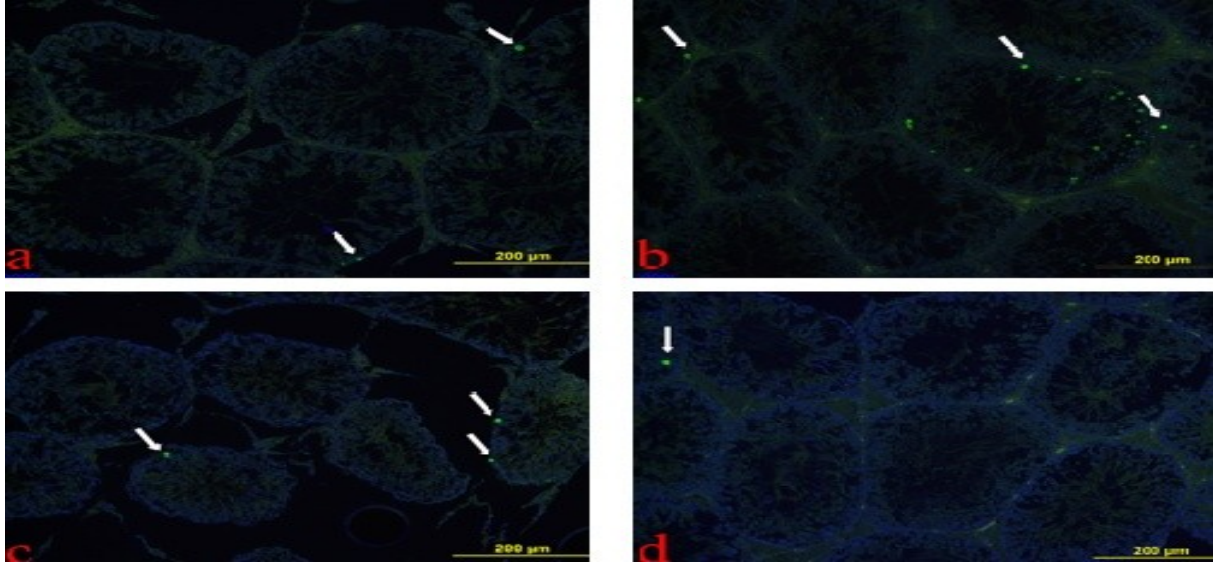
Apoptotik hücreler genellikle spermatogenetik seriye ait hücrelerde belirlendi. Kontrol, RES ve PAC+RES gruplarında apoptotik hücreler sıklıkla



Şekil I: Kontrol (a), PAC (b), PAC+RES (c) ve RES (d). Seminifer tübüllerdeki hücre kayıpları (ok), intertisyel bağ dokusu alanları (elmas başı), Spermatid (ok başı) ve spermatogenik seri (yıldız), H&E, 40X.

spermatogonyum ve primer spermatosit hizasında gözlenirken, PAC grubunda seminifer tübül lümenini çevreleyen hücre serisinin tamamında gözlemlendi (Şekil II).

Seminifer tübüllerdeki germinalepitelin değerlendirildiği JTBS sonuçlarına göre kontrol, PAC, RES ve PAC+RES grupları için elde edilen veriler istatistiksel olarak de-



Şekil II: Kontrol (a), PAC(b), PAC+RES (c) ve RES(d).Apoptotik pozitif hücreler (ok), TUNEL metodu, 20X.

Apoptotik hücre sayımı sonuçlarına göre kontrol grubu, PAC+RES grubu ve RES grubu arasında anlamlı fark olmamasına rağmen ($p>0,05$), PAC uygulanan gruptaki apoptotik hücre sayısı kontrol grubuna göre istatistiksel olarak anlamlı değildi ($p<0,05$) (Tablo II).

Biyokimyasal Bulgular

Tablo II: Apoptotik Hücre Sayım Sonuçları.

ğerlendirilmiş ve Tablo IV'de gösterilmiştir ($p<0,05$). Kontrol grubu ile PAC ve PAC+RES gruplarının ortalama JTBS sonuçları karşılaştırıldığında, PAC uygulaması sonucunda ortalama JTBS sonuçlarının düştüğü ve istatistiksel olarak anlamlı farkın ($p<0,05$) ortaya çıktığı görüldü.

	Kontrol grubu	RES grubu	PAC grubu	PAC+RES grubu	p değeri
TUNEL pozitif hücre sayısı	0,22±0,57 ^a	0,80±1,26 ^a	1,55±2,73 ^b	1,71±2,68 ^b	0,001

Değerler ortalama ± standart hata olarak verilmiştir. ^{a,b} : Aynı satırda farklı harf taşıyan ortalamalar arasındaki fark istatistiksel olarak önemlidir.

Elde edilen testis dokusunda MDA, CAT ve SOD enzim aktiviteleri biyokimyasal olarak değerlendirilmiştir. Tablo III'de görüldüğü gibi elde edilen veriler istatistiksel olarak değerlendirildiğinde anlamlı bir farklılık be-

TARTIŞMA

Erkek infertilitesi ve sterilitesi kemoterapötik ilaçların üreme sisteminde ortaya çıkardığı olumsuz sonuçlardan birisidir. Testisteki Leydig ve Sertoli hücreleri kısmen

Tablo III: Doku örneklerinde ortalama CAT, SOD ve MDA ölçüm sonuçları

	n	Kontrol grubu	RES grubu	PAC grubu	PAC+RES grubu	p değeri
CAT	10	4,22±0,62 ^a	4,43±1,61 ^a	4,40±1,29 ^a	5,73±4,39 ^a	0,59
MDA	10	0,18±0,06 ^a	0,20±0,06 ^a	0,16±0,09 ^a	0,30±0,41 ^a	0,53
SOD	10	0,32±0,07 ^a	0,30±0,12 ^a	0,33±0,06 ^a	0,45±0,43 ^a	0,57

Değerler ortalama ± standart hata olarak verilmiştir. ^{a,b} : Aynı satırda farklı harf taşıyan ortalamalar arasındaki fark istatistiksel olarak önemlidir.

lirilenmemiştir ($p>0,05$).

Johnsen Testiküler Biyopsi Skoru (JTBS) Sonuçları

kemoterapötik ilaçlara dirençli iken, spermatojenik hücreler bu ilaçlara duyarlılık göstermektedir. Yapılan

Tablo IV: Johnsen Testis Biyopsi Sonuçları (JTBS).

	Kontrol grubu	RES grubu	PAC grubu	PAC+RES grubu	p değeri
	n=10	n=10	n=10	n=10	
JTBS	9.16 ±0.80 ^a	8.85±0.84 ^a	6.26±1,24 ^b	6.93±1.09 ^b	0.001

Değerler ortalama ± standart hata olarak verilmiştir. ^{a,b} : Aynı satırda farklı harf taşıyan ortalamalar arasındaki fark istatistiksel olarak önemlidir.

çalışmalarda kemoterapötiklerin genellikle oksidatif stresle ilişkili veya ilişkisiz DNA hasarı oluşturma mekanizmasıyla, erkek üreme sisteminde yan etkilere sebep olduğu ve dolayısıyla da farklı yapıdaki birçok antioksidan maddenin bu kemoterapötikler üzerinde koruyucu rollere sahip olduğu bildirilmektedir (9-13).

Bizim çalışmamızda da, kemoterapötik bir ajan olan PAC uygulanan grupta testisin seminifer tübüllümenine yakın alanlarda intersellüler boşluklar ve yer yer hücre kayıpları izlendi. Bazı seminifer tübüllerde nekroz, aynı zamanda tübüllerin kontürlerinde ve germinal epitelinde düzensizlikler olarak gözlemlendi. Sadece PAC uygulanan sıçanların testis dokularında germinal epitelde vakuol oluşumu ve spermatojenik hücrelerde dejeneratif değişiklikler tespit edildi.

Aynı zamanda tek doz PAC (10 mg/kg) uygulaması, sıçan testislerinde önemli ölçüde hasar oluşturdu. Bu hasar çoğunlukla spermatojenik seri hücrelerinde dağılım şeklinde gözlemlendi. TUNEL yöntemi ile apoptotik hücre sayımı sonuçlarına göre kontrol grubu, PAC+RES grubu ve RES grubu arasında anlamlı fark olmamasına rağmen, PAC uygulanan gruptaki apoptotik hücre sayısı kontrol grubuna göre istatistiksel olarak anlamlı bir artış gösterdi (Tablo III). PAC' in seminifer tübül epitelinde meydana getirdiği hasarın antioksidan etkinliği olan RES tarafından azaltıldığı tespit edildi. Bizim elde ettiğimiz deney sonuçları benzer çalışmalarda sıçan testis dokusunda PAC'in oluşturduğu hasar ile paralellik göstermektedir. Dygai ve ark. PAC uyguladıkları sıçan testis dokularında kontrol grubu ile kıyasladıklarında spermatogonyum sayılarının azaldığını ve Sertoli hücre sayısının artış gösterdiğini ve total sperm sayısının PAC uygulanan deney grubunda istatistiksel olarak anlamlı ölçüde azaldığını göstermişlerdir (14).

RES'in antioksidan aktiviteye sahip olduğu çalışmalarla kanıtlanmıştır. RES, hücre membranlarını koruyarak yaşayan hücrelerde oksidatif stresin zararlı etkilerini azaltmaktadır (15-18). Zhao Y. ve ark. yaptıkları bir çalışmada antioksidan olarak RES verilen diyabetik sıçanlar ile diyabetik kontrol grubunun testis dokularını TUNEL metodu ile karşılaştırıldığında apoptotik hücre sayısının RES verilen diyabetik sıçanlarda azaldığını göstermiştir (19).

Eleawa ve ark. Cisplatin toksisitesi ile testis dokusunda oluşturdukları hasarın RES ile engellenmesini inceledikleri bir çalışmada Cisplatin ve RES'in birlikte uygulandığında sperm parametrelerinde artış, seminifer tübül epitelinde cisplatin grubuna göre düzelmeler saptamışlardır (20). Mendes ve ark. varikoselolgulü sıçan testis dokularına RES uygulayarak sperm motilitesinde artış, TUNEL pozitif hücre sayısında azalma belirlemişlerdir (21).

Bizim yaptığımız çalışmada da PAC ile oluşturulan hasarı engellemek için deney gruplarına 10 mg/kg RES uy-

gulandı. PAC ile birlikte RES uygulanan sıçanların testis dokularındaki seminifer tübüllerin, PAC uygulanan gruba kıyasla kısmen normal morfolojiye sahip olduğu gözlemlendi. İnterstisyel alandaki Leydig hücrelerinde sayıca artış ve morfolojik olarak düzelme işaretleri saptandı. Tubuli seminiferi kontorti kesitleri normale oldukça yakındı ve Sertoli hücrelerinde düzelme belirgin olarak izlendi. Bazal membran ve spermatojenik seri hücrelerinin de normale yakın olduğu tespit edildi. JTBS skorlamasına göre PAC ile RES verilen grupta sadece PAC verilen gruba göre düzelme olduğu gözlemlendi ve RES uygulamasının seminifer tübüllerde istatistiksel olarak anlamlı bir koruma sağladığı tespit edildi. Ayrıca PAC uygulanan gruptaki apoptotik pozitif hücre sayısı RES ve PAC'in birlikte uygulandığı grup ile karşılaştırıldığında istatistiksel olarak anlamlı bir azalma gösterdi (Tablo III).

Bu çalışma sonuçları göstermiştir ki PAC birçok organı etkilediği gibi testis dokusunda da çok ciddi histopatolojik hasarlar oluşturmaktadır. Bu hasarı engellemek için koruyucu amaçlı olarak verilen RES'in testiste koruyucu ve düzeltici olabileceği çalışmamızda gösterilmiştir. Bu çalışma doğrultusunda RES'in kemoterapötik ajanlarla birlikte uygulanması halinde testis hasarını azaltabileceği söylenebilir.

KAYNAKLAR

1. Singla A, Garg A, Aggarwal D. Paclitaxel and its formulations. International Journal of Pharmaceutics 2001; 179-192.
2. Terwogt JMM, Nuijen B, Huinink T, et al. Alternative formulation of paclitaxel. Cancer Treatment Reviews 1997; 87-95.
3. Adams JD, Flora K, Goldspiel BR, et al. Taxol: a history of pharmaceutical development and current pharmaceutical concerns. J. Nat. Cancer Inst. Monogr 1993; 141-147.
4. Lee WL, Shiao JY, Shyur LF. Taxol, camptothecin and beyond for cancer therapy. Advances in Botanical Research 2012; 62.
5. Jiang H, Zhang L, Kuo J, et al. Resveratrol induced apoptotic death in human U251 glioma cells. Mol. Cancer Ther 2005; 4:554-561.
6. Fremont L. Biological effects of resveratrol. Life Sci 2000; 66: 663-673.
7. Gerogiannaki-Christopoulou M, Athanasopoulos P, Kyriakidis N, et al. Trans-resveratrol in wines from the major greek red and white grape varieties. Food Control 2006; 17 :700-706.
8. Frankel EN, Waterhouse AL, Kinsella JE. Inhibition of human LDL oxidation by resveratrol. The Lancet 2003; 341 :1103-1104.
9. Masayuki F, Noriko Y, BaoTing Z. Resveratrol

- attenuat estheanticancerefficacy of paclitaxel in human breast cancer cells in vitro and in vivo. *European Journal Of Cancer* 2010; 46:1882-1891.
10. Jang M, Cai L, Udeani GO, et al. Cancer chemopreventive activity of resveratrol, a natural product derived from grapes. *Science* 1997; 275- 218.
 11. Demirci U, Benekli M, Büyükberber S, ve ark. Late side effects of cancer therapy. *Int J Hematol Oncol* 2010;4: 250-261.
 12. Ragheb AM, Sabanegh ES. Male fertility-implications of anticancer treatment and strategiesto mitigate gonadotoxicity. *Anticancer Agents Med Chem* 2010; 10:92-102.
 13. Schrader M, Müller M, Straub B, et al. Theimpact of chemotherapy on malefertility: a survey of thebiologic, basisandclinicalaspects. *Reprod Toxicol* 2001;15: 611-617.
 14. Meistrich ML. Male gonadal toxicity. *Pediatr Blood Cancer* 2009; 2: 261-266.
 15. Dygai AM, Chikoskii AV, Zhdanov GN, et al. Responses of spermatogenous tissue and mechanisms of their development. Upon Cytostatic Exposure 2015; 159:743-746.
 16. Hattori R, Otani H, Maulik N, et. al. Pharmacological preconditioning with resveratrol: role of nitricoxide. *Am J Physiol Heart CircPhysiol* 2002; 282:1988-1995.
 17. Jang M, Cai L, Udeani GO, et al. Cancer chemopreventive activity of resveratrol, a natural product derived from grapes. *Science* 1997; 275- 218.
 18. Colpi GM, Contalbi GF, Nerva F, et al. Testicular function following chemo-radiotherapy. *Eur J Obstet Gynecol Reprod Biol* 2004; 113: 2-6.
 19. Zhao Y, Song W, Wang Z, et. al. Resveratrol attenuates testicular apoptosis in type 1 diabeticmice: Role of Akt-mediated Nrf2 activationand p62-dependent Keap1 degradation. *Redox Biology* 2018; 14: 609-617.
 20. Eleawa SM, Alkhateeb MA, Alhashem FH, et al. Resveratrol reverses cadmium chloride induced testicular damage and subfertility by down regulating p53 and Bax and upregulating gonadotropins and Bcl-2 gene expression. *The Journal of Reproduction and Development* 2014; 60:115-127.
 21. Mendes TB, Paccola CC, Oliveira Neves FM, et al. Resveratrol improves reproductive parameters of adult rats varicocelized in peripuberty. *Society for Reproduction and Fertility* 2016; 152:23-35.