

— AYAK MANTARI «Tinea pedis» HASTALIĞININ
TEDAVİSİNDE YENİ BİR İLÂÇ TERTİBİ —

M. Rifat COŞKUNER (*)

Altı yılı aşkın zamandan beri ayak tabanımla parmak aralarımında kaşıntı ve yer yer püstüllü yara belirtileri gösteren bir rahatsızlık çekiyordum. Daha ilk belirtiler ortaya çıkar çıkmaz, hem kendi genel bilgilerime dayanarak, hem de bu alanda uzman hekimlerin tavsiyesine uyarak çeşitli tedavi denemelerine büyük bir titizlikle giriştim. Konu ile ilgili çabaları özetlemem gerekirse ilk olarak A.Ü. Tıp Fakültesi Cildiye Servisine başvurdum. Orada yapılan muayene sonucu «Tinea pedis» teşhisi ile şu reçete verilmişti.

- 1 — Pom. vilkinsın
- 2 — Pom. Undo - pate
- 3 — Alcool iodee % 5
- 4 — Fulcine tab.
- 5 — Jadit sol.

Bu tertip ile tedaviye 40 gün devam ettim. Tatbikat sonu bir iyileşme belirtisi olmadı. Aynı ilâçları altı ay sonra tekrarladım; buna rağmen ayaktaki kaşıntı ve yer yer püstül teşekkülü devam ediyordu. İki yıl sonra aynı polikliniğe müracaatımda aynı ilâçların tekrarı tavsiye edildi. Bu tatbikat sonucu da durumda herhangi bir değişiklik yapmadı. Aradan bir yıl geçince çalıştığım iş yeri tabibi «fulcine» yerine «grisovine» katarak adı geçen tertibi olduğu gibi kullanmamı salık verdi. Grisovini kullanmaya başladığı-

(*) Etlik Veteriner Kontrol Araştırma Enstitüsü Parazitoloji Laboratuvarı Şefi

mın 30. günü vücutta kaşıntı, bağırsak bozuklukları ortaya çıktı. Bu yüzden, ilâçları uzun aralıklarla tatbika başladım. Yine de bir iyileşme belirtisi görülüyor, hastalık sahası gün geçtikçe genişliyordu. Bu meyanda kullandığım «Multifungin ve Fortecortine» adlı müstahzarların da müsbet bir etkisini göremedim.

Nihayet ayağımdan kazıntı alarak yaptığım mikroskopik muayenede mantar mycelleri ve sporlarını (Şekil : 1), tesbit ederek tedavinin netice vermediğini müşahade ettim; ayak tabanının dış görünüşünü de (Şekil : 2) fotoğrafla tesbit ettim.

Bütün çabalara rağmen bu inatçı mycosis'i tedavi edememenin üzüntüsünden bir ilâç tertibi hazırlama kararına vardım ve çalışmalara başlayarak özel bir tertip hazırladım. Bu tertibi ilk defa ayaklarımı sıcak su ile yıkayıp kuruladıktan sonra tatbik ettim. İlk tatbikte ayakta oldukça şiddetli sayılabilecek bir yanma kendini gösterdi. Maamafih bunun korkulacak bir sonuç doğurmayaacağı müteakip tatbiklerde anlaşıldı.

Birinci tatbikten üç gün sonra ayağımdaki kaşıntı kesildi. Yedinci günde, meydana gelen kabuklar dökülmeye başladı. 20. gün, parmak araları tamamen, 30. gün, ayak tabanındaki iki odak müstesna diğer kısımlar iyileşmiş, 38. gün hastalıktan hiçbir iz kalmamıştı (Şekil : 3).

Kendi üzerimde deneyip iyi netice aldığım bu ilâcı muhtelif zamanlarda ayak ve ellerinde mantar hastalığından mustarip 18 kimse ve bir dana da görülen trichophytosis üzerinde uyguladım. Takip edebildiklerimin hepsinde müspet sonuç aldım.

İLACIN ETKİSİ :

İlâç merhem şeklinde hazırlanmaktadır. İçindeki müessir madde, cilde nüfuz ederek mantar mycellerini etkilemekte ve mantar mycelleri bu suretle deride meydana gelen ölü kısım ile birlikte kabuk şeklinde dökülmektedir.

İLACIN KULLANILIŞI :

Hastalıklı bölgeler, önce sabunlu sıcak su ile yıkanıp kurulandır, ondan sonra sert bir cisim üzerine tesbit edilen pamukla ilâç ilk hafta her gün, ondan sonraki zamanlarda gün aşırı tatbik edilir. Bir hafta sonra meydana gelecek kabukları atmak ve ilâcın daha derin dokulara etkisini kolaylaştırmak için ılık su ve sabunla ayaklar yıkanıp kurulandır. Her ilâç tatbikinden sonra eller sabunlu su ile yıkanmalıdır.

S O N U Ç

Mantar hastalıklarının tedavisinde çeşitli zorluklarla karşılaşıldığı bir gerçektir. Üstelik hastaya verilen ilâçlardan birçoğunun tatbik zorluğu da vardır. Dahilen alınanların ise bazı kimselerde allerji ve bütün hastalarda bağırsak bozukluğu meydana getirdiği ayrı bir sakınca olarak zikredilebilir. Kaldı ki, hasta tedavi etkisi olmayan birkaç ilâca birden fazla para ödemek gibi maddi külfetler altına da girmektedir. Fena bir kokusu bulunmayan ilâcımız merhem şeklinde olduğundan yalnız hastalıklı kısma haricen tatbik edilmekte, hiçbir yan etkisi de görülmemektedir. Ayrıca bu kokusuzluğu nedeniyle tatbikten sonra çorap giyilse de giyilmese de çevreyi rahatsız edici bir durum yaratmamaktadır. Bir de hasta çok ilâç yerine tek ilâç kullanmakla, hem kesin sonuç almakta, hem de daha az para ödemiş olmaktadır.

Ö Z E T

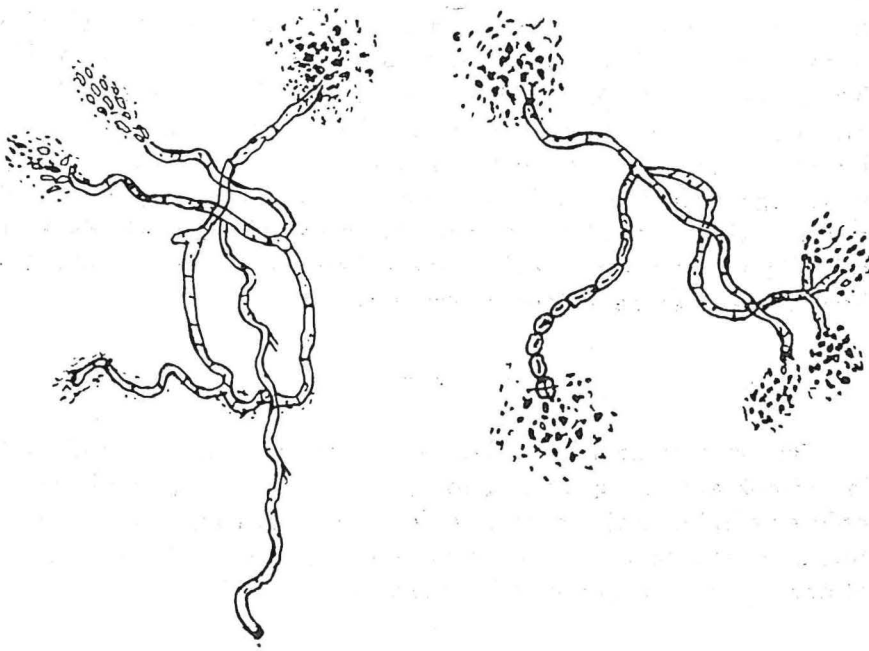
Bu yazımda uzun yıllardan beri çektiğim ve dış piyasada satılan birçok anti - fungus ilâçla tedavi uygulamama rağmen bir türlü önleyemediğim ayak mantarı enfeksiyonu anlatılmış ve nihayet bizzat hazırladığım yeni ilâcın bu konuda gösterdiği son derece olumlu etkisi üzerinde durulmuştur.

A NEW COMBINATION IN THE TREATMENT OF TINEA PEDIS

S U M M A R Y

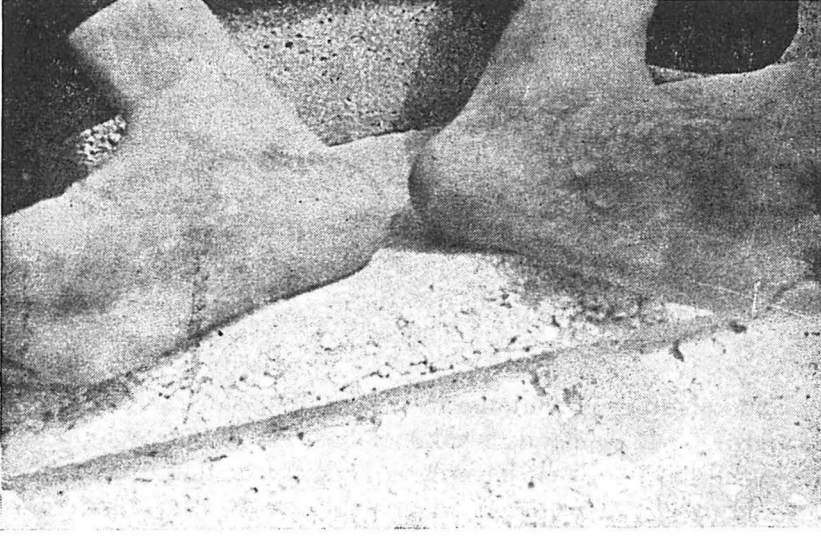
M. Rifat COŞKUNER

In this paper a new combination of fungicide against tinea pedis was described. It was at first applied to the author's feet, and then 18 persons with tinea pedis and a calf with trichochytosis. The treatments gave excellent results.

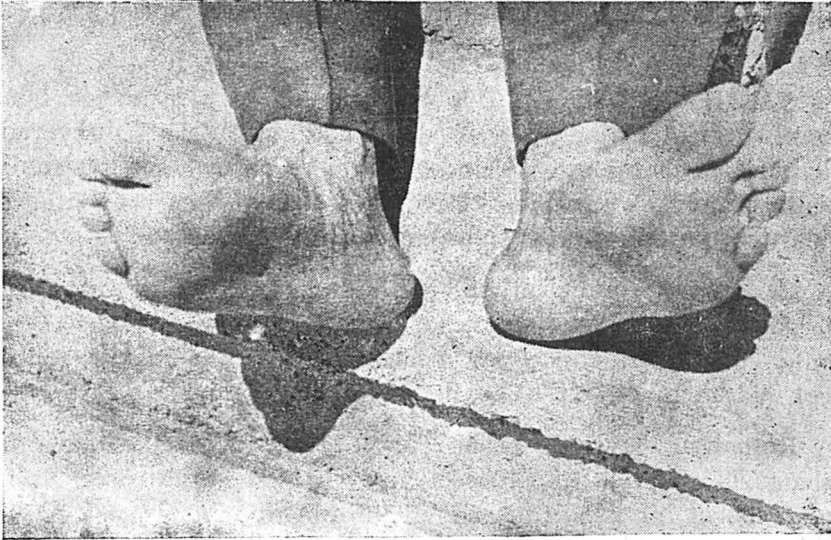


ŞEKİL : 1

Mikroskopta mantar mycelleri ve sporları görünüşü



ŞEKİL : 2
Tedaviden önce ayak tabanındaki mantar lezyonları



ŞEKİL : 3
Tedaviden sonra ayak tabanının görünüşü