

SUBMANDİBULER TÜKÜRÜK TAŞI (OLGU SUNUMU)

SUBMANDİBULAR SIALOLITH (A CASE REPORT)

*Dt. Senem ÖZER¹, Doç. Dr. Mehmet YALTIRIK¹,
Dr. Hümevra KOCAELLİ¹, Prof. Dr. Serdar YALÇIN²*

ÖZET

Tükürük taşları, tükürük bezlerinin en sık görülen hastalıklarındandır. Daha çok majör tükürük bezlerinde görülen oluşumlardır. En sık submandibuler bezde, daha sonra sırasıyla parotis ve sublingual bezde görülür. Taşların oluşum mekanizmasının kalsiyum mekanizması ve tuz çökmesindeki anormallikle başladığı, protein ve lipopolisakkaritlerin kalsifiye kitleyi oluşturduğu düşünülür. Teşhisinde sıklıkla oklüzal grafilerden yararlanılır ve radyografide radyopak görüntü verir. Tedavisi konservatif ve cerrahi yöntemlerle yapılırken son yıllarda litotripsi de kullanılmaktadır. Bu sunumda 60 yaşındaki erkek hastanın dil altındaki hareketli şişlik ve ağız kuruluğu şikayetiyle tespit edilen submandibuler tükürük taşı olgusunun teşhis, tedavi ve takibini sunmayı amaçladık.

Anahtar Kelimeler: Tükürük taşı; Submandibuler tükürük bezi; Oral cerrahi.

SUMMARY

Sialolithiasis is one of the most common diseases of the salivary glands. These are often observed with major salivary glands. They are primarily observed in submandibular glands then parotid and sublingual glands, respectively. The formation mechanism of the calculi begins with the abnormalities of calcium mechanism and precipitation of salt and the lipopolysaccharide and proteins are thought to form the calcified body. Diagnosis is usually possible with occlusal radiographies and it exhibits radioopaque image in the radiographies. Therapy has been made by conservative and surgical methods but lithotripsy is also used within last years. In our case report, we discussed the diagnosis, the treatment procedures and the follow up period of 60 year old male patient whose submandibular sialolith diagnosed by complaining xerostomia and mobile nodule in sublingual region.

Key Words: Sialolith, Submandibuler gland; Oral surgery.

¹ İstanbul Üniversitesi Diş Hekimliği Fakültesi Ağız Diş Çene Hastalıkları ve Cerrahisi Anabilim Dalı. 34390 Çapa/İstanbul - TÜRKİYE.

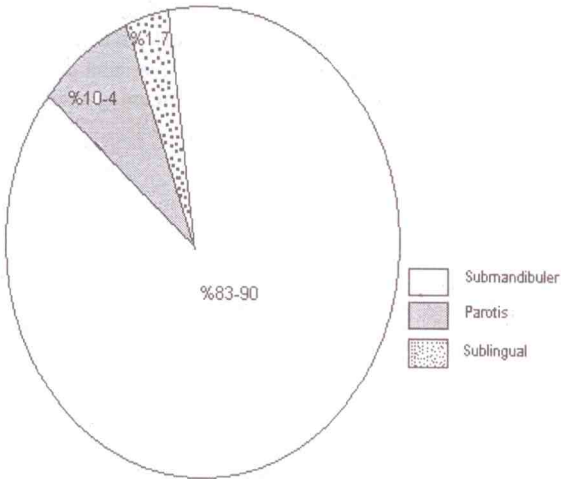
² İstanbul Üniversitesi Diş Hekimliği Fakültesi Oral İmplantoloji Anabilim Dalı. 34390 Çapa/İstanbul - TÜRKİYE.

Giriş

Tükürük bezleri minör ve majör bezler olmak üzere ikiye ayrılır. Minör bezler labial, bukkal, palatinal, tonsiller, retromolar ve lingual mukozada bulunurlar ve sayıları yaklaşık 800-1000 kadardır. Majör bezler ise üç çift olup submandibuler, sublingual ve parotis bezi adını alırlar. Tüm tükürük sekresyonunun % 25'i parotis, %70'i submandibular, %3-4'ü sublingual ve kalanı da minör tükürük bezlerinden sağlanır. Bir gün içinde salgılanan tükürük miktarı 1-1.5 litre kadardır ve %99.5'i sudur. Geri kalan kısmı inorganik, organik ve sellüler yapılardan ibarettir, içinde sodyum, potasyum, kalsiyum, protein, amilaz, IgA,G,M, albumin, lizozim, kallikrein ve tripsin inhibitörü bulunur. Tükürüğün başlıca görevleri sindirim, tat almaya yardımcı olma, tamponlama, mukoza ve dişlerin mekanik temizliğini sağlama, immünolojik savunma, lubrikasyon olarak sayılabilir (1).

Tükürük bezlerinde taş oluşumu, tükürük bezlerinin en sık görülen hastalıklarından ve tek taraflı tükürük bezi şişliğinin en sık görülen nedenidir (2-6).

Tükürük taşları daha çok majör tükürük bezlerinde görülen ve boyutları birkaç milimetreden birkaç santimetreye kadar değişen oluşumlardır (7-8). En sık submandibuler tükürük bezinde ve erişkinlerde görülür (2-4, 15, 16). Majör bezler içinde görülme sıklığı submandibuler bezde (%83-90), parotiste (%10-4) ve sublingual bezde (%1-7) dir (8) (Şekil 1). Submandibuler bezde sık görülmesi bezin bazı anatomik özellikleri ve salgısının içeriğiyle ilgilidir. Minör tükürük bezlerinde ise oldukça ender görülmektedirler (7, 8).



Şekil 1: Tükürük taşının majör bezlerde görülme sıklığı.

Tükürük taşlarının oluşum mekanizması tam olarak açıklığa kavuşturulamamıştır. Taşın oluşum mekanizmasının organik matriks çevresindeki minerallerin kanal yada bez içerisinde birikmesi sonucu gelişen patolojik bir formasyon olduğu düşünülmektedir. Bazı teoriler ise tükürük taşlarının kanal içindeki yabancı cisimler, mikroorganizmalar ve deskuame epitel kalıntıları etrafındaki kalsifikasyon sonucu oluştuğunu ileri sürmektedirler (4, 6, 8).

Tükürük taşları genellikle tükürük bezinde şişlik ve ağrıyla kendini belli eder, şişlik ve ağrı özellikle yemek yeme sırasında rahatsızlık verir. Tükürük taşı şikayeti olan hastalarda tükürük bezi enfeksiyonu gelişme riski son derece yüksektir (5).

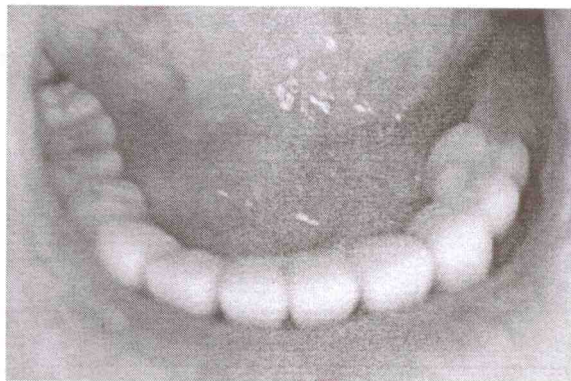
Teşhisinde ağız tabanının bimannuel muayenesi, panoramik ve okluzal grafiler, ultrason ve endoskopik yöntemler sıklıkla kullanılmaktadır. Sialografi, BT, MRI ve X-ray düz grafileri gibi ileri teknikler özel olgularda gerekebilir (9, 6).

Tedavisinde konservatif yöntemler, cerrahi tedavi ve son yıllarda litotripsi denilen şok dalgaları kullanılmaktadır (10, 5, 11).

Bu sunumda 60 yaşındaki erkek hastadaki submandibuler tükürük taşı olgusunun teşhis, tedavi ve takibini sunmayı amaçladık.

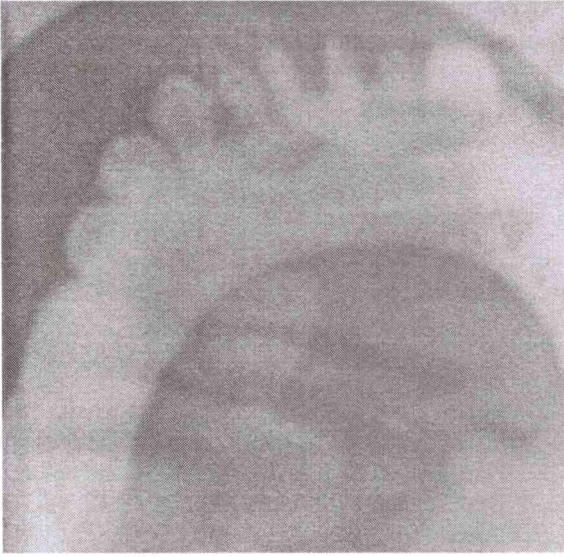
OLGU

200509300059 protokol numaralı 60 yaşındaki erkek hasta dil altında 1.5 aydır devam eden hareketli şişlik ve ağız kuruluğu şikayetiyle İ.Ü. Diş Hekimliği Fakültesi Ağız-Diş-Çene Hastalıkları ve Cerrahisi Ana Bilim Dalı'na Ocak 2006 tarihinde başvurdu. Hastanın klinik muayenesinde dil altında yaklaşık 1.5x1x0.7 cm ölçülerinde palpasyonda sert kıvamlı, açık pembe renkli hareketli kitle tespit edildi (Resim 1).



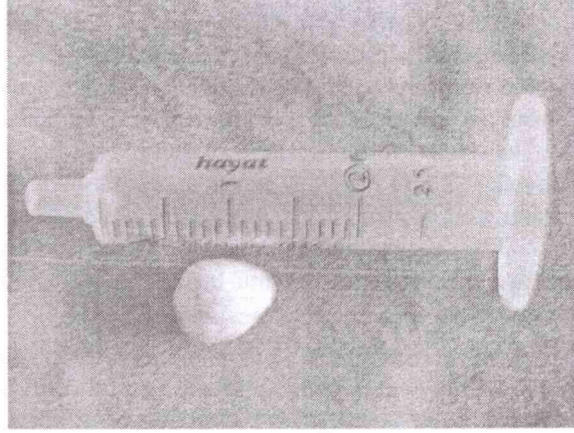
Resim 1: Kitlenin klinik görüntüsü.

Alınan anamnezde ve sistemik muayenede hastanın ağız kuruluğu ve şişlik dışında herhangi bir şikayeti, sistemik rahatsızlığı ve ilgili bölgeyle ilgili travma hikayesi olmadığı belirlendi. Yapılan klinik ve radyolojik muayeneler ve alınan okluzal grafide alt çene sağ tarafta 42, 43, 44 ve 45 numaralı dişler bölgesinde dişe benzer, röntgende radyopak görüntü veren, sınırları belirgin, mandibuler kemikle herhangi bir bağlantısı bulunmayan bir oluşum tespit edildi (Resim 2). Tüm klinik ve radyografik değerlendirmeler sonucunda preoperatif olarak kitlenin tükürük taşı olabileceği düşünüldü.

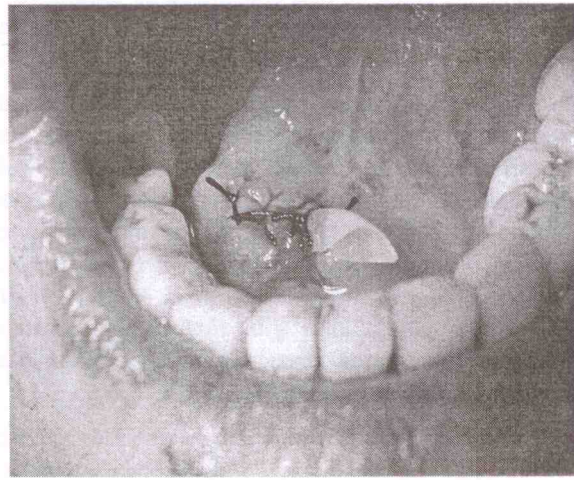


Resim 2: Kitlenin radyografik görüntüsü.

Kitle lokal anestezi altında çıkartıldı (Resim 3). Cerrahi girişim sonrası kanalın stenozunu önlemek amacıyla kitlenin çıkarıldığı bölgeye lastik dren yerleştirildi (Resim 4). Postoperatif olarak hastaya 5 günlük antibiyotik (amoksisilin+klavulonik asit) ve analjezik/antienflamatuar (naproksen sodyum) rejimi uygulandı. Postoperatif değerlendirmede hasta ağrı ve şişlik olmadığını ve tükürük akışının normale döndüğünü bildirdi.



Resim 3: Cerrahi müdahale sonrası çıkartılan tükürük taşı.



Resim 4: Operasyon sonrası dren yerleştirilmesi.

Yapılan histopatolojik inceleme sonucunda 1.5x1.0x0.7 cm ölçülerinde ince, granüllü, yer yer eozinofilik boyanan bazı alanlarda lameller tarzda sarı-beyaz renkli sert oluşumun mikst tipte tükürük bezi taşı olabileceği tespit edilmiştir (İ.Ü. Onkoloji Enstitüsü Tümör Patolojisi ve Onkolojik Sitoloji Bilim Dalı Prot no: B53/2006).

TARTIŞMA

Tükürük bezleri embriyolojik olarak ektodermden köken alan ve ağız boşluğunda parotis, sublingual ve submandibuler olmak üzere üç majör tükürük bezi ile yanakta, dudakta, damakta yerleşim gösteren çok sayıda minör tükürük bezinden oluşan salgı bezleridir (2, 10, 6).

Tükürük taşının yapısını organik ve inorganik komponentler oluşturmaktadır. Organik komponent glikoprotein mukopolisakarit ve hücrel debrissten oluşurken inorganik komponenti kalsiyum karbonat ve kalsiyum fosfat tuzları oluşturur (12, 13). Boyutları 2 mm ile 2 cm arasında değişen tükürük taşları yılda ortalama 1 mm boyut artışı göstermektedir (12). Bizim olgumuzda operasyon sonrası çıkartılan tükürük taşı boyutu literatürler ile uyum sağlamaktadır.

Genel popülasyonda görülme sıklığı % 1.2 iken tüm tükürük bezi hastalıkları içinde görülme sıklığı yaklaşık % 30 dur. Olguların % 25 inde birden fazla taş oluşumu gözlenmektedir. Kadın/erkek oranı 1:1'dir. Yaş aralığı olarak sıklıkla 3.-5. dekatta görülürken, ender de olsa çocuklarda da görülür (8). Bizim vakamız yaş ve lokalizasyon açısından literatürler ile uyum sağlamaktadır.

Tükürük taşlarının oluşum mekanizması halen tam olarak bilinmemekle birlikte, taşın oluşum sürecinin kalsiyum mekanizması ve tuz çökmesi sürecindeki anormallikle başladığı, protein ve lipopolisakaritlerin kalsiyumfosfat ile kalsifiye kütleli oluşturduğu bilinmektedir (4, 6, 8). Taşlar, sıklıkla akut ve kronik bakteriyel enfeksiyonlar sonucunda görüldükleri gibi tükürük bezi kanalı obstrüksiyonu yada bazı sistemik hastalıklarla birlikte de görülebilirler (7, 4).

Taşlar çoğunlukla asemptomatiktir ya da çok az rahatsızlığa neden olurlar. Palpasyonda kanaldan eksüda çıkışı sözkonusu değildir, bez palpasyonda hassas değildir ve ağrı ancak tükürük akışı sırasında görülür. Ayrıca büyük taşlar tükürük akışına engel olabildikleri gibi ağrı ve şişliğe de neden olabilirler. Radyografide genellikle radyopak görüntü verirler (5). Bizim olgumuz ağız kuruluğu ve dil altında şişlik şikayetleriyle kliniğimize başvurmuştur.

Teşhisinde bimannuel muayene, standart X-ray (panoramik ve okluzal grafi), BT, ultrason, siaolografi, xeroradyografi, MR siaolografi ve diagnostik sialoendoskopi kullanılmaktadır (9, 14, 12, 6).

Tükürük taşlarının tedavisi konservatif yöntemler, cerrahi yöntemler ve son yıllarda litotripsi adı verilen şok dalgalarının kullanılması yoluyla yapılmaktadır (10, 5, 11). Eksternal litotripsi yapılan vakalarda parotis bezinde %75'in, submandibuler bezde ise %40'ın üzerinde başarı elde edilmiştir (12). Endoskopik olarak kontrol edilen litotripsi tükürük taşlarının tedavisinde non-invaziv bir yöntem olarak kullanılmaktadır (15, 16).

Taşların CO₂ lazerle yapılan tedavisinde de mükemmel sonuçlar alındığı bildirilmiştir (17). Taşların konservatif tedavisinde oral analjezik ve antibiyotikler kullanılırken kesin tedavi için çoğu zaman cerrahi uygulama gereklidir (10, 5). Eğer taş Wharton kanal ağzında tıkanıklık yaratıyorsa tedavide marsüpiyelizasyon tercih edilirken, parotis bezi yada submandibuler bezde posterior lokalizasyonlu taş varlığında konservatif tedavi tercih edilmelidir (12). Tükürük taşları tedavi edilmezse kronik sialoadenit, glandular atrofi yada glandın fibrozisine neden olabildikleri gibi komşu dokulara da göç edebilirler (14, 18, 5).

Olgumuzda, obstrüksiyona neden olan submandibuler tükürük taşı, lokal anestezi altında minör oral cerrahi girişim ile çıkartıldı. Hastanın 1 yıllık postoperatif takiplerinde herhangi bir sorun gözlenmedi.

KAYNAKLAR

1. Milaro M, Schow SR. Diagnosis and management of Salivary gland disorders. In: Peterson LJ, Ellis E, Tucker MR. Contemporary Oral and Maxillofacial Surgery. 4th ed. St. Louis: Mosby, 2003, p.434-38.
2. Alcure ML, Della Coletta R, Graner E, Di Hipolito O Jr, Lopes MA. Sialolithiasis of minor salivary glands: a clinical and histopathological study. Gen Dent, 2005; 53: 278-81.
3. Ben Lagha N, Alantar A, Samson J, Chapireau D, Maman L. Lithiasis of minor salivary glands: current data. Oral Surg Oral Med Oral Pathol Oral Radiol Endod, 2005; 100: 345-8.
4. Grases F, Santiago C, Simonet BM, Costa-Bauza A. Sialolithiasis: mechanism of calculi formation and etiologic factors. Clin Chim Acta, 2003; 33: 131-6.
5. Knight J. Diagnosis and treatment of sialolithiasis. Ir Med J, 2004 Nov-Dec: 97(10):314-5. Comment in: Ir Med J, 2005; 98: 126; author reply 126.
6. Mimura M, Tanaka N, Ichinose S, Kimijima Y, Amagasa T. Possible etiology of calculi formation in salivary glands: biophysical

- analysis of calculus. *Med Mol Morphol*, 2005; 38: 189-95.
7. Batori M, Mariotta G, Chatelou H, Casella G, Casella MC. Diagnostic and surgical management of submandibular gland sialolithiasis: report of a stone of unusual size. *Eur Rev Med Pharmacol Sci*, 2005; 9: 67-8.
 8. Torres-Lagares D, Barranco-Piedra S, Serrera-Figallo MA, Hita-Iglesias P, Martinez-Sahuquillo-Marquez A, Gutierrez-Perez JL. Parotid sialolithiasis in Stensen's duct. *Med Oral Patol Oral Cir Bucal*, 2006; 11: E80-4.
 9. Andretta M, Tregnaghi A, Prosenikliev V, Staffieri A. Current opinions in sialolithiasis diagnosis and treatment. *Acta Otorhinolaryngol Ital*, 2005; 25: 145-9.
 10. du Toit DF, Nortje C. Salivary glands: applied anatomy and clinical correlates. *SADJ*, 2004; 59: 65-6, 69-71, 73-4.
 11. McGurk M, Escudier MP, Brown JE. Modern management of salivary calculi. *Br J Surg*, 2005; 92: 107-12.
 12. Marchal F, Dulguerov P. Sialolithiasis management: the state of the art. *Arch Otolaryngol Head Neck Surg*, 2003; 129: 951-6.
 13. Strubel G, Rzepka-Glinder V. Structure and composition of sialoliths. *J Clin Chem Clin Biochem*, 1989; 27: 244-5.
 14. Dalkız M, Doğan N, Beydemir B. Sialolithiasis (salivary stone). *Turk J Med Sci*, 2001; 31: 177-179.
 15. Konigsberger R, Feyh J, Goetz A, Kastenbauer E. Endoscopically-controlled electrohydraulic intracorporeal shock wave lithotripsy (EISL) of salivary stones. *J Otolaryngol*, 1993; 22: 12-3.
 16. Yoshizaki T, Maruyama Y, Motoi I, Wakasa R, Furukawa M. Clinical evaluation of extracorporeal shock wave lithotripsy for salivary stones. *Ann Otol Rhinol Laryngol*, 1996; 105: 63-7.
 17. Azaz B, Regev E, Casap N, Chicin R. Sialolithectomy done with a CO2 laser: clinical and scintigraphic results. *J Oral Maxillofac Surg*, 1996 Jun; 54(6):685-8; discussion 689. Comment in: *J Oral Maxillofac Surg*, 1996; 54: 1479.
 18. Drage NA, Brown JE, Makdissi J, Townend J. Migrating salivary stones: report of three cases. *Br J Oral Maxillofac Surg*, 2005; 43: 180-2.

Yazışma Adresi:

Doç. Dr. Mehmet YALTIRIK
İ.Ü Diş Hekimliği Fakültesi
Ağız-Diş-Çene Hastalıkları ve
Cerrahisi A.B.D. 34390
Çapa/İSTANBUL-TÜRKİYE
Tel: (0212) 414 20 20-30374
myaltrk@yahoo.com