

# PERİAPİKAL GRANÜLOMLARDA MAST HÜCRELERİNİN LOKALİZASYONU

## LOCALIZATION OF MAST CELLS IN PERIAPICAL GRANULOMAS

Bilgin ÖNER (\*), Feriha ÖZ (\*\*), Selda Göçener URAZ (\*\*\*)

**Anahtar sözcükler:** Periapikal granülom, mast hücreleri

Diş çekimi veya cerrahi olarak elde edilen 18 periapikal granülom materyali mast hücreleri yönünden incelendi. İltihabi granülasyon dokusu içinde mast hücrelerine rastlanmadı. Ancak bu dokunun çevresindeki plazmositten zengin bağ dokusunda mast hücreleri saptandı.

**Key words:** Periapical granuloma, mast cells.

*18 periapical granuloma materials obtained by tooth extraction or surgical removal, have been investigated from the viewpoint of mast cells. In the inflammatory granulation tissue, mast cells have not been found. However in the connective tissue which is rich of plasmocyt and present in the close vicinity, mast cells have been observed.*

**P**eriapikal lezyonlar, pulpa kaynaklı toksik ve antijenik ajanlara karşı inflamatuvar ve immünojenik reaksiyon gösteren alanlar olarak nitelendirilmektedir. Kök kanalındaki bakteriler, bakteriyel enzim ve toksinler ile kimyasal, fiziksel, termal ve mekanik faktörler etyolojik neden olarak gösterilmektedir. Başlangıçta bir savunma mekanizması olduğu görülen periapikal reaksiyonun sınırlanması veya ilerlemesi, bu faktörlerin şiddeti ve sürekliliği ile organizmanın genel direncine bağlıdır (1, 2, 7, 9, 10).

Bir periapikal granülomun histopatolojisinde, gevşek bağ dokusu içinde lenfositler, plazma hücreleri, nötrofil polimorflar, mast hücreleri, makrofajlar ve yabancı cisim dev hücreleri görülür (1,4,11).

İltihap olaylarında aktif rol oynayan mast hücreleri, hemen hemen bütün dokularda damarlar etrafında bulunurlar. Sitoplazmalarında nukleuslarından başka 0,3 mikron çapında, bazik anilin boyalarla metakromatik boyanan granüller kapsarlar. Bu granüller histaminle birlikte çok sayıda biyolojik aktif maddeleri içerir. Dokularda bulunan histaminin büyük kısmı bu granüllerde depo edilir. Çeşitli fiziksel, kimyasal ve mekanik etkenlerle serbestlenen histamin, iltihabın erken fazında aktif hiperemiyi sağlar ve damar permeabilite-

sini artırır. Daha sonra inhibitör maddelerin yardımıyla etkinliği ortadan kalkar (5,8,11).

Son yıllardaki çalışmalarda, periapikal lezyonlarda mast hücrelerinin yanısıra, bunlara bağlanabilme özelliğindeki IgE'lerin varlığından ve ortaya çıkan reaksiyonlarla periapikal hastalığın başlamasına veya sürmesine yol açabileceğinden bahsedilmektedir. Ayrıca anafilaktik reaksiyonlarda da rolü olduğu üzerinde durulmaktadır (6,8,9).

Çalışmamızı periapikal granüolomlarda mast hücrelerinin varlığını ve sıklığını saptamak amacıyla yaptık.

### GEREÇ-YÖNTEM

İ.Ü. Dişhekimliği Fakültesi, Ağız, Diş, Çene Hastalıkları ve Cerrahisi Anabilim Dalı'na başvuran, klinik ve radyolojik olarak periapikal granülom varlığı saptanan 18 hasta değerlendirmeye alındı. Yaşları 15-75 arasında değişen bu hastalardan materyal, diş çekimlerinden veya mukoza flebi altından cerrahi yolla elde edildi. Örnekler % 10'luk formalin solüsyonundan fikse edildi. Mikroskopik değerlendirmeleri İ.Ü. Cerrahpaşa Tıp Fakültesi, Patoloji Anabilim Dalı'nda yapıldı.

Fikse dokular rutin yöntemle parifine gömüldü. 5

(\* ) Y. Doç. Dr. İ.Ü. Dişhekimliği Fak. Ağız, Diş, Çene Hast. ve Cerrahisi Anabilim Dalı.

(\*\* ) Prof. Dr. İ.Ü. Cerrahpaşa Tıp Fakültesi, Patoloji Anabilim Dalı.

(\*\*\* ) Bio. İ.Ü. Cerrahpaşa Tıp Fakültesi, Patoloji Anabilim Dalı.

$\mu$  kalınlığındaki kesitler deparafinize edildikten sonra 2 dakika toluidin mavisinde bekletilip alkol, aseton, ksilen serilerinden geçirilerek kapatıldı ve ışık mikroskopunda değerlendirildi. Mikroskopta incelenen her alandaki tek mast hücresi +, birden fazla mast hücresi ++ veya +++ olarak gösterildi.

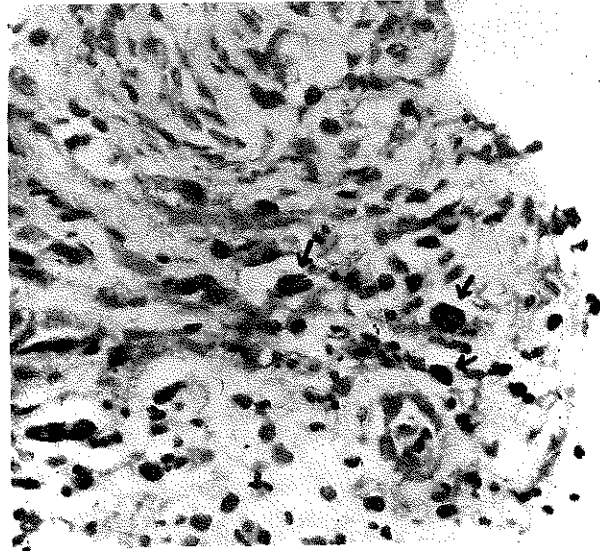
### BULGULAR

18 vakamızda, H+E ile saptanan bulgular iltihabi granülasyon dokusu ile bunun çevresinde yer alan plazmositten zengin bağ dokusu idi.

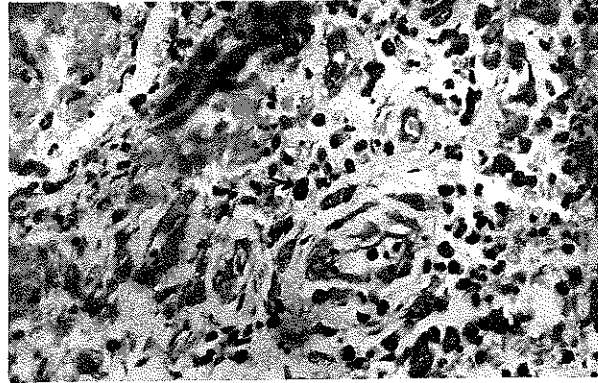
18 vakanın 15'inde toluidin mavisi ile boyamada mast hücreleri saptandı. Bu hücrelerin sitoplazmaları mor renkli granüllerle dolu görünümdeydi. Hücreler değişik biçimlerde olup fusiform, yuvarlak ya da düzensizdi. Mast hücreleri çoğu vakada granülasyon dokusuna komşu bağ dokusu içinde yer almaktaydı (Resim 1). Doku kaybının yerini almış taze iltihabi granülasyon dokusu içinde tek tük mast hücreleri saptandı (Resim 2). Bu da ancak bir vakada görüldü. Plazmositten zengin bağ dokusu içerisinde saptanan mast hücreleri ise az sayıda ya da daha çok sayıda olup bir vakada en fazla miktardaydı (Tablo 1).

**Tablo 1: Periapikal Granülomlarda Mast Hücrelerinin Dağılımı**

Hasta sayısı	Mast Hücreleri	
	Granülasyon dokusu	Plazmositten zengin çevre dokusu
1	-	-
2	-	+
3	-	++
4	-	-
5	-	+
6	-	+
7	-	+
8	-	+
9	+	+++
10	-	++
11	-	+
12	-	++
13	-	++
14	-	++
15	-	++
16	-	+
17	-	+
18	-	-



**Resim 1: Granülasyon dokusuna komşu bağ dokusunda mast hücreleri (Toluidin mavisi x 500)**



**Resim 2: İltihabi granülasyon dokusu içinde mast hücresi (Toluidin mavisi x 500)**

### TARTIŞMA

İltihaba neden olan etkiler, doku zararı meydana getirdiğinde vazoaktif bazı maddeler serbest hale geçerler. Bu sırada mast hücrelerinin granüllerinde bulunan özellikle histamin, heparin ve çeşitli enzimler iltihabi reaksiyon oluştururlar. Bunlar akut veya kronik olabilirler. Pulpa ve periapikal hastalıklarda inflamasyona katılan biokimyasal mediatörler üzerine yapılan çalışmalar günümüzde hâlâ sürdürülmektedir (2,6,11).

Mast hücreleri, ağız boşluğunda en fazla yanak ve dudak olmak üzere dişeti, dil ve sert damakta bulunur. Periapikal granülomlarda varlığı incelenen mast hücresinin; spesifik IgE antikor reseptörleri ile birlikte

çok sayıda bulunması, lezyonun gelişmesinde rolü olabileceğini düşündürmektedir (5,7,10).

Block ve arkadaşları (1), radyografisinde köklerinde radyolusent alan görülen dişlerden elde ettiği periapikal lezyonların 169'unu apikal granülom, 61'ini radiküler kist olarak belirlemişlerdir. Tüm örneklerde kronik inflamatuvar hücrelerin (lenfosit, plazma hücresi, mast hücresi, makrofaj, yabancı cisim dev hücresi) değişen sayıda ve dağılımda olmak üzere ya tek başına veya nötrofilik lökositlerle birlikte olduğunu görmüşlerdir.

Pulver ve arkadaşları (7), inceledikleri 10 periapikal granülom ve 2 radiküler kiste çok sayıda mast hücresi saptamışlardır. Ayrıca IgE ihtiva eden hücreler ve bunların civarında degranüle mast hücrelerinin görüldüğünü ve anafilaktik tip aşırı duyarlılık için gerekli olan komponentleri oluşturduğundan bahsetmişlerdir.

Yanagisawa (10), mast hücrelerinin bilindiği gibi zararlı uyarıyı takiben histamin salgıladığını, histamin ve serotoninin venülleri etkileyerek permeabilitesini arttırdığını belirtmiş, ancak fibröz bölgede mast hücrelerinin farklı bir rol oynadığından bahsetmiştir.

Perrini ve Fonzi (6), araştırdıkları 25 periapikal granülomda fazla sayıda mast hücresi bulmuşlardır. Stoplazmik granüllerinde saptadıkları farklılığın, bunların fonksiyonel aktivitelerinin çeşitli safhalarını ortaya koyduğunu ve mast hücresi yüzeyinden amorf granül deşarjının, bu hücrelerin apikal granülomların patogeneğinde önemli rol oynadığını gösterdiğini bildirmişlerdir.

Torabinejad ve arkadaşları (9) da kanal tedavisi sırasında periapikal dokuların fiziksel ve kimyasal ajanlarla travmatize olduğu ve mast hücresi degranülasyonu ile histamin deşarjına bağlı olarak akut infla-

matuar cevabı başlatabileceği görüşünü savunmuşlardır.

Kontinen ve arkadaşları (2) 6 periapikal granülom, 3 periapikal kist vakasında makrofaj, nötrofil, lenfosit, plazma hücresi ve mast hücrelerinin bulunduğunu bildirmişler ve bu iltihabi olayı, pulpa inflamasyonundan gelen bakteri veya onların ürünlerine karşı ya da dolgu maddelerine karşı oluşan immunolojik reaksiyonların başlatabileceğini vurgulamışlardır.

Çalışmamızda mast hücrelerini iki ayrı lokalizasyonda saptadık. Bunlardan birisi doku kaybının (mikro abse alanının) olduğu kısmın yerini alan iltihabi granülasyon dokusu, diğeri ise bunun çevresi idi. Bir vakamızda iltihabi granülasyon dokusu içinde seyrek mast hücresi vardı. Diğerlerinde granülasyon dokusu içinde mast hücresi görülmedi. Mast hücrelerinin görüldüğü ikinci kısım, granülasyon dokusunun çevresi olup plazmositten zengin bağ dokusuydu. Mast hücreleri burada oldukça boldu. Bunların varlığı +, ++, +++ şeklinde değerlendirildi.

Incelediğimiz literatürde, mast hücrelerinin lokalizasyonu üzerinde pek durulmamıştır. Çalışmamızda mast hücrelerinin en fazla granülasyon dokusuna komşu alanlarda yer aldıklarını saptadık. Granülasyon dokusunun içinde ise çok az olduklarını gördük. Mast hücrelerini ancak metakromazi veren granülleri ile tanıyabildiğimizden, granüllerini kaybetmiş mast hücrelerini ışık mikroskobu ile görmek mümkün değildir. Granülasyon dokusundakiler granüllerini kaybetmiş olabilirler ya da gerçekten granülasyon dokusunda bu hücreler az, çevrede daha fazladırlar.

Çalışmamız bir ön çalışmadır. Çeşitli granülasyon dokuları ve çevre bağ dokusunun çok sayıda vakada incelenmesinin iltihabın patogeneğine ışık tutacağını düşünmekteyiz.

## KAYNAKLAR

1. Block, R.M., Bushell, A., Rodrigues, H., Langeland, K.: A histopathologic, histobacteriologic and radiographic study of periapical endodontic surgical specimen. *Oral.Surg.* 42: 656-78, 1976.
2. Kontinen, S., Ranta, H., Lautenschlager, I.: Cells infiltrating human periapical inflammatory lesions. *J. Oral.Pathol.* 15: 544-546, 1986.
3. Leeson, T.S., Leeson, R.C.: *Histology*. 4.ed, W.B. Saunders Co., Philadelphia, 1981.
4. Matysiak, M.: Les réactions périapicales chroniques et leur immunologie. *Actual Odontostomatol.*, 140: 597-615, 1982.
5. Özalp, E.: Normal ve muhtelif patolojik hallerde gingivalardaki histamin miktarlarındaki değişiklikler. *Doktora tezi*, 1972.
6. Perrini, N., Fonzi, L.: Mast cells in human periapical

lesions: Ultrastructural aspects and their possible physiopathological implications. *J.Endod.* 11: 197-202, 1985.

7. Pulver, W.H., Taubman, M.A., Smith, D.J.: Immune components in dental periapical lesions. *Arch.Oral.Biol.* 23: 435-443, 1978.

8. Scully, M.F., Ellis, V.: Localisation of heparin in mast cells. *Lancet*, 2: 718-719, 1986.

9. Torabinejad, M., Bakland, L.K.: Immunopathogenesis of chronic periapical lesions. A review, *Oral Surg.* 46: 685-699, 1978.

10. Yanagisawa, S.: Pathologic study of periapical lesions. 1. Periapical granulomas: clinical, histopathologic and immunohistopathologic studies. *J.Oral.Pathol* 9: 288, 300, 1980.

11. Yenerman, M.: *Genel Patoloji*. Çeliker Matbaacılık, 1981.