

# KRONİK HİPERPLASTİK PULPİTİS (PULPA POLİPİ) - Bir Olgu Nedeni İle

Işın Ulukapı\*, Herrmann Stich\*\*

CHRONIC HYPERPLASTIC PULPITIS (PULP  
POLYP) -A Case Report-

## ÖZET

Kronik hiperplastik pulpitis (pulpa polipi) kronik pulpa hastalıklarının pek sık görülmeyen bir şeklidir. Daha çok çocuklarda ve genç erişkinlerde pulpa odasına ulaşmış çürük lezyonu olan dişlerde görülmektedir. Çürük kavitesini dolduran hiperplastik doku esas olarak granülasyon dokusudur ve lenfosit ve plazma hücrelerinin çoğunlukta olduğu iltihabi hücre infiltrasyonu görülmektedir.

Bu çalışmada bir pulpa polipi olgusu histolojik olarak incelenmiştir.

Anahtar sözcükler: Kronik pulpa hastalıkları, kronik hiperplastik pulpitis, pulpa polipi.

## ABSTRACT

*Chronic hyperplastic pulpitis (pulp polyp) is a quite uncommon form of chronic pulp disease. It occurs almost exclusively in children and young adults and involves teeth with large open carious lesions. The hyperplastic tissue is basically granulation tissue and inflammatory cell infiltration, chiefly lymphocytes and plasma cells is common.*

*In this study a case of pulp polyp is investigated histologically.*

*Key words: Chronic pulp diseases, chronic hyperplastic pulpitis, pulp polyp.*

## PULPA POLİPİ

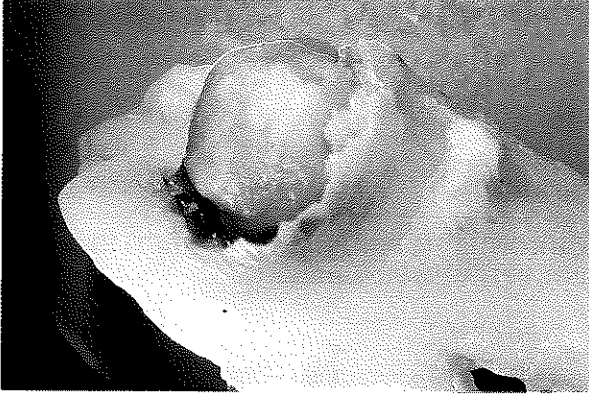Kronik pulpitislerin akut pulpitisin yavaşlaması sonucunda veya daha sık olarak da başından beri kronik şekilde oluştuğu bilinmektedir (2,3,4). Kronik pulpitisler açık ve kapalı şekiller olarak iki bölümde incelenmektedir. Açık kronik pulpitisler de kronik ülseratif açık pulpitis ve kronik hiperplastik açık pulpitis (pulpa polipi) olarak sınıflandırılmaktadır (2,5). Kronik pulpitislerde çoğu kronik iltihabi durumda olduğu gibi belirti ve semptomlar akut şekillerdekenden çok daha hafiftir. Ağrı belirgin bir bulgu değildir. Isıl değişikliklere cevap çok hafiftir. Vİtalometrik testlerde sinir dokusu dejenerasyonuna bağlı olarak uyarı eşiği yükselmiştir. Açık pulpa dokusuna bir sondla dokunulduğunda kanama olabilir, fakat genellikle ağrı yoktur. Histolojik olarak kronik pulpitislerin hepsinde bulunan ortak özelliğin pulpa dokusunda çok sayıda mononükleer hücreler ve özellikle de lenfosit ve plazma hücresi infiltrasyonu olduğu bildirilmiştir (3,4).

Oldukça nadir görüldüğü bildirilen kronik hiperplastik pulpitis, kronik iltihaplı pulpa dokusunun proliferasyonu ile oluşur (2,3,5). Uzun süreli az şiddetli

bir iritasyona bağlı olarak daha çok çocuklukta ve genç erişkinlerde büyük açık lezyonlu dişlerde görülür. Bu şekilde etkilenmiş olan pulpa, pulpa odasından çıkan pembe-kırmızı bir yuvarlak doku halinde görülür ve genellikle bütün kaviteyi doldurur. Bu oluşum hiperplastik dokunun çok az sinir dokusu içermesine bağlı olarak mekanik irkiltmelere karşı normal pulpa dokusuna göre oldukça az hassastır, dişeti dokusundan ise daha hassastır. Lezyonun kanıyor ya da kanamıyor olması dokunun damarlanma derecesine bağlıdır. Kesildiğinde ağrısızdır, fakat basıncı kök ucuna taşır ve böylece ağrı oluşabilir (1,2,3,4,5). Pulpa polipi genellikle ikinci süt azıları veya birinci sürekli büyük azı dişlerinde oluşur (4). Bu dişlerde kök uçlarının geniş olmasına bağlı olarak çok iyi kanlanma olmaktadır ve bu durum genç insanlardaki yüksek doku direnci ve aktivitesi ile de birleşince pulpa dokusundaki alışılmamış proliferatif özellik ortaya çıkmaktadır. Bazı durumlarda büyük bir çürük kavitesine komşu dişeti de kavite içine doğru büyüyebilir ve yüzeysel olarak kronik hiperplastik pulpitis benzeyebilir. Bu gibi durumlarda ayırım oluşumun pulpa ile mi, yoksa dişeti ile mi bağlantılı olduğunu bakılarak yapılır.

\* Dr. Araş. Gör. İ. Ü. Diş Hekimliği Fakültesi Pedodonti Anabilim Dalı.

\*\* Dr. İsviçre Bern Üniversitesi Konservatif Tedavi ve Koruyucu Diş Hekimliği Bilim Dalı.

**Resim 1: 46 nolu dişte pulpa polipi**

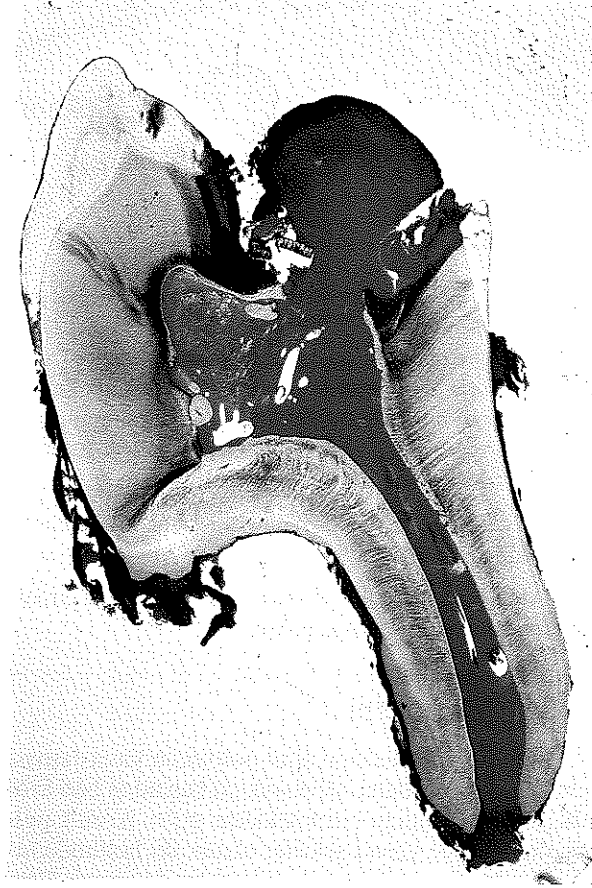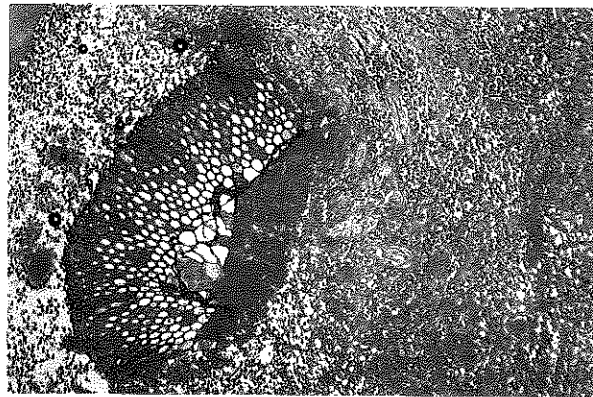
Histolojik bulgular: Hiperplastik doku esasta granülasyon dokusudur ve ince bağ dokusu fibrillerinden oluşur. İltihabi hücre infiltrasyonu, lenfositler ve plazma hücreleri bazı olgularda da polimorf nükleer lökositlere rastlanmaktadır. Bazı olgularda fibroblast ve endotel hücre proliferasyonu öne çıkmaktadır. Bu granülasyon dokusu genellikle yüzeyine epitel hücrelerini implantasyonu sonucunda epitelize olur. Bu epitel tabakasının mesenkimal hücrelerin farklılaşması sonucunda da olabildiği ve % 12 ile % 23 olguda yüzeyin epitelle kaplı bulunduğu bildirilmiştir (3). Süt dişi poliplerinin sürekli dişlerinkinden daha sıklıkla epitelle örtülü olduğu görülmüştür. Bu epitel çok katlı yassı epiteldir ve ağız mukozasına çok benzer. Bazı olgularda yanak mukozası hiperplastik doku kitlesi ile değişim halindedir ve epitel hücrelerinin direkt olarak transplante olabileceği bildirilmiştir (1,2,3,4,5).

Bu olgulardaki doku reaksiyonunun bir iltihabi hiperplazi olduğu kabul edilmiş ve ağız boşluğunun veya vücudun herhangi bir bölümünde meydana gelen iltihabi hiperplazilerden hiçbir farkı olmadığı bildirilmiştir (2,3,4).

Prognoz ve Tedavi: Kronik hiperplastik pulpitis aylarca aynı şekilde kalabilmektedir (4). Pulpanın prognozu iyi değildir, çıkarılması gerekir. Bazı olgularda önce pulpotomi denenebilir. Başarı sağlanamadığında tam pulpa ekstirpasyonu veya çekim önerilmektedir (1,3).

## OLGU

10 yaşında bir kız çocuğu olan E.G., 1988 yılında İstanbul Üniversitesi Diş Hekimliği Fakültesi Pedodonti Ana Bilim Dalı Kliniğine 46 no.lu dişin içinde bir kaç aydır bir et büyüdüğü şikayeti ile başvurdu (Resim 1). Radyografik incelemede kökler bölgesi normal görünüyordu.

**Resim 2: Pulpa polipi bulunan dişin M-D yöndeki kesiti (1,6x) (Işık yeşili) (Ok): Çürük dentin, E: Epitel tabakası, P: Hiperplastik pulpa dokusu****Resim 3: Pulpa polipinin histolojik görünümü - Yoğun iltihap hücreleri (65x), (H+E).**

Ağrı şikayeti bulunmayan hastanın ağız için muayenesinde oluşuma sondla dokunulduğunda hassasiyet görülmedi, dişte mobilite yoktu ve perküsyona

hassas değildi. Vitalometrik kontrolde cevap alınmadı. Ayrıca hastanın dişlerinde yaygın çürükler gözlemlendi ve ağız hijyeninin iyi olmadığı belirlendi.

Diğer 6 nolu dişlerin de çekilmiş olması nedeni ile okluzyon dengesini bozmamak için bu dişin çekimine karar verildi. 46 nolu diş çekildikten sonra % 10'luk formolde bekledildi ve İsviçre'nin Bern Üniversitesi Diş Hekimliği Fakültesi Konservatif Tedavi ve Koruyucu Diş Hekimliği Bilim Dalı Laboratuvarlarında histopatolojik incelemeleri yapıldı.

Mesio-distal yönde alınan kesitte geniş bir çürüğün altında açılmış pulpa dokusunun kavite içine doğru ilerleyip geliştiği gözlemlendi. Bu hiperplastik pulpa dokusunun yüzeyinde epitel dokusu belirlendi (Resim 2). Pulpa polipinin daha büyük büyütme ile incelenmesinde pulpada çok sayıda iltihap hücrelerine rastlandı (Resim 3).

Bu olguda gözlenen histopatolojik değişiklikler literatürde bildirilen özelliklerle uyum göstermektedir.

### KAYNAKLAR

1. Bayırlı, G.: Endodonti, İstanbul: *Nazım Terzioğlu*, 1983, 49-51.
2. Cawson, R.A.: Essentials of dental surgery and pathology. 2nd. ed. London: *Churchill Livingstone*, 1968, 64-66.
3. Grossman, L.I.: Endodontic practice. 8th. ed. Philadelphia: *Lea & Febiger*, 1974; 54-56.
4. Shafer, W.G., Hine, M.K., Levy, B.M.: A textbook of oral pathology. Philadelphia: *W.B. Saunders Company*, 1958, 353-356.
5. Spouge, J.D.: Oral Pathology, St. Louis: *Mosby*, 1973, 57-59.

#### *Yazışma adresi*

*Dr. Işın Ulukapı*

*İ.Ü. Diş Hek. Fak.*

*Pedodonti Anabilim Dalı*

*34390 Çapa / İSTANBUL*