

# GÖMÜK KANINLERİN SÜRDÜRÜLMESİNDE KULLANILAN DEĞİŞİK BİR YÖNTEM (BİR OLGU BİLDİRİSİ)

Elif Erbay\*, Yıldız Öztürk\*\*

Yayın kuruluna teslim tarihi: 23. 2. 1993

## ÖZET

Bu yazıda, gömük diş üzerine vidalanan bir pine uygulanan ve plastik tüp içine yerleştirilen kapayıcı spiral zemberekden oluşan düzenek yardımı ile gömük olan üst kaninleri sürdürülen bir olgu sunulmaktadır. Uygulanan düzeneğin avantaj ve dezavantajları; tedavi süresi, tekniği ve estetik sonuçları açısından tartışılmıştır.

**Anahtar sözcükler:** Gömük üst kaninler, tutucu unsurlar, vidalanan pin, spiral zemberek, plastik tüp.

## GİRİŞ

Gömük dişler, her zaman için ortodontistlerin ilgisini çeken konulardan birisi olmuştur. Ericson ve Kurol, 3. büyük azı dişlerinden sonra en fazla gömük kalan dişlerin, % 2 sıklıkla üst kaninler olduğunu bildirmektedirler (3).

Dişlerin gömük kalma nedenleri arasında artı dişler, travma, zamanı geldiği halde düşmeyen süt dişleri, infeksiyon, diş dizilerindeki yer darlığı ve gerçek ektopek sürme yönü gibi yerel; D vitamini eksikliği, kalıtım ve bazı hormonal düzensizlikler gibi genel faktörler yer almaktadır (13,1,7).

Gömük kaninlerin ortodontik tedavisi ile ilgili olarak çeşitli araştırmacılar tarafından ileri sürülen pek çok değişik uygulama bulunmaktadır. Lewis (11) ve Clark (2) cerrahi olarak üzeri açılan dişin pasif olarak sürmesinin sağlanmasını önerirlerken, Moss (12) reimplantasyon yöntemi ile başarı sağladığını bildirmektedir. Jacoby (6), Oliver ve Hardy (15), Galloway ve Clark (5), Fournier ve arkadaşları (4), Zeigler (16), Nielsen ve arkadaşları (14) gibi pek çok araştırmacı ise, sürmeyi cerrahi olarak açılan gömük diş üzerine sabit

## A METHOD OF ORTHODONTIC TRACTION TO IMPACTED CANINES (A CASE REPORT)

### ABSTRACT

*In this article, a case of impacted maxillary canines, treated with a technique of threaded pin and tension coil spring covered with plastic tubing is reported. The advantages and disadvantages of the appliance are compared in terms of treatment period, techniques and aesthetics.*

**Key words:** Impacted maxillary canines, auxillary attachments, threaded pin, coil spring, plastic tubing.

yada hareketli apareyler aracılığı uygulanan ortodontik kuvvetler kullanılarak temin etmişlerdir.

Kullanılan değişik yöntemler gibi, gömük diş üzerine ortodontik kuvvetin aktarılmasını sağlayan tutucu unsurlar da oldukça çeşitlidir. Bu amaçla, kuron üzerine uygulanan altın döküm onleyler, ortodontik halkalar (10,1), braket (14) veya pinler (9), kole çevresinden (8,16,11) ya da kuron delinerek (4) geçirilen ligatürler, altın zincirler (15) kullanılmıştır.

Bu yazıda, gömük kaninlerin sürdürülmesi amacı ile ilk defa uygulanan bir düzenek ile tedavi edilen bir olgu sunulmuştur. Bu yöntemde, ortodontik kuvvet gömük diş üzerine vidalanan pine uygulanan ve plastik tüp içine yerleştirilen kapayıcı spiral zemberek tarafından oluşturulmaktadır.

## YÖNTEM

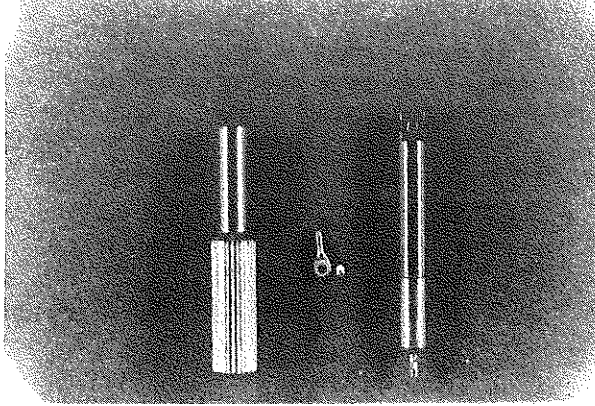
Gömük dişlerin kuronuna vidalanan pine uygulanan ve plastik tüp içine yerleştirilen kapayıcı spiral zemberekden oluşan bu yöntem cerrahi uygulama öncesinde hiçbir ön hazırlık gerektirmemekte ve bu da uygulayıcıya klinikte zaman kazandırmaktadır.

\* Uzman, İ.Ü. Diş Hek. Fak. Ortodonti Anabilim Dalı


\*\* Doçent, İ.Ü. Diş Hek. Fak. Ortodonti Anabilim Dalı

Lokal anestezi altında yapılan cerrahi uygulama sırasında mukoperiostal flap kaldırılıp, gömük dişin palatinal yüzeyini açığa çıkartmaya yetecek miktarda kemik kaldırıldıktan sonra, dişin palatinal yüzeyinde özel bir frez yardımı ile (\*) pinin vidalanacağı yuva hazırlanır. Daha sonra pin (\*), bir anahtar (\*) yardımı ile bu yuva içine vidalanır (Şekil 1). 0.22 mm. kalınlığındaki çelik telden hazırlanmış ve iç çapı 0.70 mm olan kapayıcı spiral zembereğin (#) bir ucu doğrudan bu pinin üzerindeki gözcüğe tespit edilirken, diğer ucu gereken uzunlukta kesilir. Daha sonra spiral zemberek üzerine plastik tüp yerleştirilir (Şekil 2). Spiral zembereğin serbest ucu insizyon hattından geçecek ve ağız boşluğu içinde kalacak şekilde flap kapatılır.

Şekil 1: Özel frez, pin ve anahtar



Şekil 2: Plastik tüp içerisine yerleştirilmiş spiral zemberek.



(\*) Forestadent, Pforzheim, Germany.  
(#) Dentaurum, Pforzheim, Germany.

## OLGU

Kliniğimize tedavi amacı ile başvuran 13 yıl 4 aylık kız hastamızın klinik ve radyografik incelemelerinde üst süt kaninlerinin henüz düşmemiş olduğu ve

üst sürekli kaninlerin de damak tarafında gömük olduğu belirlenmiştir (Şekil 3-a), (Şekil 4-a).

Angle 1. sınıf azı kapanışı ile birlikte 1 mm. overjet ve overbite saptanan hastanın, üst sağ yan kesici dişi çapraz kapanış göstermektedir. Yapılan model analizinde üst diş dizisinde 4.5 mm., alt diş dizisinde ise 1 mm. yer darlığı ölçülmüştür.

## CERRAHİ UYGULAMA

Lokal anestezi altında, palatal muco-periostal flap kaldırıldıktan sonra, aynı seansa sağ ve sol üst kaninlerin palatinal yüzeyleri üzerine, kuvvet uygulayıcı düzenekler daha önce belirtildiği gibi uygulanmıştır (Şekil 4-b).

## ORTODONTİK TEDAVİ

Dikişlerin alınmasından 2 hafta sonra, dişler 

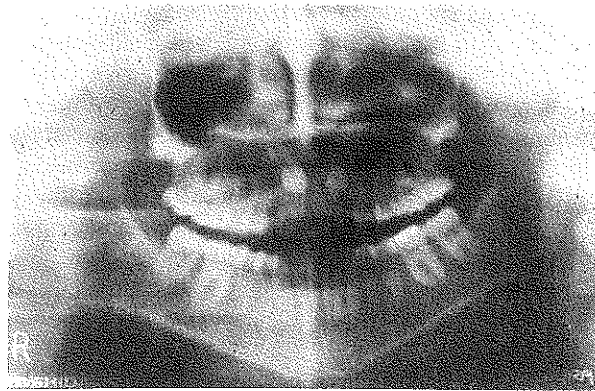
|   |   |   |  |   |   |   |
|---|---|---|--|---|---|---|
| 6 | 2 | 1 |  | 1 | 2 | 6 |
|---|---|---|--|---|---|---|

 bandlanmıştır. 0.25 mm. çapındaki ligatür teli yardımı ile spiral zembereklerin ağız boşluğundaki serbest uçları tesviye arkına bağlanmıştır (Şekil 4-b).

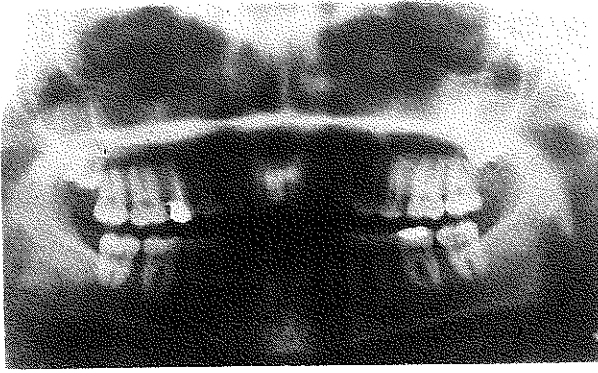
2. ayın sonunda, her iki üst kanin de ağız boşluğunda görülmüştür. Üst diş dizisindeki yer darlığı üst keser protrüzyonu ile giderilmiş ve yeterli kuron yüksekliliği elde edildikten sonra, braketlenen kaninler dizideki normal yerlerine getirilmişlerdir.

Ortodontik tedavisi tamamlanan hastanın üst kaninlerine uygulanan pinler çıkartılmış ve palatinal yüzeylerdeki pin yuvaları kompozit dolgu maddesi ile restore edilmiştir (Şekil 3-b), (Şekil 4-c), (Şekil 6-a, b, c, d).

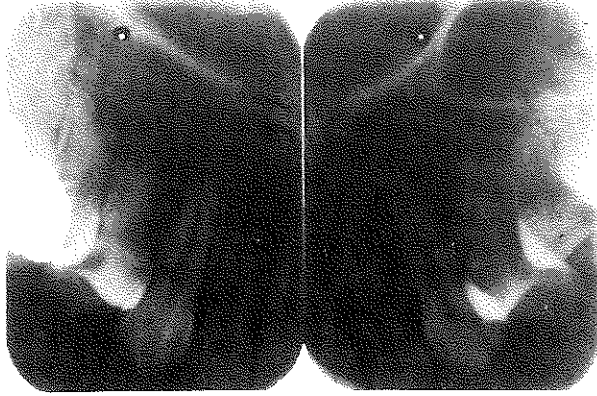
Şekil 3.a: T. öncesi panoromik radyografi



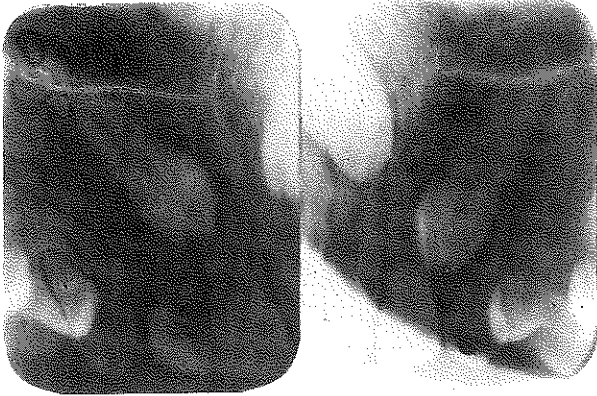
Şekil 3.b: T. sonrası panoramik radyografi



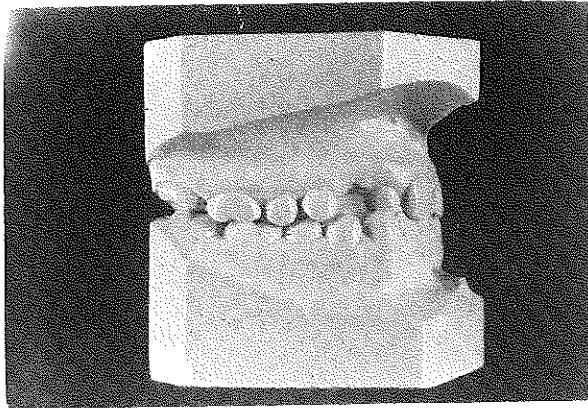
Şekil 4.c: T. sonrası periapikal radyografi



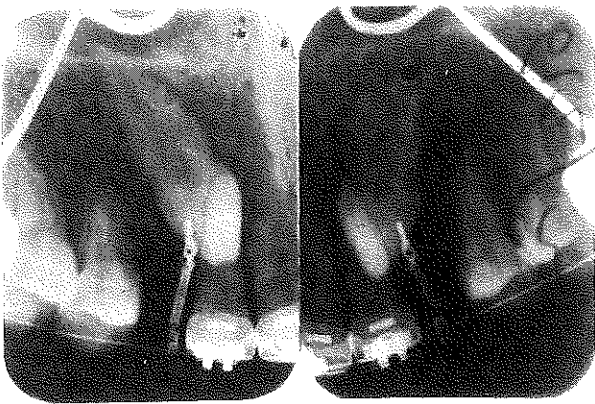Şekil 4.a: T. öncesi periapikal radyografi



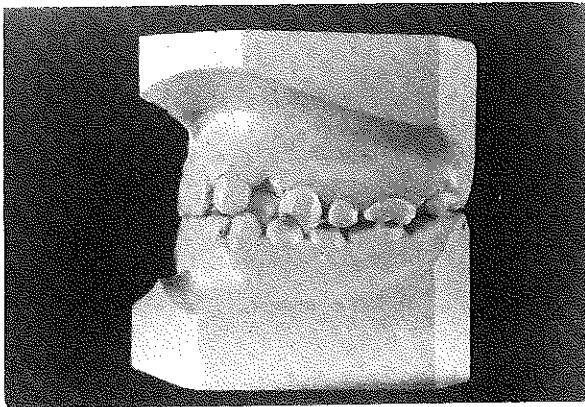
Şekil 5.a: T. öncesi ortodontik model (profil)



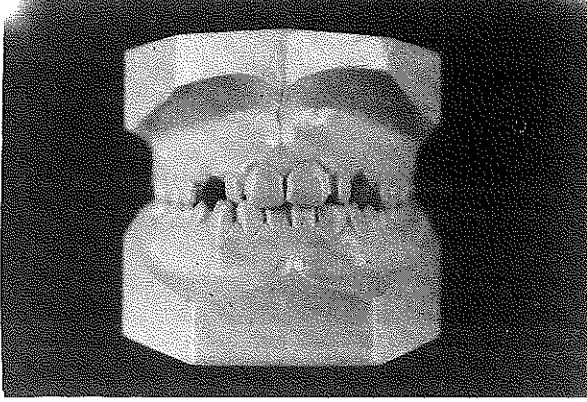
Şekil 4.b: Spiral zemberekle rin uygulanışı



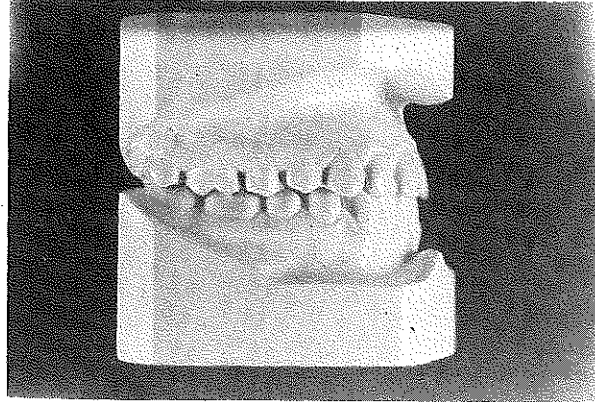
Şekil 5.b: T. öncesi ortodontik model (profil)



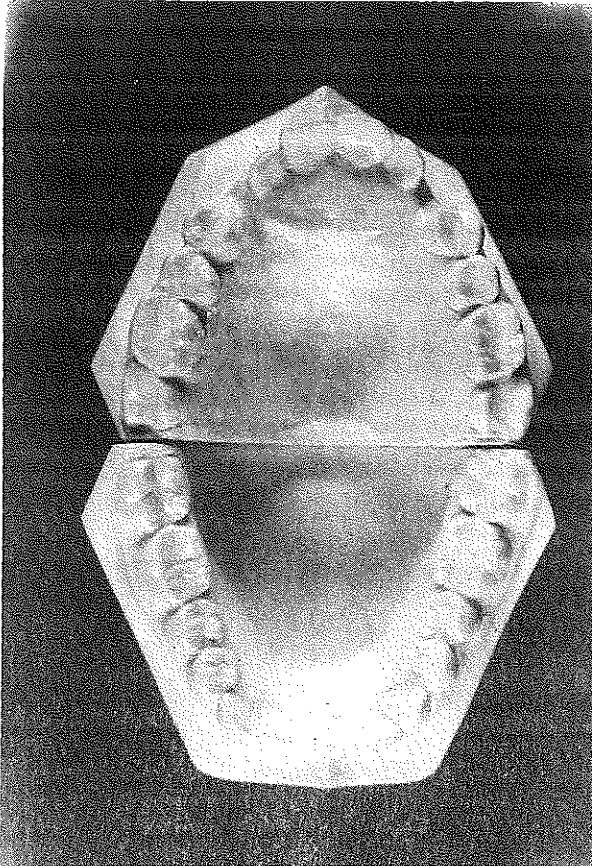
Şekil 5.c: T. öncesi ortodontik model (cephe)



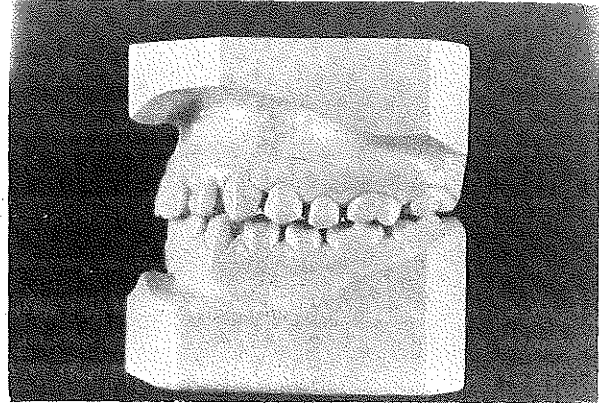
Şekil 6.a: T. sonrası ortodontik model (profil)



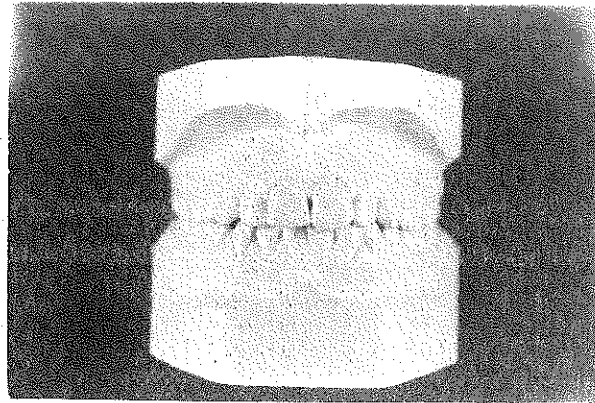
Şekil 5.d: T. öncesi ortodontik model (oklüzal)



Şekil 6.b: T. sonrası ortodontik model (profil)

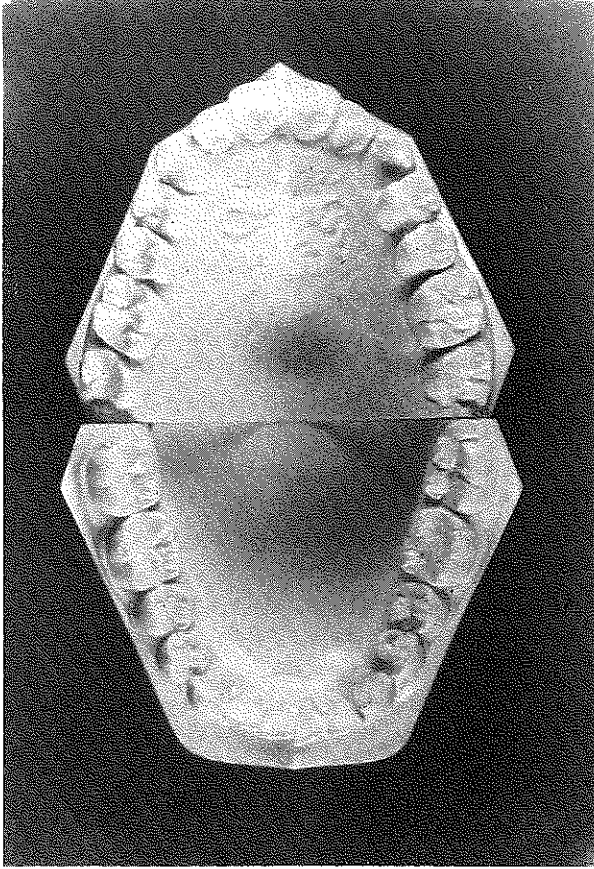


Şekil 6.c: T. sonrası ortodontik model (cephe)





Şekil 6.d: T. sonrası ortodontik model (oklüzal)



## TARTIŞMA

Daha önce sözünü ettiğimiz gibi, gömük kaninlerin sürdürülmesi için gereken ortodontik kuvvetin dişlere aktarılmasını sağlayan pek çok tutucu unsur bulunmaktadır. Bunlar arasında bulunan onleyler, ortodontik bandlar ve kole çevresinden uygulanan ligatürler uygulama güçlükleri nedeni ile günümüzde fazlaca kullanılmamaktadır.

Gömük dişin kuronunda hazırlanan deliğe doğrudan bağlanan ligatür teli aracılığı ile ortodontik kuvvet uygulamasında ise aşağıdaki sakıncalar söz konusu olmaktadır;

- Metal yorgunluğu nedeni ile ligatür telinin kopması,
- Ligatür teline kuvvet unsurunun uygulanmasındaki güçlük,
- Kuvvet unsuru olarak kullanılan elastiklerin sıklıkla kopması ve hasta tarafından düzenli olarak kullanılmamasına bağlı olarak diş sürmesindeki gecikme,

- Ligatür telini bağlamak için diş kuronunun delinmesi sırasında minenin kırılabilmesi ve tedavi sonunda hazırlanmış olan delik restore edilse bile vestibül yüzeyde de fark edilmesi.

Geliştirilen yeni yapıştırıcılar sayesinde, braketler, gömük kaninlerin sürdürülmesi amacı ile kullanılan tutucu unsurlar arasında önemli bir yer tutmaktadırlar. Ancak, gömük dişlerin sürdürülmesi sırasında yapıştırılan braketlere bağlı olarak aşağıdaki sorunlar söz konusu olmaktadır;

- Cerrahi işlem sırasında braket yapıştırılması için gereken kuru ortamın sağlanamaması nedeniyle, ortodontik kuvvet uygulandığında braketlerin kopması,

- Gömük dişin konumuna bağlı olarak, braketin yapıştırılması sırasında, braket kaidesi ile mine yüzeyi arasında yeterli uyumun sağlanamaması ve hatalı braket pozisyonu nedeni ile teşviye safhasının uzaması,

- Braket kanatlarının flap kapatılmasını güçleştirmesi ve oluşan retansiyonun diş sürmesini geciktirmesi.

Yaptığımız klinik uygulama, vidalanan bir pine uygulanan ve plastik tüp içine yerleştirilen kapayıcı spiral zembekden oluşan düzeneğin, gömük kaninlerin ortodontik olarak sürdürülmesi sırasında, olumlu sonuçlar sağladığını göstermiştir.

Bu düzeneğin avantajlarını şu şekilde özetleyebiliriz;

- Gömük diş üzerine ortodontik kuvvetin aktarılmasını sağlayan en emniyetli tutucu unsurlardan biri, özel olarak hazırlanan yuvalara vidalanan pinlerdir.

- Her ne kadar pin uygulaması sırasında mine yüzeyinde sonradan restore edilmeyi gerektiren bir yuva hazırlanmakta ise de, vidalanan pinler özellikle gömük dişlerin derinde konumlandığı durumlarda diğer tutucu unsurlara göre çok daha kolay uygulanabilmektedir. Pinin, dişin palatinal yüzeyi üzerine uygulanması da estetik açıdan avantajlıdır.

- Kapayıcı spiral zembek üzerine plastik tüp yerleştirilmesi sürtünmeyi azaltmaktadır.

- Kapayıcı spiral zembek pine oldukça kolay tespit edilmekte, sürekli ve sabit bir ortodontik kuvvet uygulanmasını sağlamaktadır, bu da diş sürme süresini kısaltmaktadır.

## SONUÇ

Gömük dişlerin ortodontik olarak sürdürülmesinde hem tutucu unsurun, hem de kuvvet unsurunun

büyük önemi bulunmaktadır. Çalışmamızda kullandığımız düzenekte kuvvet unsuru olan ve bugüne kadar bu amaçla başka hiçbir çalışmada kullanılmamış olan plastik tüp içine yerleştirilmiş olan kapayıcı spiral zemberek, olgumuzun başarı ile tedavi edilmesinde oldukça etkili olmuştur. Tutucu unsur olarak kul-

landığımız vidalanan pin yerine, ortodontistler tarafından diğer tutucu unsurlar tercih edildiğinde de, kuvvet unsuru olarak plastik tüp içinde kapayıcı spiral zembereğin kullanılmasının tavsiye edilmesi kanısına varılmıştır.

## KAYNAKLAR

1. *Bishara, S.E., Kommer, D.D., McNeil, M.H., Montagano, L.N., Oesterle, L.J., Youngquist, H.W.*: Management of impacted canines. *Am. J. Orthod.* 1976; 69: 371-387.
2. *Clark, D.*: The management of impacted canines: free physiologic eruption. *J. Am. Dent. Assoc.* 1971; 82: 829-835.
3. *Ericson, S., Kurol, J.*: Radiographic assessment of maxillary canine eruption in children ith clinical signs of eruption disturbance. *Eur. J. Orthod.* 1986; 8: 133-140.
4. *Fournier, A., Turcott, J.Y., Benard, C.*: Orthodontic considerations in the treatment of maxillary impacted canines. *Am. J. Orthod.* 1982; 81: 236-239.
5. *Galloay, H., Clark, J.D.*: A removable appliance for the preliminary vertical movement and subsequent buccal movement of palatally impacted canines. *Br. J. Orthod.* 1985; 12: 208-211.
6. *Jacoby, H.*: The "ballista spring" system for impacted teeth. *Am. J. Orthod.* 1979; 75: 143-151.
7. *Jacoby, H.*: The etiology of maxillary canine impactions. *Am. J. Orthod.* 1983; 84: 125-132.
8. *Johnston, W.D.*: Treatment of palatally impacted teeth. *Am. J. Orthod.* 1969; 56: 589-596.
9. *Kettle, M.A.*: Treatment of palatally impacted teeth. *Trans. Br. Soc. Orthod.* 1957; 74-84
10. *Lewis, P.D.*: Preorthodontic surgery in the treatment of impacted canines. *Am. J. Orthod.* 1971; 60: 382-397.
11. *McBride, L.J.*: Traction-A surgical/orthodontic procedure. *Am. J. Orthod* 1979; 73: 287-299.
12. *Moss, J.P.*: Autogenous transplantation of maxillary canines. *J. Oral. Surg.* 1968; 26: 775-783.
13. *Moyers, R.E.*: Handbook of Orthodontics. Year Book Medical Publishers Inc., Chicago: 1963.
14. *Neilsen, I.L., Prydso, U., Winkler, T.*: Direct bonding on impacted teeth. *Am. J. Orthod.* 1975; 68: 666-670.
15. *Oliver, R.G., Hardy, P.*: Practical and theoretical aspects of a method of orthodontic traction to unerupted teeth illustrated by three cases. *Br. J. Orthod.* 1986; 13: 229-236.
16. *Zeigler, T.F.*: A modified technique-for ligating canines. *Am. J. Orthod.* 1977; 72: 665-670.

### Yazışma adresi:

Uzman Elif Erbay

İ. Ü. Diş Hek. Fak.

Ortodonti Anabilim Dalı

34390 Çapa - İstanbul