

# HİPERBARİK OKSİJENİN KEMOTERAPİ GÖRMÜŞ SİÇANLARDA KEMİK DEFECTİ VE YARA İYİLEŞMESİNE OLAN ETKİLERİNİN DENEYSEL OLARAK ARAŞTIRILMASI

Sinan Soley<sup>1</sup> Özen Doğan<sup>2</sup> Şamil Aktaş<sup>3</sup> Vakur Olgaç<sup>4</sup> Nevin Büyükakyüz<sup>2</sup>

Yayın kuruluna teslim tarihi : 26.12.1994

Yayına kabul tarihi : 15.02.1995

## Özet

Bu çalışmanın amacı, hiperbarik oksijenin kemoterapinin oral yapılarda yol açabileceği yara iyileşmesinin gecikmesi üzerinde gösterdiği etkilerin araştırılmasıdır. Daha önceki çalışmamızda hiperbarik oksijenin erken dönem dışında normal doku iyileşmesine belirgin bir etkisinin olmadığını saptamıştık.

Çalışmada 28 adet erkek sıçana beşer gün ara ile üç kez intraperitoneal 60 mg/kg 5-Fluorourasil enjekte edildi. Onüçüncü günde eter anestezisi altında alt 1. ve 2. molar dişleri çekildi. Deney grubunu oluşturan sıçanlar günde iki kez 2.5 ATA'lık basınç altında hiperbarik oksijene maruz bırakıldılar. Kontrol grubunu oluşturan sıçanlara ise herhangi bir tedavi uygulanmadan normal iyileşmeye bırakıldılar. Her gruptan üçer hayvan 7., 14., 21 ve 28. günde sakrifiye edilerek histopatolojik incelemeye alındı.

Bu çalışma sonucuna göre, uyguladığımız kemoterapik ajan ve kemoterapi protokolü ile tedavi görmüş sıçanların çekim yarası iyileşmesine etki açısından hiperbarik oksijen ve kontrol grupları arasında bir fark görülmemiştir.

Anahtar sözcükler: Hiperbarik oksijen, kemoterapi, 5-Fluorourasil.

## GİRİŞ

Antikanser ilaçlarının hedefi olabildiğince fazla sayıda tümör hücresi öldürmektir. Bu ilaçların normal doku hücreleri ile tümör hücreleri arasında seçicilik sağlayamaması, normal doku hücrelerine de etkiyerek kemik iliği baskılanması, gastrointestinal zararlar, deri reaksiyonları, hepatotoksik, nörotoksik etkiler, hiperüremiye bağlı renal tubuler yetersizlikler, immün yetersizlik, sterilite ve ağızda toksik etkilerin ortaya çıkması, fibroblastik aktivitenin zayıflayarak kollagen

## AN EXPERIMENTAL STUDY ON EFFECT OF HBO ON BONE DEFECT AND WOUND HEALING IN CHEMOTHERAPY APPLIED RATS

### Abstract

The aim of this study is to investigate the effect of HBO on the problems in wound healing seen following chemotherapy in oral region. In our previous study, it was shown that HBO didn't have any effect on normal tissue healing except early healing period. During this study, 28 male rats were injected intraperitoneally 60 mg/kg 5-Fluorouracil three times every five days. On the 13th day, mandibular 1st and 2nd molar teeth were extracted under ether anaesthesia. The rats in the experimental group were exposed to hyperbaric oxygenation at 2.5 ATA twice a day. The control group didn't receive any treatment. Three rats from each group were sacrificed on 7th, 14th, 21th and 28th days and histopathologic examination were performed.

According to the results, there was not a difference in tooth extraction healing between HBO and control groups. This might be due to the chemotherapeutic drug and chemotherapy protocol we used.

Key words: Hyperbaric oxygen, chemotherapy, 5-Fluorouracil.

sentezinin bozulmasına yol açmaktadır (1,4,5,12,14,15,16).

Antikanser tedaviye bağlı oral komplikasyonları, genel olarak stomatit, mukozit, enfeksiyon, kanama, ağrı, ağız kuruluğu olarak sınıflandırabiliriz. Bu yan etkiler tedaviye ara verdirecek kadar ciddileşebilmektedir (1,5,6,8,11,13,14,15,16,17).

Problemli yaraların tedavisinde geniş bir kullanım alanı bulan hiperbarik oksijen (HBO), tedavisinin normal yara üzerine etkileri daha önce-

1 Dr İÜ Diş Hek Fak Ağız Diş Çene Hastalıkları ve Cerrahisi Anabilim Dalı

2 Doç Dr İÜ Diş Hek Fak Ağız Diş Çene Hastalıkları ve Cerrahisi Anabilim Dalı

3 Doç Dr. İÜ Tıp Fak Deniz ve Sualtı Hekimliği Anabilim dalı

4 Dt İÜ Diş Hek Fak Ağız Diş Çene Hastalıkları ve Cerrahisi Anabilim Dalı

ki çalışmamızda incelenmiş, yara iyileşmesinin HBO grubunda erken dönemlerde önde gittiği, ileri dönemlerde ise normobarik oksijen ve kontrol grupları ile aralarında fark kalmadığı saptanmıştır (3).

Bu çalışmamızda HBO'nun kemoterapi görmüş organizmalarda kemik defekti ve yara iyileşmesine olan etkilerini hayvan modelinde gösterebilmeyi amaçladık.

### GEREÇ VE YÖNTEM

Çalışmada 28 adet altı aylık  $200 \pm 20$  gram ağırlığında erkek Wistar albino sıçan kullanıldı. Normal su ve % 21 protein içeren yem ile beslenen sıçanlara beşer gün aralarla 3 kez 60 mg/kg 5-Fluorourasil intraperitoneal yoldan enjekte edildi. 13. günde, sıçanlar eter anestezisi altında uyutulduktan sonra alt çenelerinde birinci ve ikinci molar dişleri çekildi.

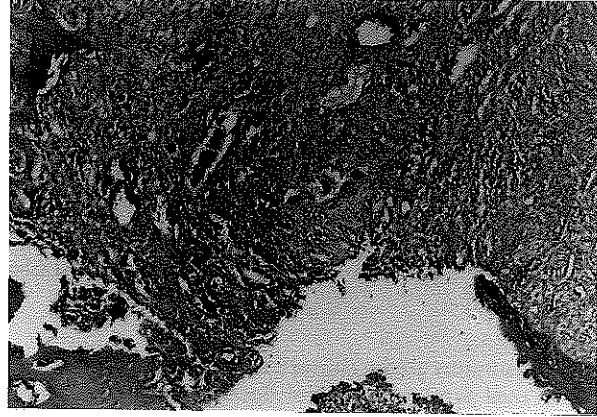
Sıçanlar iki gruba ayrıldı ve deney grubunu oluşturan hayvanlara hiperbarik oksijen uygulandı. Hayvanlar günde iki kez olmak üzere çift bölmeli basınç odasında 2.5 ATA basınç altında 90 dakika süreyle % 100 oksijen soludular. Kontrol grubunu oluşturan hayvanlar normal iyileşmeye bırakıldılar.

Her gruptan üçer hayvan 7., 14., 21. ve 28. günlerde sakrifiye edildi. Mandibulaları ve sert damak mukozaları dissekte edildi ve histopatolojik preparatları hazırlanarak ışık mikroskopunda incelendi.

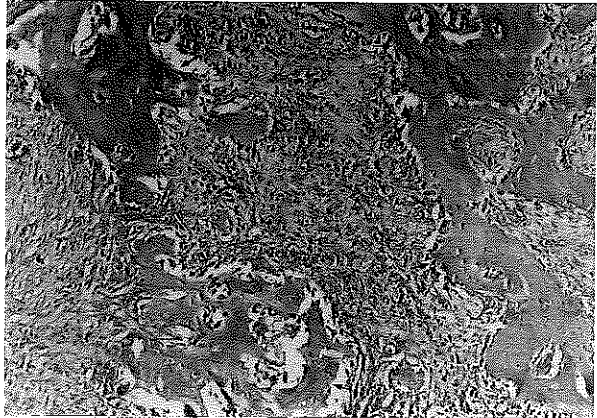
### BULGULAR

Hiperbarik oksijen grubunda; 7. günde alveol boşluğunun üzerini eksüda ve debrisin örttüğü, yüzey epitelinin boşluğun heriki tarafında ince, tek katlı bir tabaka halinde prolifer olmaya başladığı ve yer yer organize olan hematoma alveol boşluğunu doldurduğu gözlemlendi (Resim 1). Ondördüncü günde defekt yüzeyinin çok katlı yassı epitelle hemen tümüyle örtüldüğü, bunun altındaki defekt alanında, çok sayıda yeni kemik trabekülleri içeren bağ dokusunun genç mezenkim hücrelerinden oluştuğu görülmekteydi (Resim 2). Yirmibirinci günde defekt yüzeyi çok katlı yassı epitelle tamamen örtülmüştü. Defekt alanında bağ dokusu içinde geniş alanları dolduran kemik dokusu bulunmaktaydı (Resim 3). Yirmisekizinci günde alveol boşluğu tümüyle kemik dokusuyla dolmuştu (Resim 4).

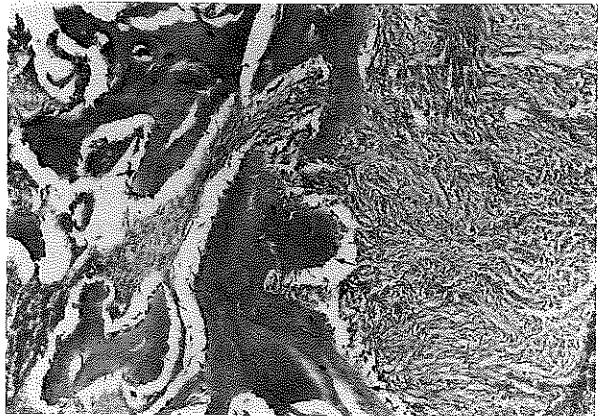
Resim 1. 7. Gün HBO grubu: Alveol boşluğu içinde organize hematoma. (H & E x 100)



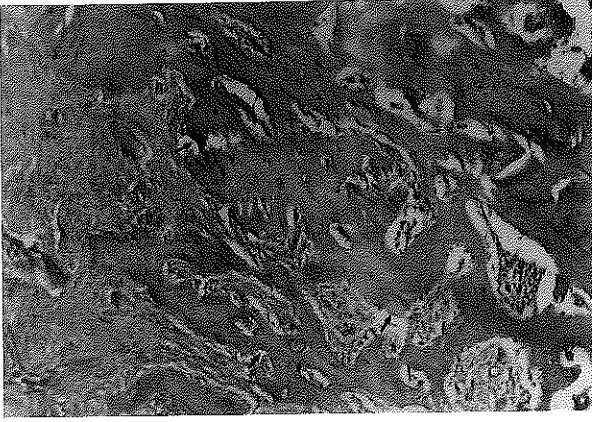Resim 2. 14. Gün HBO grubu: Genç mezenkim hücrelerinden oluşan bağ dokusu içinde yeni kemik trabekülleri (H & E x 100).



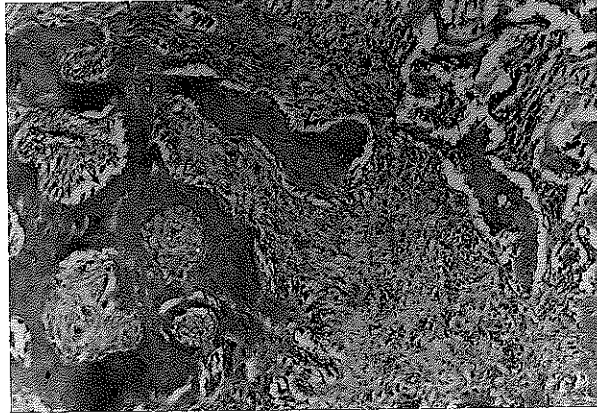
Resim 3. 21. Gün HBO grubu: Alveol boşluğunu büyük oranda dolduran yeni kemik trabekülleri. (H & E x 100)



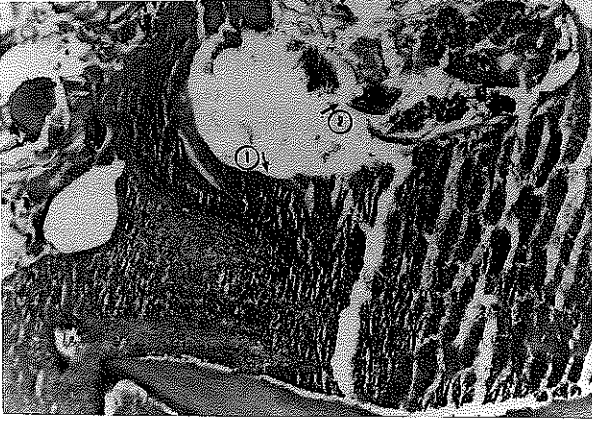
Resim 4. 28. Gün HBO grubu: Alveol boşluğunu dolduran kemik trabekülleri. (H & E x 100)



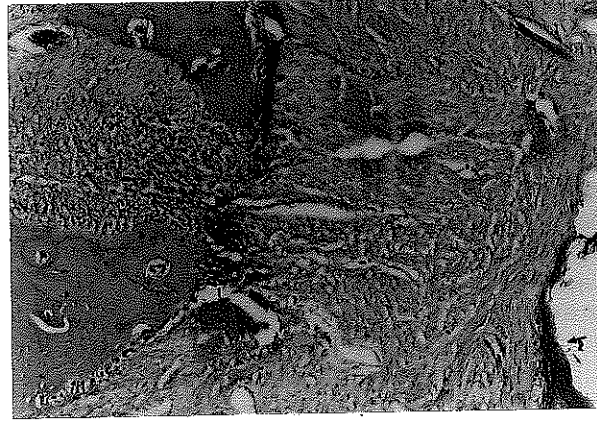
Resim 7. 21. Gün kontrol grubu: Alveol boşluğu içinde yeni kemik trabekülleri içeren bağ dokusu. (H & E x 100)



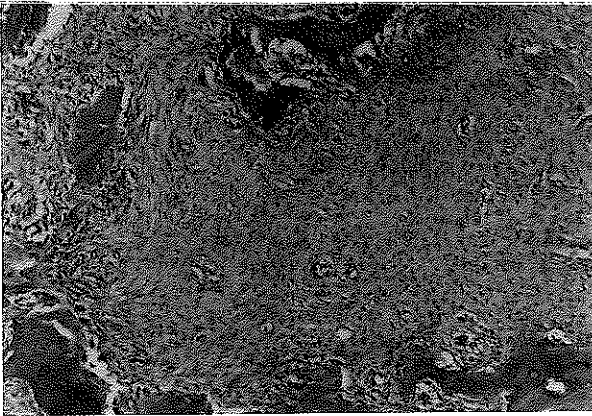
Resim 5. 7. Gün kontrol grubu: Alveol boşluğu içinde hematoma (1) ve nekrotik artıklar (2). (H & E x 100)




Resim 8. 28. Gün kontrol grubu: Alveol boşluğunu dolduran yeni kemik dokusu (1) ve yüzeyde çok katlı yassı epitel dokusu (2). (H & E x 100)



Resim 6. 14. Gün kontrol grubu: Alveol boşluğu içinde genç mezenkim hücrelerinden oluşan ve yer yer yeni kemik trabekülleri içeren bağ dokusu. (H & E x 100)



Resim 9. Deney grubu damak mukozası: Doğal yapıda damak mukozası. (H & E x 100)



Kontrol grubunda; 7. günde alveol boşluğunun üzerinde nekrotik doku artıkları ve eksüda görülmekteydi. Yüzey epiteli henüz defektin her iki yanından yeni proliferasyon olmaya başlamıştı. Çekim boşluğunun yer yer organize hematomla dolu olduğu saptandı (Resim 5). Ondördüncü günde yüzey epiteli defekt bölgesinin üzerini örtmüştü. Bunun altında genç mezenkimal hücrelerinden oluşan bağ dokusu içinde yer yer yeni kemik trabekülleri görülmekteydi (Resim 6). Yirmibirinci gün kontrol grubunda alveol boşluğunu dolduran bol damarlı kas dokusu içinde çok sayıda yeni kemik trabekülü saptanmaktaydı (Resim 7). Yirmisekizinci günde alveol boşluğu hemen tümüyle kemik dokusu ile dolmuştu (Resim 8).

Damak mukozasında; 7. gün örneklerinde keratinizasyon dikkat çekmekteydi (Resim 9). Ondördüncü ve 28. günlerdeki örneklerde belirgin bir farklılık gözlenmedi.

### TARTIŞMA

Hücre kinetiği çalışmaları tümör hücresi ile normal hücrelerin aynı sıklıya göre proliferasyonunu göstermiştir. Bir hücrenin doğuşundan ikiye bölünmesine kadar hücre siklusu, G1-S-G2 ve M fazı olmak üzere 4 basamak geçirir. Hücre siklusunda ilaçların etki yerlerinin bilinmesi antikanser tedavide büyük önem taşır. Çalışmada kullanılan 5-Fluorourasil antimetabolit grubu ilaçlardan olup, maksimal sitotoksik etkilerini S fazındaki hücrelerde gösterirken aynı zamanda hücrelerin S fazına girişini de engeller (1,4,10). Antikanser ilaçların bu direkt toksik etkisi, epitelyal bazal hücrelerin proliferasyonunu yavaşlatarak lokalize veya generalize mukozal hasarlara neden olur (8,13,15,16).

Nedeni ne olursa olsun problemi yaralar genellikle hipoksiktir ve HBO yardımıyla bu hipoksi ortadan kaldırılabılır. Basınç altında yüksek düzeyde oksijen solumak kanda ve doku sıvılarında çözünmüş oksijen miktarını artırır. Bu serum hiperoksisi, problemlili yaralarda damar oluşumu ve enfeksiyonun kontrolü açısından önemli bir faktördür. Deniz seviyesinde hava solumakla nor-

malde yaklaşık % 98 oranında satüre olan hemoglobin, 1 ATA'da (deniz seviyesi) % 100 oksijen solumakta tam satüre olur. Bu arada çözünmüş oksijen miktarı ise desilitre kanda 2,09 ml'ye ve arteriyel parsiyel oksijen basıncı da 673 mmHg'ye çıkar. Basınç 2.4 ATA'ya çıkarıldığında % 100 oksijen solumakla PaO<sub>2</sub> 1705 mmHg'ye ve desilitre kanda oksijen miktarı da 5.56 ml'ye ulaşır. Bu hiperoksi düzeyi, hipoksi nedeniyle bozulmuş damar oluşumunu restore eder. İyileşmekte olan yaralarda dokuların yeni damarlara ihtiyacı vardır. Damarlar kollagen destekleri ötesinde gelişemezler. Kollagenin hücrelerden salınımı ve fibrillere dönüşümü için gerekli olan prolin ve lizinin hidrosilasyonu için de O<sub>2</sub> kullanılır. Hiperbarik oksijen tedavisi sırasında yüksek O<sub>2</sub> düzeyini laktat üretimi ile hipoksik safhalar izler. Yüksek laktat seviyesi kemotaktik faktör gibi etki göstererek makrofajların bölgeye göç etmesini, kollagen sentezinin yara içerisine doğru gerçekleşmesini sağlar. HBO ile kollagen sentezi ve kapiller proliferasyonun yanı sıra osteoklastik ve osteoblastik aktivite artışları ile kemikteki problemlili yaraların iyileşmelerinin hızlandırılabilceği bildirilmiştir (7,9).

Kemikteki yaraların iyileşmesinde, bağdokusunun örgü kemiğe dönüşümü ortamın yeterli oksijenlenmesine bağlıdır. Multipotent mezenkimal hücrelerden oluşturulan doku kültürü çalışmalarında, hiperoksik ortamda hücreler farklılaşmanın kemik dokusu yönünde, hipoksik ortamda ise kıkırdak formasyonu yönünde gerçekleştiği bildirilmiştir (2).

Çekim yarası iyileşmesinde, alveol boşluğunu dolduran pıhtının olgun kemiğe dönüşümüne kadar çeşitli evreler geçirilir. Sağlıklı bir canlıda bu süreci bozan herhangi bir patoloji bulunmadıkça bir sorunla karşılaşmaz.

Kemoterapi görmüş sıçanlarda çekim yarası iyileşmesinde HBO'nun etkisini araştırdığımız bu çalışmada deney ve kontrol grubu arasında belirgin bir fark saptayamadık. Bu durumu kemoterapötik ajanın kronik hipoksiye neden olmadığı şeklinde yorumlamaktayız.

## KAYNAKLAR

1. Bottomley WK, Perlin E, Ross GR. Antineoplastic agents and their oral manifestations. *Oral Med* 1977; **44**: 527-33.
2. Boyne PJ. Effect of increased oxygenation on osteogenesis enhancement. In: Davis JC, Hunt TK, eds, *Hyperbaric Oxygen Therapy*. Undersea Biomedical Soc. Inc., Maryland, 1977: 205-16.
3. Doğan Ö, Aktaş Ş, Soley S, Aydın S, Olgaç V. Hiperbarik oksijenin çekim yarasının iyileşmesi üzerine etkisinin deneysel araştırılması. *İÜ Diş Hek Fak Der* 1993; **27**: 187-92.
4. Dökmeci İ. Farmakoloji. İlaç uygulamalarında temel kavramlar. Nobel Tıp Kitabevi, 1992: 819-48.
5. Dreizen S. Stomatotoxic manifestation of cancer chemotherapy. *The J Prost Dent* 1978; **40**: 650-5.
6. Dreizen S, Bodey GP, Valdivieso M. Chemotherapy-associated oral infections in adults with solid tumors. *Oral Surg Oral Med Oral Pathol* 1983; **55**: 113-20.
7. Granström G. The use of hyperbaric oxygen to prevent implant loss in the irradiated patient. In: Worthington P, Branemark I, eds, *Advanced Osseointegration Surgery: Applications in the Maxillofacial Region*. Chicago: Quintessence book 1992: 339-41.
8. Guggenheimer J, Verbin RS, Appel BN, Schmutz S. Clinicopathologic effects of cancer chemotherapeutic agents on human buccal mucosa. *Oral Surg* 1977; **44**: 58-63.
9. Johnson RP, Marx RE, Buckley SB. Hyperbaric oxygen in oral and maxillofacial surgery. In: Worthington P, Evans JR, eds, *Controversies in Oral and Maxillofacial Surgery*. Philadelphia: WB Saunders Comp., 1994: 107-56.
10. Mahood DJ, Charles MD, Loprinzi L, Veeder MH, Athmann M. Inhibition of Fluorourasil-induced stomatitis by oral cryotherapy. *J Clin Oncol* 1991; **9**: 449-52.
11. Main BE, Calman KC, Ferguson MM, Kaye SB. The effect of cytotoxic therapy on saliva and oral flora. *Oral Surg* 1984; **58**: 545-48.
12. Martens MFWC, Hendriks T, Wobbes T, DePont JJHMM. Intraoperative cytotatics impair early post operative collagen synthesis in experimental intestinal anastomoses. *Br J Cancer* 1992; **65**: 649-54.
13. McGaw WmT, Belch A. Oral complications of acute leukemia: prophylactic impact of a chlorhexidine mouth rinse regimen. *Oral Surg Oral Med Oral Pathol* 1985; **60**: 275-80.
14. Nikoskelainen J. Oral infections related to radiation and immunosuppressive therapy. *J Clin Periodontol* 1990; **17**: 504-7.
15. Sonis ST, Sonis AL, Lieberman A. Oral complications in patients receiving treatment for malignancies other than of the head and the neck. *JADA* 1987; **97**: 468-72.
16. Sonis ST, Tracey C, Shklar G, Jenson J, Florine D. An animal model for mucositis induced by cancer chemotherapy. *Oral surg Oral Med Oral Pathol* 1990; **69**: 437-43.
17. Toth BB, Martin JW, Fleming TJ. Oral complications associated with cancer therapy. *J Clin Periodontol* 1990; **17**: 508-15.

## Yazışma adresi:

Dr Sinan Soley  
 İ Ü Diş Hek Fakültesi  
 Ağız Diş Çene Hastalıkları  
 ve Cerrahisi Anabilim Dalı  
 34390 Çapa - İstanbul