

CERRAHİ ORTODONTİDE SEFALOMETRİNİN ÖNEMİ (*)

Dr. Oktay ÜNER (**)

Dişhekimliği'nde ortodontik bölgeye çeşitli tedavi usulleri uygulanmaktadır. Bunlar arasında ağız ve çene cerrahisi tarafından ortodontik gayeler için tatbik edilenlerine «Cerrahî Tedavi» denilmektedir. Gayeleri mekanik ortodontik tedaviye yardımcı olmak, veya onun ulaşamadığı tedavi amaçlarını sağlamaktır.

Dişleri, alveolleri, çeneleri ve yumuşak dokuları ilgilendiren cerrahî tedavide, tıbbın diğer dallarında da olduğu gibi, tedavi planlamasının doğru yapılabilmesi ve uygulanacak olan tedavi usulünden iyi bir netice elde edilebilmesi ancak başlangıçta yapılan doğru bir teşhise bağlıdır. Üst çeneyi ilgilendiren bazı ortodontik anomalilerde, üst çene normal, alt çene ise anormal gibi görünerek teşhiste bizi yanıltabilir. Bu tür nedenlerle hatalı bir teşhis üzerine kurulan tedavi ile iyi bir netice elde edilemeyeceği muhakkaktır.

Ortodontide direkt ve indirekt olmak üzere çeşitli teşhis metodları olup, bunlar arasında anomalileri ortodontik bölgenin harici olan kran-yuma göre teşhis eden sefalometrik metodların değeri büyüktür.

Sefalometrik roentgenografi tekniği ile büyüyen çocukların serial incelenmesi, ortodontik tedavi üzerine tetkikler ve muhtelif maloklüzyonlarda diş analizleri ve çene münasebetlerinin araştırılması yapılabilmektedir.

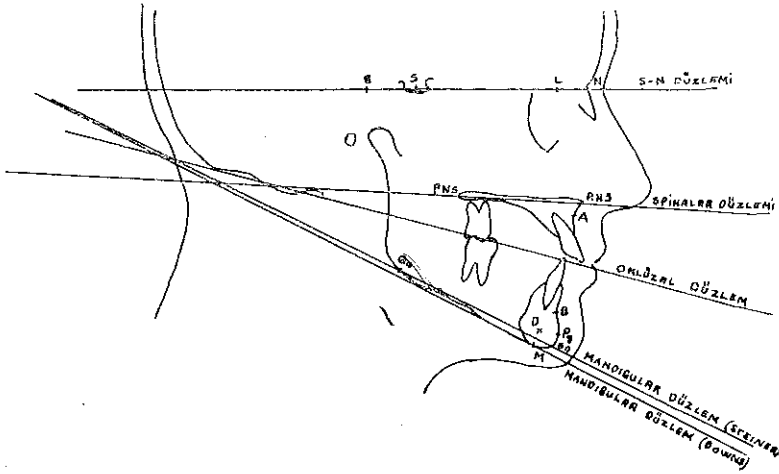
(*) Çalışma A. Ü. Diş Hekimliği Fakültesi'nde yapılmıştır.

(**) A. Ü. Diş Hekimliği Fakültesi Ortodonti Kürsüsü Asistanı.

Esası standardizasyon olan bu teknik ile şahsın pozisyonu ve x-ışını mekanik vasıtalarla öyle bir şekilde ayarlanır ki takip eden çekimlerde aynı şartlar temin edilir (7).

Cerrahî ortodontide de kat'i teşhis ve tedavi sonucu diş, çene ve yumuşak doku analizleri için sefalometrik metodlardan istifade edilmektedir. Bu gaye ile muhtelif müelliflere ait olan değişik açısız ve boyutsal ölçümler ile, bunların ortalama, minimum ve maksimum değerlerinden istifade edilmektedir.

Cerrahî ortodontide yararlı olan sefalometrik metodlar, iskelet analizleri, diş analizleri ve yumuşak doku analizleri olmak üzere üç grupta incelenebilirler. Bunlardan bu gün için en çok kullanılan metodlardan bahsetmeden önce bu metodlarda istifade edilen sefalometrik ve antropolojik nokta ve düzlemleri belirtelim (2, 3, 4, 6, 7). (Şekil. 1).



(ŞEKİL 1. SEFALOMETRİK VE ANTROPOLOJİK NOKTA VE DÜZLEMLER.)

1. Antropolojik ve Sefalometrik Noktalar

Sella «S» : Sefalometride Sella-Turcica boşluğu profil görünümünün geometrik merkezidir (4).

Nasion «N» : Frontonasal sütün üzerinde, frontonasal sütünün sağtal düzlemle kesiştiği orta noktadır.

A Noktası : Maksiller bazal kemiğin ön hududunu göstermek için Downs tarafından takdir edilmiştir. Teorik olarak maksilla ile alveolar

proçesin birleřtiđi yerdir. A noktası subspinal noktaya tekâbül eder Spina nasalis anteriorun altındaki kavsin en derin noktasıdır (7).

B Noktası : A noktasının mandibular karřılıđıdır. (7). Supramental nokta da denilen B noktası infradental ve pogonion arasındaki kavsin en derin noktasıdır (2).

D Noktası : mandibular simfizin merkezidir (7).

Pogonion «Pg» : Çene ucunun en çıkıntılı noktasıdır. Pogonion noktası umumiyetle nasion noktasından çene ucuna bir teđet çizmek (yüz düzlemi) suretiyle tayin edilir (7).

Gnathion «Gn» : Alt çene kemiđinin alt kenarının en ön kısmına tekâbül eden noktadır (3).

Menton «M» : Çene ucu üzerinde en alt noktadır (7).

2. Düzlemler :

S-N Düzlemi : Sella ve Nasion noktalarından geçen düzlem.

Oklüzal Düzlem : Alt ve üst diş kavislerinin kapanıř halinde uydukları düzlemdir. Üst ve alt keser dişlerin gösterdiđi kapanıř fazlalıđının ortasındaki nokta ile, molarların kapanıř fazlalıđının orta noktası arasından geçen düzlemdir (3).

Mandibular Düzlem : (Steiner) Gnathion ve gonion noktalarından geçen düzlemdir. (7).

Mandibular Düzlem : (Downs) Simfizin ve ramusun alt kenarlarına teđet çizmek suretiyle tayin edilir (7).

Spinalar Düzlemi : Spina nasalis anterior ile spina nasalis posterior arasından geçer (3).

Cerrahî ortodontide en çok kullanılan analiz metodları :

SEFALOMETRİK ANALİZLER

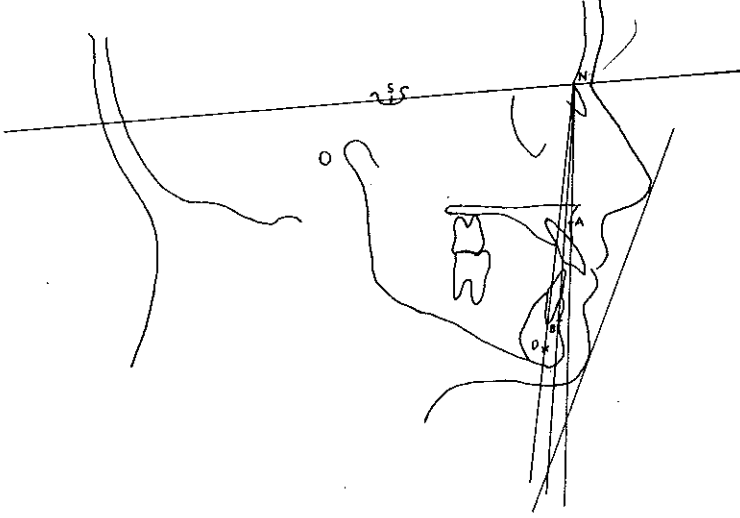
I. İSKELET ANALİZLERİ

A. SAGİTAL YÖN

SNA Açısı : Üst çenenin kranyum ile olan anteroposterior yöndeki durumunu belirten bu açının normali 82 derecedir (4, 7).

Bu açının 82 dereceden küçük olması, üst bazal arkın kranyuma göre geride, büyük olması ise ileride bulunduđunu ifade eder. (Şekil. 2).

SNB Açısı : Normali 80 derece olan bu açı alt bazal arkın kraniuma göre anteroposterior yöndeki durumunu belirtmekte olup, bu normal değerden küçük olduğu hallerde kraniuma göre geride, büyük bulunduğundan ise ileridedir. (1, 4, 7). (Şekil. 2).



(ŞEKİL. 2. SNA, SNB, ANB, SND AÇILARI;
RICKETTS'İN YÜZ ESTETİK HATTI.)

ANB Açısı : Üst ve alt bazal arkların birbirleriyle sagittal yöndeki münasebetlerini tayin eden bu açının normali 2 derecedir. (1, 4, 7). (Şekil. 2).

SND Açısı : Mandibular simfizin kranium ile sagittal yöndeki münasebetini tayin eden bu açının normali 76 derecedir. 76 dereceden daha büyük olduğu hallerde mandibular simfiz kraniuma göre ileride, küçük olduğu durumlarda ise geridedir. (1, 4, 7). (Şekil. 2).

Mandibulanın Durumu :

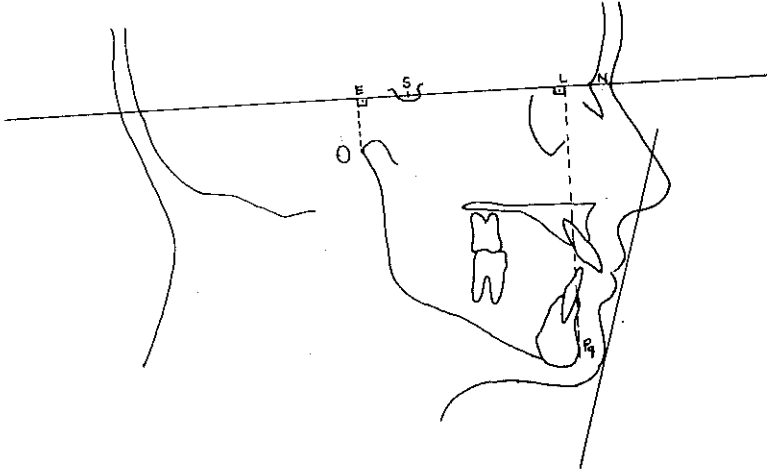
Sagittal yönde mandibulanın durumunu inceliyen metodlar arasında Wylie'ye ait olanı açısal ölçümlerden ziyade boyutsal ölçümler üzerine kurulmuş olması bakımından önemlidir.

Wylie metoduna göre (Şekil. 3) mandibulanın sagittal yöndeki tayininde; mandibulanın en ön noktası olan pogonion'dan S-N düzlemine bir dik indirilir. Bu dikin S-N düzlemine kestiği noktaya «L» noktası denir. Mandibular kondilin en arka noktasından S-N düzlemine bir dik

daha indirilir. Bu dikin S-N düzlemini kestiği oktağa da «E» noktası denir. (4, 5, 6).

«EL» mesafesi mandibulanın sagittal yöndeki uzunluğunu tayin etmekte olup, normalinde bu uzunluk 73 mm. dir.

Normalde 22 mm. olduğu belirtilen «SE» mesafesi mandibular kondilin kranyuma göre sagittal yöndeki durumunu belirtmektedir. 22 mm. den daha büyük olduğunda mandibular kondil kranyuma göre geride, daha küçük bulunduğu ise ileri durumdadır. (Şekil. 3).



(ŞEKİL.3. WYLIE METODUNA GÖRE MANDİBULANIN TAYİNİ;
STEİNER'İN YUMUŞAK DOKU HATTI.)

B. DİK YÖN

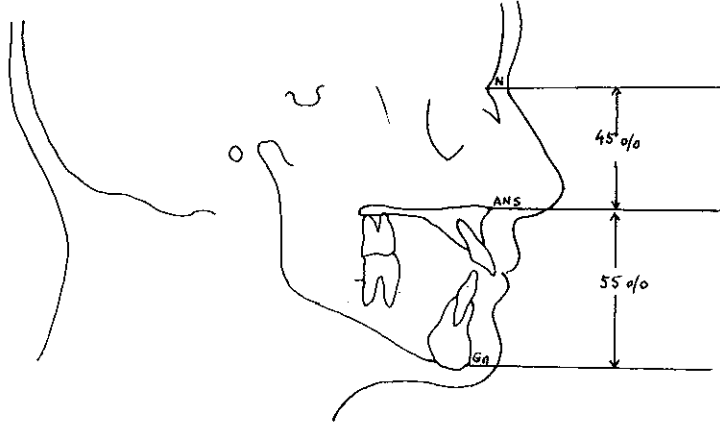
GoGn ve SN düzlemlerinin meydana getirdiği açı, sadece mandibulanın ön bölgesinin vertikal yüksekliğini göstermekle kalmaz, fakat aynı zamanda ramusun dik yönde yapmış olduğu büyümenin durumunu belirtir.

GoGn-SN açısının normali 32 derece olup, kısa ramus büyük GoGn - SN açısı verir ve bu durum kötü bir büyümeyi ifade eder.

GoGn-SN açısının küçük olması, geçmişte ramusta iyi bir büyümenin olduğunu ifade ettiği gibi, Steiner'e göre büyüme ve gelişimi devam edecek olanlarda gelecekte de ramusta dik yön iyi bir büyümenin olacağını belirtir. (4).

Dik yön tetkiklerinde Herzberg ve Holic'in analizi (6) de önemli bir yer tutmaktadır. Herzberg ve Holic'in belirttiğine göre üst yüz yüksekliği (Nasion - Spina Nasalis Anterior) çok sabit bir bölgedir ve dişlerin yokluğu bu yüksekliğe tesir etmez.

Herzberg ve Holic'e göre normal yüzlerde Nasion-Spina nasalis anterior (N-ANS) arasındaki mesafe, total yüz yüksekliği olan nasion - gnathion mesafesinin yüzde 45 i, ve spina nasalis anterior - gnathion (ANS-Gn) arasındaki mesafe ise total yüz yüksekliğinin yüzde 55 i kadar olmalıdır. (Şekil. 4).



(ŞEKİL.4. NORMAL YÜZ ÖRNEĞİ ÜZERİNDE
HERZBERG VE HOLIC'İN ANALİZİ.)

Herzberg ve Holic'e ait olan bu analizden nasıl istifade edildiğini bir misalle izah edelim : Bir vak'ada N-ANS arasındaki ölçülmüş mesafe 50 mm., ANS-Gn arasındaki mesafe ise 70 mm. olsun. Herzberg ve Holic'e göre N-ANS arasındaki mesafe sabit ve total yüz yüksekliğinin yüzde 45 i olduğuna göre; bu vak'anın total yüz yüksekliğinin yüzde 45 i 50 mm. olur ise, yüzde 55 i olan ANS-Gn mesafesinin normalde olması gereken değer kaç olmalıdır? :

$$\begin{array}{cc}
 45 & 50 \\
 55 & X \\
 \hline
 & 55X50 \\
 X = \frac{\quad}{45} & = 61 \text{ mm.} \\
 \text{--- 118 ---} &
 \end{array}$$

ANS-Gn mesafesinin normalde 61 mm. olması gerekirken bu vak'a-
da ölçülen aynı mesafe 70 mm. dir. Buna göre dik yönde 9 mm. fazlalık
olduğu teşhisine varılır.

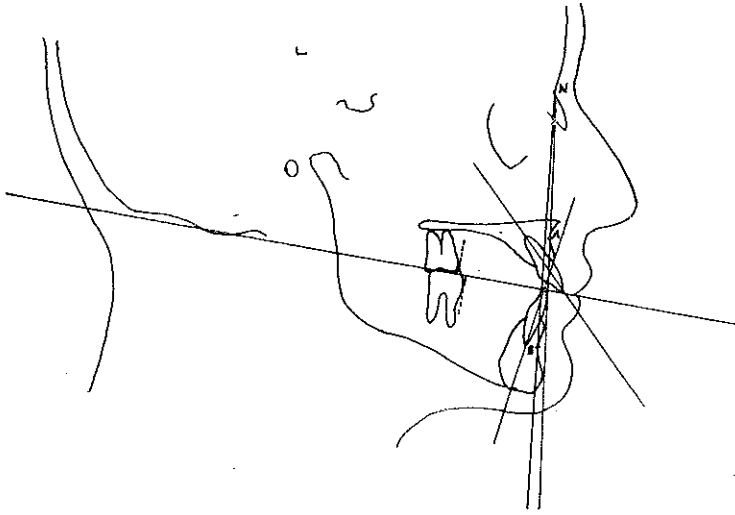
II. DIŞ ANALİZLERİ

Cerrahî ortodontide kullanılan metodlar arasında en çok faydalanılan
diş analizlerini de sagital ve dik yön olmak üzere iki grupta incelemek
mümkündür.

A. SAGİTAL YÖN

Sagital yönde maksiller ve mandibular dişlerin tayininde Steiner'in
metodu çok değerlidir.

Steiner maksiller santral keserin büyük eksenini nasion'dan A nok-
tasına çizilen hatta göre anlatır (1, 4, 6, 7). (Şekil. 5).



(ŞEKİL-5. L-NA, T-NB, E-NA, E-NB
- BOYUTSAL VE AÇISAL -)

İdeal diş münasebetinde en ileri üst orta keser dişin büyük eksenini
bu hat ile 22 derecelik bir açı meydana getirir. 22 dereceden büyük oldu-
ğu hallerde en ileri süt ortakeserdiş labioversiyon, küçük olduğunda
ise lingoversiyon durumundadır.

En ileri üst orta keser dişin labial yüzü NA hattının 4 mm. önünde yer alır. (1, 4, 6, 7). (Şekil. 5). En ileri üst orta keser diş; bu değerden büyük olduğunda mesialize, küçük bulunduğu ise distalize durumdadır.

Steiner mandibulada, alt keseri nasion'dan B noktasına çizilen hatla göre tayin eder. (1, 4, 6, 7). (Şekil. 5). Normal durumlarda en ileri alt orta keserin büyük eksenini NB hattı ile 25 derecelik bir açı meydana getirir. Bu açıdan daha büyük olduğu hallerde en ileri alt orta keser diş labioversiyon, küçük olduğunda ise lingoversiyon durumundadır.

En ileri alt orta keser diş kronunun labial yüzü normalde NB hattının 4 mm. önünde olmalıdır. (1, 4, 6, 7). (Şekil. 5). En ileri alt orta keser dişin durumu bu değerden büyük olduğunda mesialize, küçük bulunduğu ise distalizedir.

Bundan başka mandibular keserin tayinine pogonion'a ve NB hattına olan mesafelerinin mukayeseleri ile varılır. (Holdaway). Bu oran ideal durumda 1 dir.

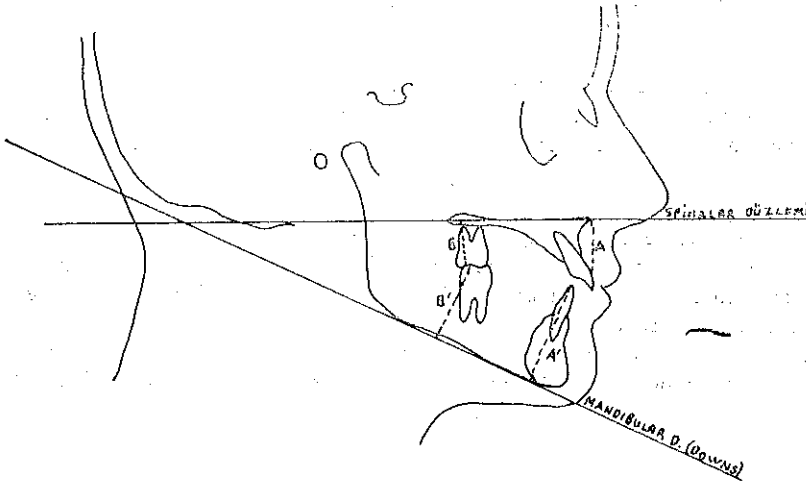
Steiner'e göre üst birinci büyük azı dişin mesialinden geçen hat ile NA düzlemi arasındaki oklüzal düzlem üzerinden ölçülen mesafe normalde 27 mm. olmalıdır. (6). (Şekil. 5). Bu değerden daha küçük olduğunda 6 yaş dişi mesialize, büyük olduğunda ise distalize durumdadır.

Steiner, alt birinci büyük azı dişin sagittal yön durumunu da NB hattına göre milimetrik olarak incelemiştir. Üst altı yaş dişinde olduğu gibi dişin mezialinden geçen hat ile NB düzlemi arasındaki oklüzal düzlem üzerinden ölçerek, normalinin 23 mm. olduğunu belirtmiştir. (6). Şekil. 5). Bu ölçümün normal değerden küçük bulunması alt birinci büyük azı dişinin fark kadar mezialize olduğunu, büyük bulunması ise yine milimetrik olarak normali ile olan fark kadar distalize olduğunu gösterir.

B. DİK YÖN

Dişlerle çeneler arasındaki dik yön münasebetini tetkik eden Schwarz metoduna göre üst dişler ile spinalar düzlemi, ve alt dişler ile alt çene taban düzlemi (Downs) arasında şu şekilde bir münasebet vardır.

(3) (Şekil. 6). :



(ŞEKİL. 6. SCHWARZ'IN DIŞLAR İLE ÇENELER ARASINDAKİ DİK YÖN NİSBETLERİ.)

$$\frac{A}{B} = \frac{4}{3} = \frac{A'}{B'} \text{ ve} \quad \frac{A}{A'} = \frac{2}{3} = \frac{B}{B'}$$

Bu eşitliklerden istifade edilerek dişlerin dik yön anomalileri «infra veya supraposition» teşhis edilebilir.

III. YUMUŞAK DOKU ANALİZİ

Yumuşak doku analizlerinde genellikle dudakların sagittal yön durumları incelenmekte olup, bunlardan Ricketts'in yüz estetik hattı burun ucundan çene ucuna uzanır. (4). Şekil. 2). Bu referans hattı yüz estetiklerini ve dudak pozisyonunu tarif eder. Alt dudak ortalama olarak bu hattın 0.3 mm. ilerisinde olup, üst dudak alt dudağın 1 mm. gerisindedir. Normal değerlerden sapmalar dudakların anteroposterior yönde ileri veya geri durumda bulduklarını gösterir.

Steiner, yumuşak doku hattını profil roentgenogramlarda burun ucu ile üst dudak arasında kalan «S» harfi şeklindeki kavsin orta noktasından çene ucuna çizilen teğet olarak belirtir. Dengeli bir profilde dudaklar bu hat üzerinde olmalıdır. (Şekil. 3).

ÖZET

Bu çalışmada, mekanik ortodontik tedaviye yardımcı olan, ve onun ulaşamadığı tedavi amaçlarını sağlayan cerrahi ortodontide sefalometrinin öneminden bahsedildi.

Cerrahi ortodontide teşhis, tedavi planlaması ve elde edilen neticelerin değerlendirilmesi konularında yararlı olan sefaometrik analizler; sagittal ve dik yönlerde; iskelet, diş, ve yumuşak doku analizleri olmak üzere üç grup altında tanıtıldı.

SUMMARY

The Value of the Cephalometry in Surgical Orthodonty»

In this paper it has been discussed about the use of cephalometric method in surgical orthodonty with the purpose of helping to mechanical orthodontic treatment and to proof a sucessfull result in some cases.

The cephalometricanalyses in surgical orthodontic diagnosis, treatment planning and the evaluation of the results has been presented in three groups. They are skeletal, teeth and vertical directions.

LİTERATÜR

- 1 — **Carot, F.** : Application De La Methode D'Etude Cephalometrique De Cecil C. Steiner. Odontostomatologie 6 : 735-760, 1969.
- 2 — **Graber, T. M.** : Orthodontics Principles and Practice. Sounder Company, Philadelphia and London, 2 nd. Ed., s : 437, 1967.
- 3 — **Perkün, F.** : Diş-Çene-Yüz Ortopedisi (Ortodonti) İsmail Akgün Matbaası, İstanbul, 10, 15, 127-128, 260-274, 1964.
- 4 — **Salzmann, J. A.** : Practice of Orthodontics. Vol. 1, Lippincott Co., Philadelphia and Montreal, 526-527, 527-535, 1966.
- 5 — **Steiner, C. C.** : Cephalometrics for You and Me. Am. J. Orthodont. 39 : 10, 729-755, 1953.
- 6 — **Strang, R. H., Thompson, W. M.** : A Text-Book of Orthodontia. 4 Ed., Lea and Febiger Company, Philadelphia, 111-132, 1958.
- 6 — **ThuroW, R. C.** : Atlas of Orthodontic Principles. The C. V. Mosby Company, St. Louis, 10-89, 1970.