

N-Butyl Cyanoacrylate'in direkt Kuaffaj da kullanılması

Dr. Şükrü ŞİRİN (*)

Konservatif tedavinin amacı pulpayı canlı olarak korumaktır. Pulpayı canlı olarak korumaya yarayan önlemlerin başında kuaffaj gelir. Şimdiye dek pulpa kuaffajında çeşitli ilaçlar kullanılmıştır. Bunların başında kalsiyum hidroksit ve çinko oksit öjenol gelmektedir.

Özellikle direkt pulpa kuaffajında amaç istenmeyerek açılan ya da değişik nedenlerle yaralanmış sıhhatte bir pulpanın tedavisidir. Bu tedaviyi gerçekleştirecek maddenin de kan durdurucu (hemostatik), bakteriostatik, rezorbe olabilme ve segonder dentin yapabilme gibi özellikleri olması gerekmektedir.

Bhaskar ve arkadaşları 1966-1967, Bhaskar, Frisch, Cutright (1967), Bhaskar, Frisch (1968), Bhaskar, Cutright (1969) de butyl cyanoacrylate'ı ağız içindeki cerrahî müdahalelerden sonra, yüzey örtmede başarı ile kullanmışlardır. Bhaskar (1968) yaptığı araştırmalarla butyl cyanoacrylate'in biyolojik özelliklerini saptamıştır. Bhaskar ve arkadaşları (1966), Lehman, West ve Leonard (1966) da cyanoacrylate'ların —methyl dışındaki— dokular tarafından iyi tolere edildiğini, hemostatik ve bakteriostatik özellikleri olduğunu ortaya koymuşlardır.

Berkman, Cucolo, Levin, Brunelle (1971) cyanoacrylate türevlerinden isobutyl cyanoacrylate'ı 34 hastada kuaffaj maddesi olarak uygulayan araştırmacılar başarılı sonuçlar aldıklarını bildirmişlerdir.

(*) İ. Ü. Dişhekimliği Fak. Diş Hastalıkları ve Konservatif Diş Tedavisi II. Kürsüsü Asistanı.

N-butyl cyanoacrylate'ı pulpa kuaffajında Bhaskar, Frisch, Margetis (1969) direkt kuaffaj için ideal bir madde olduğunu söylerken, Nixon, Hannah (1972) aynı madde ile yaptıkları araştırmalardan olumlu sonuçlar aldıklarını fakat yeterli bir sekonder dentin meydana gelmediğini bildirmişlerdir.

MATERYEL ve METOD

Araştırmalarımız 19-39 yaş arasındaki 14 hastanın 38 dişinde yapıldı. Bu dişlerden 30 tanesi fissür çürüğü 8 tanesi de ortodontik nedenlerle çekilmesi gereken sağlıklı dişlerdi. Materyel olarak HİSTO-ACRYL (butyl cyanoacrylate) kullanıldı.

Deneyle başlanmadan önce 0.1-0.05 amperlik vitalometre ile dişlerin canlılık kontrolleri yapıldı. Kavite hazırlıkları sırasında kontrollü olarak 20.000 devire kadar çıkabilen turlardan yararlanıldı. Sürtünme sonucu ortaya çıkabilecek ısının pulpaya zarar vermesi için su püskürtülerek ve frez sık sık değiştirilerek ısı önlenmeye çalışıldı. Pulpa pembeliği sivri ve steril bir sonda ile delindi. Kanayan pulpaya hemen HİSTOACRYL uygulandı. 10 saniye süre ile donması beklenen cyanoacrylate geçici dolgu maddesi ile kapatıldı.

30. günün sonunda çekilmesine karar verilen 8 diş novokain anestezisi ile çekildi. Bu dişler % 10 nötral formalin içinde 48 saat bekletildikten sonra % 8 lik formik aside kondu. Dekalsifiye olan dişler 24 saat süre ile 70° lik alkolde bekletildi. Parafin bloklardan 7-10 mikron kalınlığında kesilerek hematoksilin-eozin ile boyandı, Carl Zeiss fotomikroskopu ile incelendi. Yalnız klinik olarak kontrolüne karar verilen 30 diş ise 3. aya kadar izlendiler. Bu dişlere perküsyon ve canlılık testleri uygulandı. (Resim: 1)

BULGULAR

Klinik Bulgular :

Dişlere uygulanan HİSTOACRYL kanayan pulpa ile temas eder etmez kanamayı durdurdu, kanayan bölgede koruyucu bir örtü meydana getirdi. Dişlerin bir çoğunda klinik olarak ilk günlerde soğuğa karşı görülen duyarlık daha sonraları ortadan kalktı. Tedaviden önceki ve sonraki pulp-test ile yapılan kontrollerin sonuçları Şekil: 1 de gösterilmiştir.

Histolojik Bulgular :

Dişlerin yapılan histolojik incelemesinde, tümünde cyanoacrylate konulan pulpa bölümüne bakan dentin yüzeylerinde değişik kalınlıklarda ve düzensiz sekonder dentin yapımı görüldü. (Resim: 2, 5)

Ayrıca cyanoacrylate maddesinin konduğu alanların çevresinde değişik sayıda lenfosit ve plazma hücreleri bulundu. Cyanoacrylate'ın komşu olduğu pulpa dokusunda abse veya nekroz alanlarına rastlanmadı. (Resim: 3, 4)

TARTIŞMA

Yapılan direkt kuafraj sırasında kanayan pulpa üzerine uygulanan butyl cyanoacrylate'ın kanamayı anında durdurması (hemostatik etki) Bhaskar ve arkadaşlarının 1966-1969 yılları arasında, Renggli (1969), Wade (1969) in yaptıkları araştırmalardaki gözlemlerine uymaktadır. Histolojik kesitlerde hemosiderin pigmentinin görülmemesi kanamanın durduğunu göstermektedir.

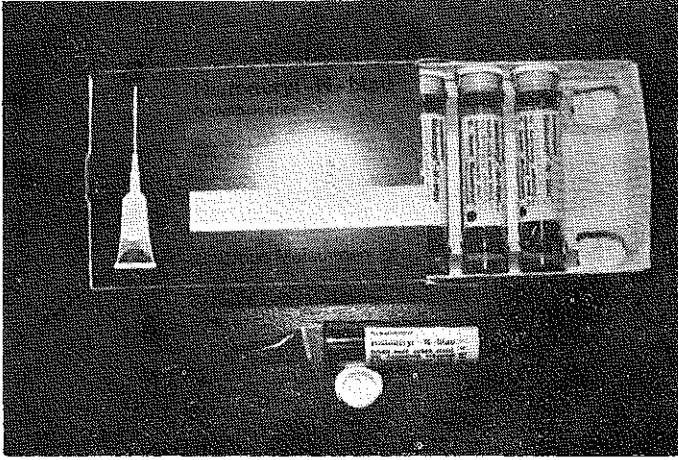
Histolojik kesitleri hazırlanan 8 vakada maddenin nekroz ya da herhangi bir doku yıkımı yapmaması, Bhaskar, Jacoway, Margetis (1966), Bhaskar, Frisch, Margetis (1967), Bhaskar, Frisch, Cutright (1967), Bhaskar, Frisch, Margetis (1969), da butyl cyanoacrylate'ın doku toksikliği için yaptıkları araştırmaların bulgularına uymaktadır. Pulpa içindeki butyl cyanoacrylate maddesi çevresinde görülen lenfosit ve plazma hücreleri, bu maddeye karşı olan bir doku reaksiyonudur. Ancak bunun hemen altındaki alanlarda pulpa yapısı ya normal görünümündedir ya da hafif bir hiperemi vardır. Kullanılan maddeye komşuluğu olan odontoblast dizisinde hiç bir patolojik değişme olmaması butyl cyanoacrylate'ın zararlı etkisi bulunmadığını göstermektedir. Bu alanlarda görülen odontoblastların altındaki pre dentin tabakasının genellikle kalın olması ve düzensiz bir sekonder dentin yapımının bulunması, odontoblastların hiperfonksiyonu ile açıklanabilir.

Nixon, Hannah (1972) de yaptıkları araştırmaların sonuçları bizim araştırmamızın sonuçlarına uymamaktadır, çünkü biz yeterli bir sekonder dentin yapımını saptadık.

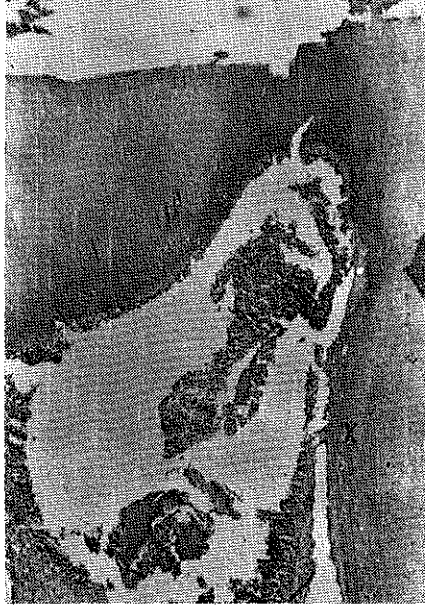SONUÇ

Yapılan çalışmanın sonuçlarını şöyle sıralayabiliriz :

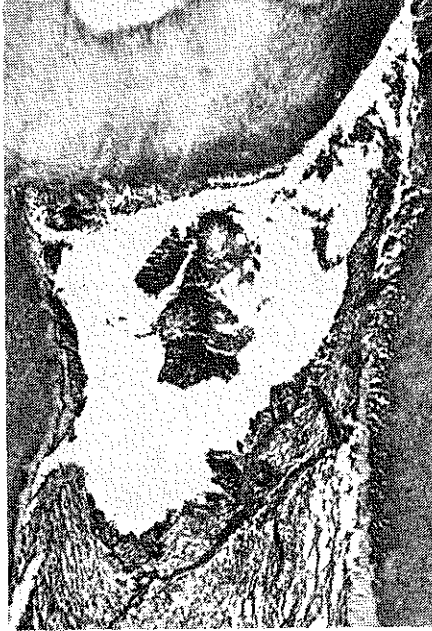- n-butyl cyanoacrylate'in süratli bir hemostatik etkisi vardır.
- Uygulandığı yerlerde adhesyon yolu ile koruyucu bir örtü meydana getirmektedir.
- Süratli bir yara onarımı yapmakta ve sekonder dentin yapımını sağlamaktadır.
- Pulpada geçici bir hiperemiden başka patolojik bir değişmeye yol açmamaktadır.
- Uygulama sonrası yapılan gözlemlerde pulpanın canlılığını koruduğu görülmüştür.



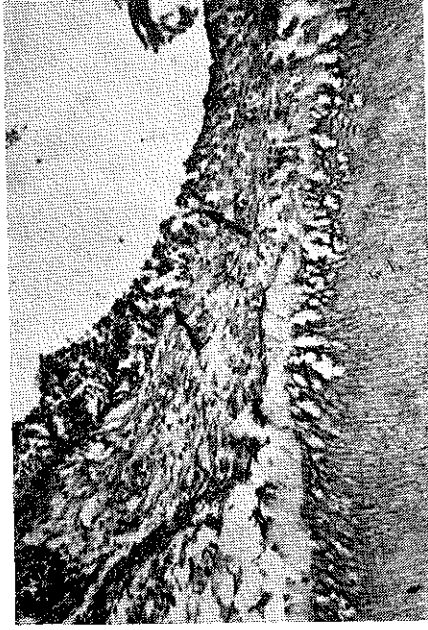
Resim: 1. HİSTOACRYL



Resim: 2. Alt sađ ikinci küçük azı diřinin kron pulpası. Bořluđa bakan dentin yüzeyinde sekonder dentin yapımı (x). Mikrofoto, H-E, x80.



Resim: 3. Alt sol birinci küçük azı diřinin kron pulpası. Sekonder dentin yapımı (x), çok az lenfosit infiltrasyonu (a). Mikrofoto, H-E, x80.



Resim: 4. Resim 3'ün büyük büyütmesi, cyanoacrylate çevresinde az miktarda lenfosit infiltrasyonu, Mikrofoto, H-E, x200.



Resim: 5. Alt sağ birinci büyük azı dişinin kron pulpası kuvvetli sekonder dentin yapımı (x). Mikrofoto, H-E, x200.

S U M M A R Y

The tissue adhesive has been applied on 38 healthy pulp of the 14 patient with pulp-capping method. The formation of the new dentin and appropriate recovery of the wound have been extracted for histological investigation. We clinically and histologically observed that there was no side effects of the material used upon tissues.

VAKA	TEDAVİDEN ÖNCE		TEDAVİDEN SONRA			
	CANLILIK TESTİ	PERKÜSYON TESTİ		CANLILIK TESTİ	PERKÜSYON TESTİ	
		yatay	dikey		yatay	dikey
1	+	-	-	+	-	-
2	+	-	-	+	-	-
3	+	-	-	+	-	-
4*	+	-	-	+	-	-
5	+	-	-	+	-	-
6	+	-	-	+	-	-
7*	+	-	-	+	-	-
8*	+	-	-	+	-	-
9*	+	-	-	+	-	-
10	+	-	-	+	-	-
11	+	-	-	+	-	-
12*	+	-	-	+	-	-
13*	+	-	-	+	-	-
14*	+	-	-	+	-	-
15*	+	-	-	+	-	-
16	+	-	-	+	-	-
17	+	-	-	+	-	-
18	+	-	-	+	-	-
19	+	-	-	+	-	-
20	+	-	-	+	-	-
21	+	-	-	+	-	-
22	+	-	-	+	-	-
23	+	-	-	+	-	-
24	+	-	-	+	-	-
25	+	-	-	+	-	-
26	+	-	-	+	-	-
27	+	-	-	+	-	-
28	+	-	-	+	-	-
29	+	-	-	+	-	-
30	+	-	-	+	-	-
31	+	-	-	+	-	-
32	+	-	-	+	-	-
33	+	-	-	+	-	-
34	+	-	-	+	-	-
35	+	-	-	+	-	-
36	+	-	-	+	-	-
37	+	-	-	+	-	-
38	+	-	-	+	-	-

(*) İşaretili dişler bir ay sonra çekilmiştir.

Şekil: 1.

L I T E R A T Ü R

- 1 — **Berkman, M. D., Cucolo, F. A., Levin, M. P., Brunelle, L. J. (1971)** : Pulpal response to isobutyl cyanoacrylate in human teeth. J.A.D.A. 83 : 140.
- 2 — **Bhaskar, S. N., Jacoway, J. R., Margetis, P. M., Leonard, F. (1966)** : Oral tissue response to chemical adhesive (cyanoacrylates). Oral Surg. 22 : 394.
- 3 — **Bhaskar, S. N., Frisch, J., Margetis, P. M., Leonard, F. (1966)** : Application of a new chemical adhesive in periodontic and oral surgery. Oral Surg. 22 : 526 Oct.
- 4 — **Bhaskar, S. N., Frisch, J., Margetis, P. M. (1967)** : Tissue response of rat tongue to hexyl, heptyl and octyl cyanoacrylate. Oral Surg. 24 : 137 July.
- 5 — **Bhaskar, S. N., Frisch, J., Cutright, D. E. (1967)** : Effect of butyl cyanoacrylate on the healing of extraction wounds. Oral Surg. 24 : 604 Nov.
- 6 — **Bhaskar, S. N., Frisch, J. (1968)** : Use of cyanoacrylate adhesive in dentistry. J.A.D.A. 77 : 831 Oct.
- 7 — **Bhaskar, S. N. (1968)** : Tissue response of rat tongue to normal and isobutyl cyanoacrylate. Oral Surg. 26 : 573, Oct.
- 8 — **Bhaskar, S. N., Frisch, J., Margetis, P. M. (1969)** : Tissue response to a dental cement containing butyl cyanoacrylate. J. Dent. Res. 48 : 57.
- 9 — **Bhaskar, S. N., Cutright, D. E. (1969)** : Healing of skin wounds with butyl cyanoacrylate. J. Dent. Res. 48 : 294, March-April.
- 10 — **Lehman, R. A. W., West, R. L., Leonard, F. (1966)** : Toxicity of alkyl-2-cyanoacrylates, II Bacterial growth. Arch. Surg. 93 : 447, Sept.
- 11 — **Nixon, G. S., Hannah, C. McD. (1972)** : N-butyl-cyanoacrylate as a pulp capping agent. Brit. Dent. J. 133 : 14.
- 12 — **Renggli, H. H. (1969)** : Cyanoakrylate in der Zahnheilkunde. S. S. O. 79 : 384.
- 13 — **Wade, G. W. (1969)** : The Cyanoacrylate tissue adhesive. A survey of the literature. J. Dist. Columbia Dent. Soc. 44 : 141.