

Median Mandibuler Kist - Bir vak'a nedeniyle -

Prof. Dr. Neclâ Timoçin (), Yard. Doç. Dr. Osman Z. Gümrü (**)*

G İ R İ Ő

Median Mandibuler kistlerle ilgili ilk yayın 1957 yılında Olech (9) tarafından yapılmıştır. Araştırmacı yazısında biri çok katlı yassı epitel, diğeri hem çok katlı yassı epitel hem de titrek tüylü silindirik epitel içeren iki vak'a bildirmiştir.

Aynı yıl Meyer (7) sunduğu vak'ada, orta kesici dişlerin kronlarının birbiri üzerine binmesinin ve kök uçlarının distale doğru itilmesinin karakteristik bir bulgu olduğunu vurgulamıştır. Yazar, lezyonun gerçek bir gelişim kisti olduğu fikrini ortaya atmıştır.

1961'de Lucchesi ve Topazian (6) içi çok katlı yassı epitle döşeli ve radyografik olarak multiloküler görünümde olan bir median mandibuler kist vak'ası sunmuşlardır.

1964'de Shira ve Bhaskar (14)'ın bildirdikleri vak'ada median mandibuler kistlerin artı diş germelerinden gelişen primordial kist olduğunu ve mikroskopik olarak bu primordial kistin çeperinde adenoameloblastoma odakları gördüklerini ileri sürmüşlerdir.

(*) İ. Ü. Dişhek. Fak. Ağız, Diş ve Çene Hastalıkları ve Cerrahisi Anabilim Dalı.

1968'de Blair ve Wadsworth (2) median mandibuler kistlerin gelişim kistleri olduğunu ve lezyona komşu dişlerin pulpalarının canlı kaldığını bildirmişlerdir.

1970'de Tilson ve Bauerle (16) lezyonla ilişkisi olan dişlerin pre ve post-operatif dönemde canlı bulunduğunu ve lezyonun radyografik olarak uniloküler kistik bir yapı gösterdiğini ifade etmişlerdir.

1972'de Salman ve Harrigan (12) konservatif olarak dekompresyon ile tedâvi ettikleri bir median mandibuler kist vak'ası sunmuşlardır.

1973'de Albers (1) bu lezyonların etyolojisinin henüz tartışmalı olduğunu ve travmanın hızlandırıcı bir etken olabileceğini ileri sürmüştür.

1974'de Buchner ve Ramon (4) 2 vak'a üzerinde yaptıkları çalışmadan elde ettikleri verileri değerlendirmişler, median mandibuler kistlerin odontogenik kaynaklı olabileceğini ve sekonder bir infeksiyon olmadıkça klinik bir belirti vermeksizin gelişebileceğini ifade etmişlerdir.

1977'de Soskolne ve Shteyer (15) median mandibuler kistlerin bilindiğinden çok daha seyrek olduğunu, mandibulanın orta hatında oluşan kistlerin hepsinin median mandibuler kist olmadığını savunmuşlardır.

1979'da Nanavati ve Gandhi (8) 1957'den bu yana yayımlanmış olan İngilizce literatürleri incelemişler ve median mandibuler kistli 13 vak'anın yaş ve cinsiyete göre dağılımını, lokalizasyonunu, radyografik ve histolojik özelliklerini açıklamışlardır.

Aynı yazarlar, median mandibuler kist tanısı konulan lezyonda aşağıdaki 5 kriterin bulunması gerektiğini vurgulamışlardır.

1 — Lezyon, alt ön dişlerin kökuçlarının altında ve mandibulanın orta hattı üzerinde olmalıdır.

2 — Lezyona komşu dişler pre ve postoperatif dönemde canlı olmalıdır.

3 — Radyografik olarak lezyon, orta hattın her iki tarafına simetrik bir gelişim göstermeli ve ilgili dişlerin Lamina duraları bütünlüğünü korumalıdır.

4 — Komşu dişlerin kökleri ile kist arasında herhangi bir anatomik ilişki bulunmamalıdır.

5 — Lezyonun çevresinin çok katlı yassı epitelle örtülü olması gereklidir.

1980 yılında Sadeghi ve Bell (11) median mandibuler kistlerin gelişimsel, tükürük bezi orijinli olduğunu ve kemik içinde veya yumuşak doku içinde bulunabileceğini bildirmişlerdir.

Bu yazımızda median mandibuler kistlerin teşhisine yardımcı olarak klinik ve radyolojik kriterleri belirtmeyi ve bu kistlerin henüz aydınlatılmamış olan etyolojisini literatür bilgileriyle tartışarak sonuç çıkarmayı amaçladık.

VAK'A

13 yaşındaki erkek hasta İ.B. alt çenesinin ön bölgesindeki şişlik nedeniyle 7.2.1984 tarihinde İ.Ü. Dişhekimliği Fakültesi, Ağız, Diş ve Çene Hastalıkları ve Cerrahisi Bilim Dalı polikliniğine başvurdu. Hastanın öz ve soy geçmişinde bir özellik yoktu. Operasyon öncesi laboratuvar değerleri normal sınırlar içindeydi. Sistemik rahatsızlık görülmedi.

Hasta, anamnezinde bir sene evvel alt ön dişlerinin vestibül tarafında bir şişlik olduğunu, 6 ay sonra bu şişliğin tekrarlandığını ve bunun üzerine bir dişhekimine gittiğini ifade etti. Yapılan klinik ve radyografik muayenelerden sonra hekimin kendisini Fakültemize gönderdiğini söyledi.

Ağız dışı muayenede herhangi bir patolojik bulgu görülmedi.

Ağız içi muayenede alt iki orta kesici dişin kronlarının birbiri üzerine bindiği ve bu dişlerin vestibülünde yan kesici dişlere kadar uzanan normal mukoza rengine krepitasyon alınabilen bir şişlik görüldü.

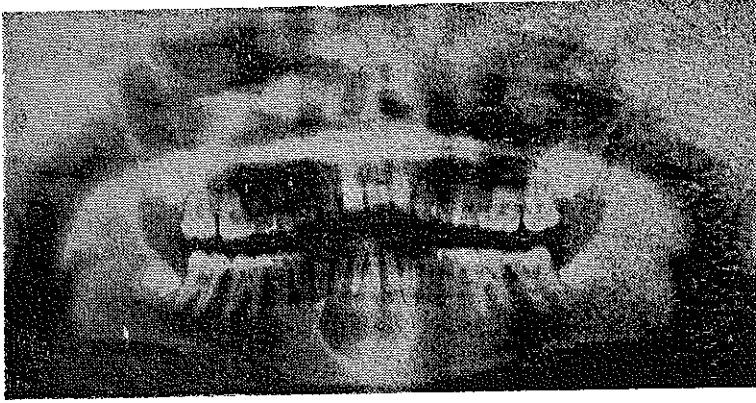
Vitalometrik kontrollerde lezyona komşu dişlerin canlı olduğu anlaşıldı.

Panoramik radyografinin incelenmesinde, alt dört kesici dişin kök uçları hizasında hududu son derece düzenli ve orta çizginin her iki tarafına simetrik olarak gelişmiş monoloküler radyolüsent alan görüldü. İki orta kesici dişin kökleri distale doğru itilmiş durumdaydı (Resim : 1).

Ponksiyon iğnesiyle girildiğinde lezyon içinde sıvı olduğu belirlendi.

Kesici dişlerin kök uçlarına çok yakın olan lezyonun enükleasyonunun dişlerin canlılığına zarar verebileceği düşüncesiyle lezyon bir süre drene edildi. Bu süre sonunda operasyona karar verildi.

Lokal infiltratif anestezi altında kanin dişleri arasında dişeti kenar insizyonu ve bu dişlerin ortasından geçen iki dikey insizyon yapıldı. Bir periost elevatörü yardımıyla muko-periostal lambo kemikten sıyrıldı. Lezyon üzerindeki incelmış korteks bir kemik pensi yardımıyla kaldırılarak lezyon enüklüe edildi. %10'luk formalin solüsyonuna konulan kitle histopatolojik inceleme için Patoloji Bilim Dalına gönderildi. Lambo 4-0 ipek iplik ile dikildi. Hastaya gerekli reçetesi verilerek bir hafta sonra gelmesi söylendi.



Resim : 1 --- Median mandibuler kistli hastanın panoramik radyografisi.

Hasta tekrar geldiğinde hiç rahatsızlığı olmadığı görüldü ve dikişleri alındı.

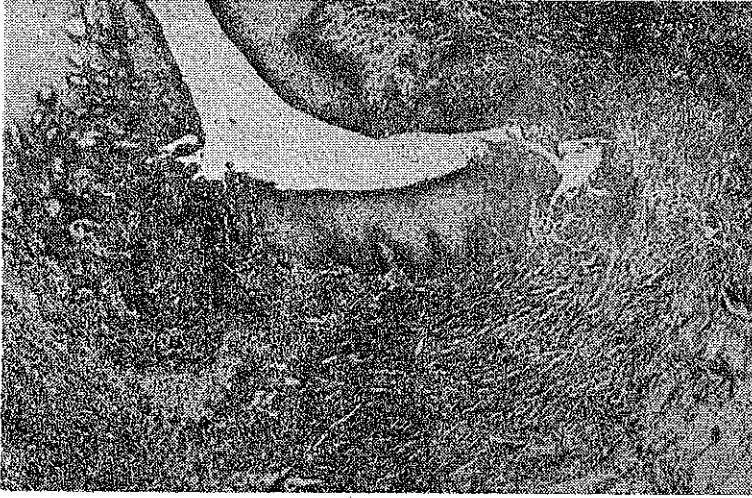
% 10'luk formalin solüsyonunda fikse edilen materyalden parafin kesitler hazırlanarak hemotoksileneosin ile boyandı. Işık mikroskopi ile incelendi.

Makroskopik bulgular :

3 cm çapında, kistik boşluk içeren beyaz renkli fibröz yapıda doku parçasıydı.

Mikroskopik bulgular :

İç yüzü kalın, parakeratotik çok katlı yassı epitelle döşeli fibröz bir çeper görünümündeydi. Bağ dokusu içinde lenfosit ve plazma hücresi infiltrasyonu izlenmekteydi (Resim : 2).



Resim : 2 — Median mandibuler kistin mikroskopik görünümü. H + E \times 80.

Tanı : Median mandibuler kist.

(İ.Ü. Dişhekimliği Fakültesi, Patoloji Bilim Dalı Biyopsi No: 895/84).

TARTIŞMA

Vak'amızda, iki orta kesici dişin köklerinin distale doğru itilmesi, kronlarının birbiri üstüne binmesi ve kiste komşu dişlerin pulpalarının canlı olması, kaynak verileriyle uyum göstermektedir (3, 5, 7, 14).

Lucchesi ve Topazian (6)'ın radyografik olarak multiloküler yapıda bir median mandibuler kist vak'ası sunmalarına karşın pek çok araştırmacı (3, 5, 7, 9, 13, 14) bizim hastamızda da olduğu gibi lezyonun radyografik olarak uniloküler bir yapı gösterdiğini ileri sürmüşlerdir.

Median mandibuler kistlerin patogenesi günümüze kadar hâlâ aydınlanamamıştır (1, 2, 4, 5, 8, 9, 12, 13, 16). Kaynak bilgileri gözden geçirildiğinde, lezyonun ya basit bir radiküler kist, veya henüz sürmemiş artı diş germinde kaynaklanmış bir primordial kist ya da gelişim kisti olduğu görülmektedir.

Bazı araştırmacılar (1, 5, 10, 14) median mandibuler kistlerin henüz sürmemiş artı dişlerden kaynaklanan primordial kistler olduğunu ileri sürer-

lerken, diğer arařtırmacılar (3, 7, 15) bu kistlerin semfiz bölgesinde hapsedilmiş embriyoner epitel artıklarının proliferasyonu sonucu oluřtuklarına inanmaktadırlar.

Lezyonla yakın komřuluęu olan diřlerin operasyon öncesi ve sonrası yapılan pulpa testlerinde canlı bulunmaları, bu kistlerin radiküler orijinli olmadıęını ispatlamaktadır. Fakat ameliyat öncesinde gerek kist kapsülünün kök ucuna aşırı basıncı, gerekse sekonder bir travma sonucu bazı diřlerin canlılıęını kaybedebileceęi unutulmamalıdır.

Salman ve Harrigan (12) yazılarında bir median mandibuler kist vak'asını dekompresyon yöntemi ile tedâvi ettiklerini bildirmişlerdir. Bu vak'ada da diřlerin canlılıęına zarar vermemek ve doku kaybını en aza indirebilmek amacı ile operasyon öncesi kist bir süre drene edildi.

Median mandibuler kistlerin ve alt çene orta hat üzerindeki artı diřlerin son derece seyrek görülmesi ve bu kistlerin artı diřlerden kaynaklanan bir primordial kist olduęu izlenimini vermekteyse de, biz, artı diřlere üst çenede alt çeneye oranla daha sık rastlanması ve buna karřın bu bölgede böyle kistlerin görülmemesi sebebiyle median mandibuler kistlerin odontogen olmaktan çok, fissural kaynaklı olabileceęine inanmaktayız.

Ö Z E T

Oldukça nâdir görülen bir median mandibuler kist vak'ası komřu diřlerin canlılıęını korumak amacıyla bir süre drene edildi. Daha sonra cerrahî müdahale ile çıkartılan kistin etyolojisi, radyografik görünümünü ve komřu diřlerle iliřkisi literatür bilgileriyle tartıřıldı.

S U M M A R Y

A case of median mandibuler cyst encountered rather rarely was drained for a period of time to keep the liveliness of the adjacent teeth. Then the etiology, radiographic appearance and relation of the extracted cyst to adjacent teeth were discussed with the data of literature.

KAYNAKLAR

- 1 — Albers, D.D. : Median mandibular cyst partially lined with pseudostratified columnar epithelium. Report of a case, *Oral Surg.* 36 : 11-14, 1973.
- 2 — Blair, A.E., Wadsworth, W. : Median mandibular developmental cyst : Report of case, *J. Oral Surg.* 26 : 735-38, 1968.
- 3 — Borçbakan, C. : Ağız ve Çene Hastalıkları, Yarı Açık Cezaevi Matbaası, Ankara, 1971.
- 4 — Buchner, A., Ramon, Y. : Median mandibular cyst-A rare lesion of debatable origin, *Oral Surg.* 37 : 431-37, 1974.
- 5 — Farmer, E.D., Lawton, F.E. : Stones' Oral and Dental Diseases, Ed. 5, E.S. Livingstone Ltd. Edinburgh and London, pp. 879-80, 1969.
- 6 — Lucchesi, F.J., Topazian, D.S. : Multilocular median developmental cyst of the mandible: Report of case, *J. Oral Surg.* 19 : 64-66, 1961.
- 7 — Meyer, I. : Developmental median cyst of the mandible, Report of case, *Oral Surg.* 10 : 75-80, 1975.
- 8 — Nanavati, S.D., Gandhi, P.R. : Median mandibular cyts, *J. Oral Surg.* 37 : 422-25, 1979.
- 9 — Olech, E. : Median mandibular cysts, *Oral Surg.* 10 : 69-74, 1957.
- 10 — Robinson, H.B.G. : A cysts of the oral Cavity, «Archer, W.H. : *Oral and Maxillofocal Surgery*, volume I, Ed. 5, W.B.Saunders Co., Philadelphia, London, Toronto, 1975» içinde.
- 11 — Sadeghi, E.M., Bell, W.A. : Developmental cyst of floor of the mouth: soft tissue variety of median mandibular cyst. *J. Oral Surg.* 38 : 841-43, 1980.
- 12 — Salman, L., Harrigan, W.F. : Decompression of a median mandibuler cyst : Report of case, *J. Oral Surg.* 30 : 503-05, 1972.
- 13 — Shafer, W.G., Hine, M.K., Levy, B.M. : Oral pathology, Ed. 3, W.B. Saunders Co., Philadelphia, London, Toronto, pp 70-71, 1974.
- 14 — Shira, C.R., Bhaskar, N. : Oral surgery-oral pathology, Conference No. 11, *Oral Surg.* 17 : 542-46, 1964.
- 15 — Soskolne, W.A., Shteyer, A. : Median mandibular cyst, *Oral Surg.* 44 : 84-88, 1977.
- 16 — Tilson, H.B., Bauerle, J.E. : Median mandibular cyst : Report of case, *J. Oral Surg.* 28 : 519-20, 1970.