

# FOLİK ASİT VE DİFENİLHİDANTOİN'İN MAST HÜCRELERİ ÜZERİNE ETKİLERİ

## THE EFFECTS OF FOLIC ACID AND DIPHENYLHYDANTOIN ON THE MAST CELLS

Esen ÖZALP (\*), Sevtap GÜRSU (\*\*), Ahmet H. RODOPMAN (\*\*\*)

Anahtar kelimeler : Mast hücresi, difenilhidantoin, folik asit.

İn vitro koşullarda difenilhidantoin (DFH) ve folik asidin (FA) fare derialtı bağ dokusundan yayma preparatlarda mast hücreleri üzerine etkileri histolojik olarak incelenmiştir. FA uygulanan grupta ve kontrol grubunda mast hücreleri benzerlik göstermiştir. DFH uygulanan grupta ise mast hücrelerinin bütünlüklerinin bozulduğu ve FA uygulamasından sonra uygulanan DFH'nin mast hücrelerini degranüle etmediği saptanmıştır. FA'in anti-hiperplazik etkisinde mast hücrelerinin rolü olduğu düşünülmektedir.

**Key words :** Mast cell, diphenylhydantoin, folic acid.

*In vitro conditions, the effect of diphenylhydantoin (DPH) and folic acid (FA) on the mast cells of the smear preparations from the subcutaneous connective tissue of mouse is examined histologically. The mast cells of the control group and of the group on which FA is applied are similar to each other. It is found that the unity of the mast cells on which DPH is applied, is destroyed and it is found that DPH which DPH is applied after the application of FA does not degranulate the mast cells. It is thought that there is the role of mast cells in the antihyperplastic effect of FA.*

### GİRİŞ

Epilepsi tedavisinde kullanılan fenitoin ve türevleri dişetlerinde hiperplazilere neden olmaktadır. Bu hiperplaziler özellikle genç hastalarda ve ağızın dişli bölgelerinde dişleri örtecek boyutlara ulaşmaktadır. İlacın alınması kesildiğinde dişetleri normal boyutlara döner Ancak bu durumda tekrar epileptik nöbetler ortaya çıkar. Bu nedenle ilacın verilmesine devam etmek zorunluluğu vardır. Dişler çekildiği zaman dişetlerindeki hiperplazi ortadan kalkar. Böyle bir işlemden sonra ise bu hastalarda hem fonksiyon hem de estetik sorunlar ortaya çıkar (6).

Fenitoin ve türevlerinin meydana getirdiği hiperplazi ile ilgili araştırmalarda, bu ilaçları alan hastalarda folik asit eksikliğinin görüldüğü ve bu eksiklik giderildiğinde dişetlerindeki bu hiperplazilerin görülmeyeceği, lokal olarak hiperplaziler üzerine folik asit uygulandığında belirtilerin düzeldiği bildirilmektedir (2, 4).

Çalışmamızda hiperplazinin histopatolojik olarak iltihapsal bir olay olduğunun düşünülmesi ve iltihapta mast hücrelerinin rolünün çok iyi bilinmesi nedeniyle (1, 7, 8, 9) difenilhidantoin ve folik asidin mast hücreleri üzerindeki etkilerini histolojik olarak incelemeyi amaçladık.

### GEREÇ VE YÖNTEM

Çalışmada difenilhidantoin (DFH) ve folik asidin (FA) mast hücreleri üzerine direkt etkilerini histolojik olarak inceledik.

Çalışma 15 albino farede yapıldı. DFH ve FA, Ringer solüsyonu (pH : 6-7) içinde %1 yoğunlukta hazırlandı.

Deneyler 4 grup halinde yapıldı :

- |                 |                  |        |
|-----------------|------------------|--------|
| 1. grup kontrol | Ringer Solüsyonu | 5 dak. |
| 2. grup Deney I | %1 FA            | 5 dak. |

(\* Prof. Dr., Farmakoloji Birimi, İ. Ü. Dişhek. Fak. Çapa İst.

(\*\*) Dr., Histoloji ve Embryoloji Birimi, İ. Ü. Dişhek. Fak. Çapa İst.

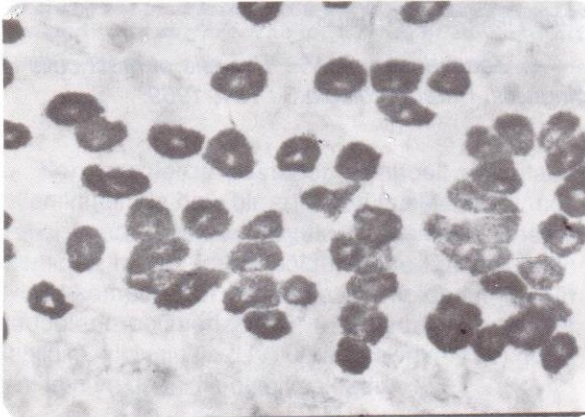
(\*\*\*) Dr., Farmakoloji Birimi, İ. Ü. Dişhek. Fak. Çapa İst.

3. grup Deney II %1 DFH 5 dak.  
4. grup Deney III %1 FA+%1 DFH 5 dak.

Kontrol grubunda 3, deney gruplarında 4'er hayvan kullanıldı. Fareler enseleri üzerine gelen bir darbe ile öldürüldükten sonra vakit kaybedilmeden vücutları derilerinden ayrıldı. Oda sıcaklığında derialtı bağ dokusu üzerine kontrol grubunda Ringer solüsyonu 5 dakika süreyle, 1. ve 2. deney gruplarında da Ringer solüsyonu içinde hazırlanmış FA ve DFH 5 er dakika uygulandı. 3. deney grubunda ise %1 FA 5 dakika süreyle uygulandıktan sonra Ringer solüsyonu ile yıkandı ve üzerine %1 DFH 5 dakika süreyle uygulanıp tekrar Ringer solüsyonu ile yıkandı. Bütün bu işlemlerden sonra kontrol ve deney gruplarındaki deri altı bağ dokusu çok ince bir şekilde lamalar üzerine yayıldı ve kurutuldu. % 0,25 lik toluidin mavisi (pH: 4,5) boyasında (3) 5 sn. tutulduktan sonra hazırlanan lamalar ışık mikroskobunda incelendi.

### **BULGULAR**

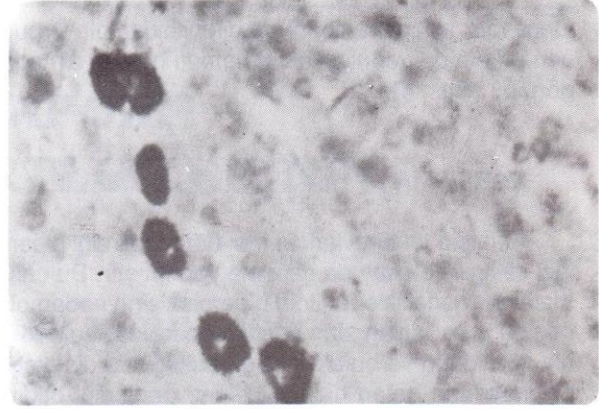
Boyama işleminden sonra mikroskopik incelemede derialtı bağ dokusundan hiçbir işlem uygulamadan alınan parçalarda mast hücrelerinin bütünlüğünün bozulmadığı görüldü (Res. 1)



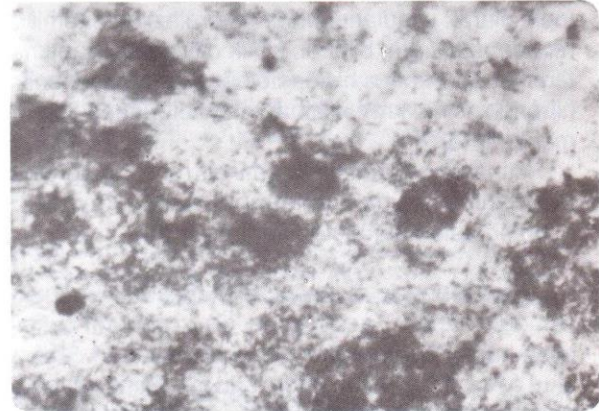
**Resim 1 : Kontrol grubu. Mast hücreleri. Toluidin mavisi. X 500.**

Folik asit uygulamasından sonra hazırlanan preparatlardaki mast hücreleri, kontrol grubunda görülenlere benzer özellikteydi (Res. 2).

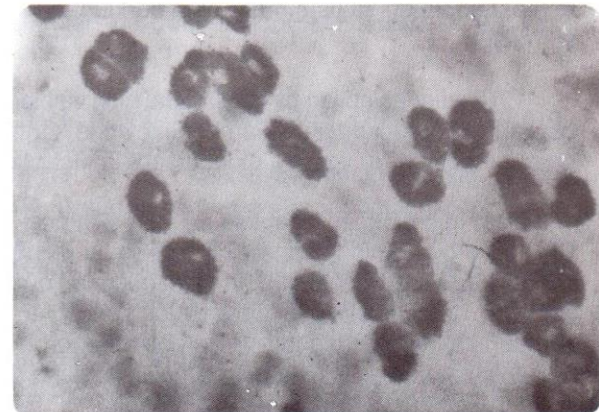
Difenilhidantoin uygulamasından sonra yapılan mikroskopik incelemede mast hücrelerinin tümüyle degranule olduğu dikkati çekti ve bütünlüğünü koruyan bir hücreye hemen hemen hiç rastlanmadı (Res. 3.)



**Resim 2 : Deney grubu I. Folik asit uygulamasından sonra mast hücrelerinin görünümü. Toluidin mavisi. X 500.**



**Resim 3 : Deney grubu II : Difenilhidantoin uygulamasından sonra hücrelerin hemen hemen tümüyle degranule oldukları görülmektedir. Toluidin mavisi. X 500.**



**Resim 4 : Deney grubu III : FA+DFH uygulamasından sonra mast hücrelerinin bütünlüğünü korudukları izlenmektedir. Toluidin mavisi. X 500.**

Önce folik asit daha sonra da difenilhidantoin uygulanan grupta degranulasyonun hemen hemen olmadığı görüldü (Res. 4).

## TARTIŞMA

Fenitoin ve türevlerinin meydana getirdiği hiperplazi ile ilgili çok sayıda çalışma yapılmıştır. Bu çalışmalarda, genellikle fenitoin hiperplazisine neden olarak; bu grup ilaçları alan hastalarda folik asit eksikliğinin görüldüğü ve bu eksiklik giderildiğinde dişetlerinde meydana gelen hiperplazilerin gerilediği bildirilmiştir. Fenitoin ve folik asidin yapısal benzerliği nedeniyle bu maddelerin kompetitif antagonist olarak etki edebileceği üzerinde durulmaktadır. Aralarında kompetitif antagonizma olan bu maddelerden folik asidin topik olarak uygulandığında hiperplazileri önemli derecede azalttığını bildiren klinik çalışmalar yapılmaktadır (2, 4). Yapılan histopatolojik araştırmalar fenitoin hiperplazisinin kronik iltihap olayı olduğunu ileri sürmektedir (5).

İltihapta histaminin önemli bir rol oynadığı ve bu maddenin dokudaki miktarının büyük kaynağının mast hücreleri olduğu gösterilmiştir (5).

Dişetlerindeki mast hücreleri üzerinde yoğun çalışmalar yapan Zacchrisson (9) kronik gingivite mast hücrelerinin normal gingivaya nazaran daha az, akut gingivite ise bu hücrelerin tamamen kaybolduğunu ve periodontal tedaviyi takiben mast hücrelerinin sayısının normale döndüğünü bildirmiştir.

Shelton ve Hall (8) kronik gingivite mast hücrelerinin azaldığı ve iltihabın ortadan kalkmasıyla birlikte mast hücreleri sayısının normale döndüğünü ileri sürmüştür.

1972 yılında yapılan bir çalışmada, gingiva hiperplazilerinde bu dokudaki histamin düzeyinde kontrol grubuna göre % 10 azalma olduğu saptanmıştır (5).

Mast hücrelerinin iltihaptaki rolünün bilinmesi ve DFH hiperplazisinin iltihapsal bir reaksiyon olduğunun düşünülmesi, FA ve DFH'in mast hücreleri düzeyinde de antagonistik etki gösterdikleri sonucunu çıkarmamıza neden olmuştur. Ancak bu antagonizma mekanizmasının açıklık kazanabilmesi için daha ayrıntılı çalışmalar yapılması gerekmektedir.

## KAYNAKLAR

- 1- Angelopoulos, A. P : *Studies of mast cells in the human gingiva. J. Periodont. Res. 8 :X 314, 1973.*
- 2- Drew, H. J., Vogel, R. I., Molofsky, W., Baker, H., Frank, O. : *Effect of folate on phenytoin hyperplasia. J. Clin. Periodontol. 14 : 350, 1987.*
- 3- Drury, R. A. B., Wallington, E. A. : *Carleton's histological techniques, Oxford University Press, New York/Toronto, 1967.*
- 4- Inoue, F., Harrison, J. : *Folic acid and phenytoin hyperplasia. Lancet 2 : 86, 1981.*
- 5- Özalp, E. : *Normal ve muhtelif patolojik hallerde gingivadaki histamin miktarlarındaki değişiklikler. Doktora Tezi. İstanbul, 1972.*
- 6- Özalp, E. : *Dişhekimiği kliniğinde farmakoloji, 1. Baskı, Taş Matbaası, İstanbul, 1985.*
- 7- Robinson, L. P., DeMarco, T. J. : *Alteration of mast cell densities in experimentally inflamed human gingivae. J. Periodontol. 43 : 614, 1972.*
- 8- Shelton, L. E., Hall, W. B. : *Human gingival mast cells (effect of chronic inflammation). J. Periodont. Res. 2 : 214, 1968.*
- 9- Zacchrisson, B. V. : *The role of mast cells in gingivitis. Parodontologia 3 : 151, 1969.*