

Nadir görülen bir hastalık: psödomiksoma peritonei

A rare disease: pseudomyxoma peritonei

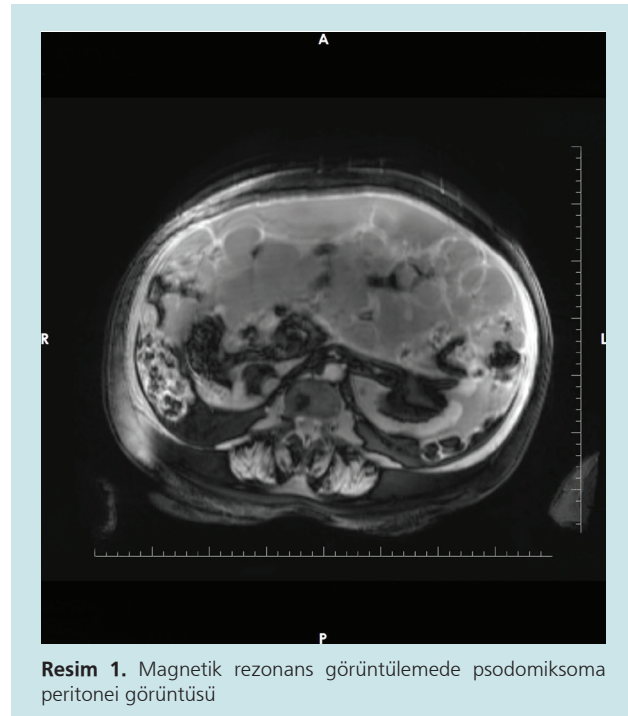
①Ahmet UYANIKOĞLU¹, ②Burcu DİKEÇ¹, ③Muhammed AKIN¹, ④Hacer UYANIKOĞLU², ⑤Abdurrahim DUSAK³

Harran Üniversitesi, Tıp Fakültesi, ¹Gastroenteroloji Bilim Dalı, ²Kadın Hastalıkları ve Doğum Bilim Dalı, ³Radyoloji Anabilim Dalı, Şanlıurfa

Psödomiksoma peritonei (PMP) nadir görülen bir hastalıktır. Bir milyon laparotomide bir görülme insidansı bildirilmektedir. Karın içinde müsinöz bir sıvı birikimiyle karakterize, kadınlarda daha sık görülen, inatçı, progresif seyirli bir hastalıktır. Olguların çoğu apendiks ve over kaynaklıdır. Tedavide cerrahi ve intraperitoneal kemoterapinin yeri vardır. Bu yazıda apendiks kaynaklı olduğu düşünülen PMP'li ileri yaş kadın hasta sunulmuştur.

Karında şişlik şikayeti ile müracaat eden 80 yaşında kadın hastada, muayene ile asit saptanarak, asit tetkik amacıyla yatırıldı. 40 paket/yıl sigara, kronik obstrüktif akciğer hastalığı, hipotroidi öyküsü olan hastanın fizik muayenesinde soluk, organomegali yok ve açıklığı yukarı bakan matite saptandı. Laboratuvar değerlerinde hemoglobin (8.7 g/dl) düşüklüğü ve karsinoembriyonik antijen yüksekliği dışında özellik yoktu. Hasta kadın doğum ile konsülte edildi, önerileriyle tüm batın magnetik rezonans (MR) görüntülemesi çekildi. MR'da perihepatik alanda, perisplenik ve pelvik bölgede yaygın serbest sıvı ve serbest sıvı içerisinde postkontrast görüntülerde kontrast tutan ince septasyonlar izlendi (Resim 1). Her iki over atrofik görünümde izlenmiş olup, sağ overde yaklaşık 17 mm çaplı kistik lezyon izlendi. Sol adneksial alanda kontrast tutan yoğun septasyonlar görüldü. Apendiks mukosel ile uyumlu görünüm izlendi. Hastaya 2 ünite eritrosit süspansiyonu, semptomatik tedavi verildi. Apendikste mukosel nedeniyle genel cerrahiye danışıldı, müdahale düşünülmedi. Onkoloji takibi önerilerek taburcu edildi.

Psödomiksoma peritonei nadir görülen bir hastalıktır, tanısı radyolojik olarak genellikle kolay konulabilmektedir. Karın şişliği ile müracaat eden, asit düşünülen ileri yaş kadın hastalarda akla gelmelidir.



Resim 1. Magnetik rezonans görüntülemede psödomiksoma peritonei görüntüsü

Bu olgu 1-6 Aralık 2017 tarihinde Antalya'da yapılan 34. Ulusal Gastroenteroloji Haftasında poster olarak sunulmuştur.

İletişim: Ahmet UYANIKOĞLU

Harran Üniversitesi Tıp Fakültesi, Gastroenteroloji Bilim Dalı, Şanlıurfa
E-mail: auyanikoglu@hotmail.com

Uyanikoğlu A, Dikeç B, Akın M, et al. A rare disease: pseudomyxoma peritonei. The Turkish Journal of Academic Gastroenterology 2019;18:79.

Geliş Tarihi: 30.10.2018 • **Kabul Tarihi:** 14.11.2019