

TRANSVERS SİNÜS TROMBOZU İLE KOMPLİKE BİR MENENJİT OLGU SUNUMU

Dilek KARAKAYA*, Cengiz YILMAZ*, Ali ELİTOK**, Murat AKKOYUNLU***,
Sezai VATANSEVER*, Vakur AKKAYA*, Osman ERK*, Kerim GÜLER*

ÖZET

İntrakraniyal dural sinüs trombozları, menenjit seyrinde nadir görülen komplikasyonlardır. Uygun doz ve süre antibiyotik tedavisi ile klinik olarak düzelen bir pnömokoksik menenjitli vaka, beyin omurilik sıvısı (BOS) hücre sayısı ve glukoz düzeyinin normale gelmesine rağmen BOS protein düzeyinin yüksek seyretmesi nedeniyle araştırıldı. Vakanın transvers sinüs trombozu ile komplike olduğu saptandı ve tedavi edildi. Sonuç olarak uygun doz ve süre antibiyotik kullanılmasına rağmen BOS protein düzeyi yüksek seyreden menenjitli hastaların intrakraniyal bir komplikasyon açısından araştırılması gerektiğine inanılmaktadır.

Anahtar kelimeler: Menenjit, komplikasyon, transvers sinüs trombozu

SUMMARY

A case of meningitis complicated with transverse sinus thrombosis. Intracranial dural sinus thrombosis is a rare complication complicating the treatment of bacterial meningitis. A case of pneumococcal meningitis that improved well with antibiotics but had persistently high cerebrospinal fluid (CSF) protein levels despite normalisation of CSF glucose and cell count was presented. It was found to be complicated with transverse sinus thrombosis. It was concluded that patients with meningitis should be searched for intracranial complications when CSF protein levels remain high inspite of effective and appropriate treatment with antibiotics.

Key words: Meningitis, complication, transverse sinus thrombosis

GİRİŞ

Erişkin menenjitleri yüksek morbidite ve mortalite ile seyreden santral sinir sistemi enfeksiyonlarıdır. Bu enfeksiyonların seyrinde intrakraniyal ve sistemik bir takım komplikasyonlar gelişebilir. Literatürde, transvers sinüs trombozu otitis media enfeksiyonunun bir komplikasyonu olarak bildirilmiş ancak menenjit seyrinde bildirilmemiştir.

VAKA TAKDİMİ

20 yaşında Down sendromlu bir erkek hasta, bir gündür mevcut olan baş ağrısı, ateş, bulantı, kusma, şuur bulanıklığı yakınmaları ile acil dahiliye polikliniğimize getirildi. Hasta letarjik görünümdeydi. Vital bulgularında

ateş 40°C, nabız dakika sayısı 112, kan basıncı 120/80 mmHg saptandı. Nörolojik değerlendirilmesinde ense sertliği ve diğer meningeal irritasyon bulguları pozitif bulundu. Göz dibi muayenesinde papilla ödemi saptanmadı. Diğer sistem muayeneleri ve otoskopik muayenesi normal bulundu. Hastanın hastanemiz hematoloji bölümünde 2 yıl önce tetkik edilerek akut lenfoblastik lösemi (ALL) tanısı konduğu, en son 9 ay önce remisyon indüksiyonu tedavisi verildiği ve o zamandan beri metotreksate ve purinetol ile idame tedavisi almakta olduğu yakınlarından öğrenildi.

Kan sayımında lökosit 9400/mm³ (%84 nötrofil, %12 lenfosit), Hb 11.6 g/dL, Hct

Mecmuaya geldiği tarih: 03.06.2004

* İstanbul Üniversitesi, İstanbul Tıp Fakültesi, İç Hastalıkları Anabilim Dalı, Çapa, İstanbul

** İstanbul Üniversitesi, İstanbul Tıp Fakültesi, Kardiyoloji Anabilim Dalı, Çapa, İstanbul

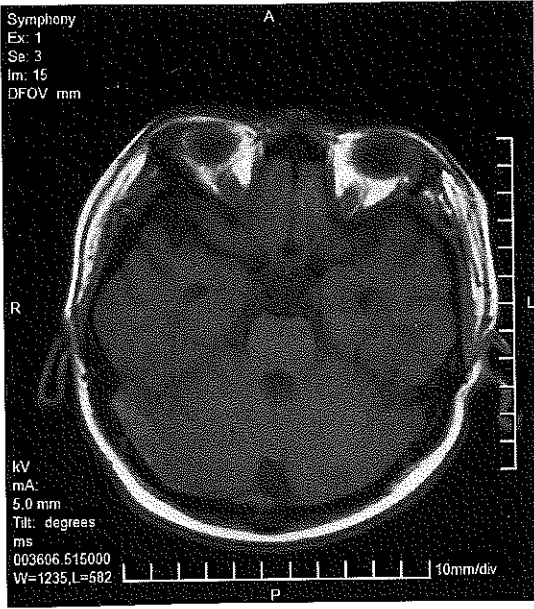
*** İstanbul Üniversitesi, İstanbul Tıp Fakültesi, Radyodiagnostik Anabilim Dalı, Çapa, İstanbul

%33.6, MCV 86 fl, trombosit 272000/mm³ bulundu. Yüksek ateş nedeniyle kan ve idrar kültürleri alındı. Menenjit şüphesi olması nedeniyle lomber ponksiyon (LP) öncesi çekilen kraniyal bilgisayarlı tomografi (BT) normal bulundu. Lomber ponksiyonda, beyin omurilik sıvısı (BOS) proteini yüksek (3747mg/L), glukoz oldukça düşük (<10 mg/L), 276/mm³ nötrofil ve 16/mm³ lenfosit saptandı. BOS gram boyamasında gram (+) diplokoklar görüldü. Bu bulgularla bakteriyel menenjit tanısı ile seftriakson 2x2 gr/gün tedavisi başlandı. Pnömokoksik menenjit düşünülen hastaya mortaliteyi ve nörolojik sekelleri azaltmak amacıyla, yapılmış çalışmalar esas alınarak, deksametazon 8 mg/gün tedavisi eklendi (5). Hastanın özgeçmişinde ALL tanısı olması nedeniyle, ALL'nin sant-ral sinir sistemi tutulumunu araştırmak amacıyla yapılan BOS yaymasında blastik hücre saptanmadı. BOS'un sitolojik değerlendirmesinde neoplastik hücreye rastlanmadı. Hasta antibiyoterapinin 2. gününde jeneralize tonik-klonik konvülsiyon geçirdi ve şuuru kapandı. Bu dönemde çekilen kraniyal BT normal bulundu. Şuuru açılmayan hasta 3. günde tekrar konvülsiyon geçirdi. Kraniyal magnetik rezonans ve elektroensefalografide meningoensefalit ile uyumlu bulgulara rastlanmadı. Konvülsiyonunun tekrarlamış olması nedeniyle karbamazepin 200 mg/gün tedavisi başlandı. Kan ve BOS kültürlerinde *Streptococcus pneumoniae* üredi. Antibiyotik tedavisinin 5. gününde şuuru açıldı ve takiplerinde konvülsiyonu tekrarlamadı. Tedavinin 10. ve 17. günlerinde LP tekrarlandı. Onuncu günde BOS'ta glukoz 35 mg/L, protein 1049 mg/L, 78 PMNL, eş zamanlı olarak kanda glukoz 81 mg/dL, total protein 6,5 gr/dL, 17.günde BOS'ta glukoz 42 mg/L, protein 1126 mg/L, 10 PMNL, eş zamanlı olarak kanda; glukoz 94 mg/dL, protein 8,1 g/dL bulundu. Tekrarlanan bu LP incelemelerinde PMNL sayısının giderek azaldığı, glukoz düzeyinin normal değerlere geldiği ancak protein düzeyinin yüksek seyrettiği

görüldü. Tedavinin 15. gününde sağ taraflı retroorbital baş ağrısı yakınması başladı. Takiplerinde giderek sıklığı ve şiddetinin artması nedeniyle nöroloji konsültasyonu yapıldı. Muayenesinde fokal nörolojik bulgulara rastlanmadı. Tedavinin 17. gününde BOS protein düzeyinin halen yüksek seyretmesi ve başağrısı nedeniyle hidrosefali gibi bir komplikasyon gelişmiş olabileceği düşüncesi ile kraniyal MR çekildi ve sağ transvers sinüs lümenini tamamen dolduran tromboz saptandı (Şekil 1,2,3,4). Tromboza yönelik olarak tedavi dozunda nadroparin (düşük molekül ağırlıklı heparin) 0,6 cc 2x1 s.c. başlandı. Takibinde warfarin ile antikoagüle edildi. INR düzeyi efektif düzeye geldikten sonra nadroparin kesilerek warfarin tedavisine devam edildi. Bu tedavi altında baş ağrısı sıklığı ve şiddeti giderek azaldı. Steroid tedavisi 10. günden sonra azaltılarak, antibiyoterapi ise 21. gününde kesildi ve hasta antikoagülan tedavi ile hastaneden çıkarıldı.

TARTIŞMA

Erişkinlerde akut bakteriyel menenjitin en sık nedeni *Streptococcus pneumoniae'dir*. Etkin antibiyoterapi ve modern yoğun bakım şartlarına rağmen mortalite %20-30 arasındadır (1,6). Erişkin pnömokoksik menenjit komplikasyonları ile ilgili yapılmış çalışmalar oldukça azdır. Bu amaçla Kastenbahuer ve arkadaşları tarafından yapılan retrospektif bir çalışmada, kendi kliniklerinde 1984-2002 yılları arasında takip etmiş oldukları 87 pnömokoksik menenjit vakası incelenmiş, komplikasyonların sıklığı ve prognostik faktörler ile ilgili oldukça çarpıcı ve değerli sonuçlar elde etmişlerdir. Bu çalışmaya göre hastaların %74,7 ünde menenjite bağlı intrakraniyal komplikasyonlar, %37,9'unda sistemik komplikasyonlar görülmüştür. BOS lökosit sayısının düşük olması intrakraniyal komplikasyon gelişimi ile ilişkili bulunmuştur. Yaşlı hastalarda sistemik komplikasyon-

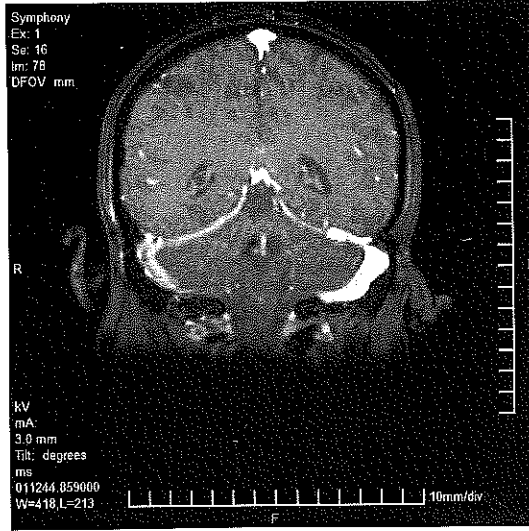


Şekil 1. Kontrastsız aksiyel T1A sekansında sağ transvers sinüs lokalizasyonunda hiperintens trombus

lar, gençlerde ise intrakraniyal komplikasyonlar mortalitede önemlidir (3).

Pfister ve arkadaşları tarafından uygun ve yeterli süre antibiyotik tedavisine rağmen fokal nörolojik bulgusu veya BT bulguları olan veya kliniği düzelmeyen hastalara (23 hasta, %31,4) serebral anjiyografi yapılmış ve 23 hastanın 13'ünde serebrovasküler komplikasyon saptanmıştır. Bu çalışmada saptanan serebrovasküler komplikasyonlar internal karotis arterin supraklinoid kısmında arteriyel daralma, damar duvar düzensizliği, fokal dilatasyonlar, orta serebral arterlerin distal uçlarında tıkanma, superior sagittal sinüs ve kortikal venlerde tromboz şeklindedir (5).

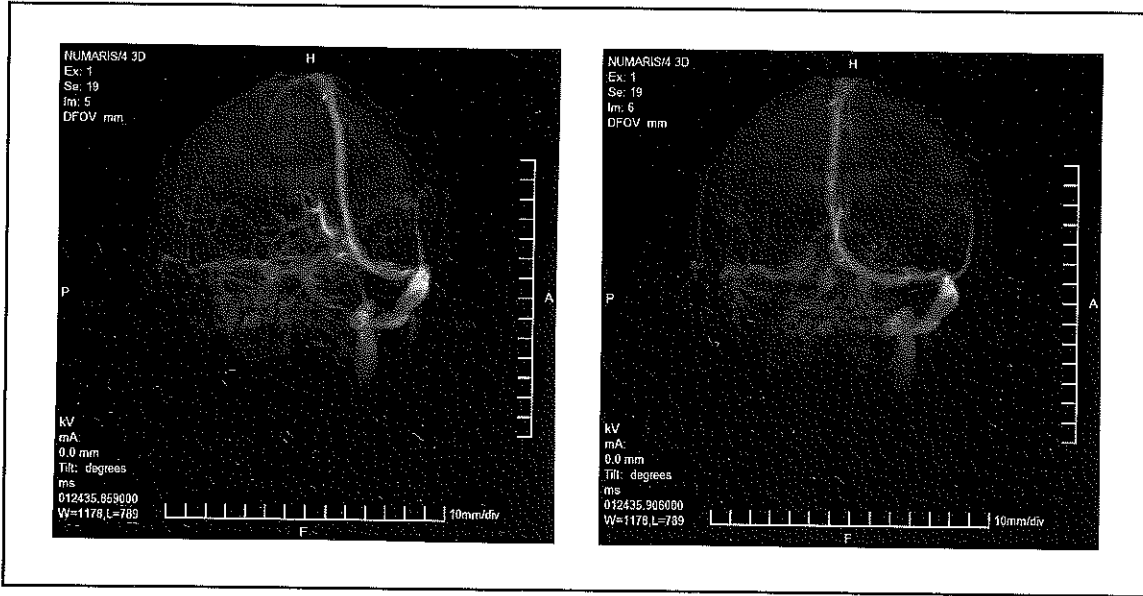
Toplam 623 hastanın dahil edilmiş olduğu 5 çalışmanın metaanaliz sonuçlarına göre adjuvan steroid tedavisinin (deksametazon 16-40 mg/gün, 3-7 gün, ilk antibiyotik dozu ile beraber veya hemen sonrasında) özellikle pnömokoksik menenjitte mortalite ve nörolojik sekelleri anlamlı derecede azalttığı gösterilmiştir. Meningokoksik menenjitlerde ise mortalite ve sekellerde azalma olmasına rağmen istatistiki olarak anlamlı bulunmamıştır. Yine de akut toplum kaynaklı bakteriyel me-



Şekil 2. Koronal MR venografi tetkikinde sağ transvers sinüste trombus ile uyumlu sinyal kaybı

nenjit şüphesi olan hastalarda ilk doz antibiyotik tedavisi ile birlikte steroid tedavisinin başlanması önerilmektedir (7). Biz de bu çalışmalarını referans alarak hastamıza antibiyoterapinin ikinci gününde deksametazon 8 mg/gün tedavisi başladık ancak intrakraniyal komplikasyon gelişimini engelleyemedik. Çalışmalara göre, antibiyotik tedavisi öncesi veya ilk doz antibiyotik tedavisi ile birlikte steroid başlanması, antibiyotik tedavisine başladıktan sonra steroid başlanmasından daha etkili bulunmuştur.

Hastamızda intrakraniyal komplikasyon gelişimine işaret eden ilk bulgu BOS protein düzeyinin yüksek seyretmesidir. Lateral ventriküllerde esas olarak üretilenen BOS subaraknoid mesafeye gelir. Buradaki araknoid granülasyonlardan emilerek büyük venöz sinüslere (superior sagittal sinüs ve transvers sinüsler) ulaştırılır. Meninklerin drenajı diploik venler aracılığı ile superior sagittal vene olmaktadır. Bakteriyel menenjit bu sistemi bozduğu için superior sagittal sinüs trombozuna predispozan bir faktör olarak karşımıza çıkmaktadır. Ayrıca SSS infeksiyonlarında TNF alfa, IL-1 gibi inflamatuvar sitokinler kan-beyin bariyeri geçirgenliğini arttırarak subaraknoid boşluğa serum prote-



Şekil 3 ve 4. Koronal MR venografi tetkikinde sağ transvers sinüste ve sağ sigmoid sinüste akım izlenmemekte.

inlerinin geçmesine neden olur. Subaraknoid mesafedeki protein ve lökositten zengin ek-südatif materyal nedeniyle BOS akışkanlığında ve dural sinüsler üzerindeki araknoid granülasyonların rezorptif kapasitesinde azalmaya yol açar (2,4). Vakamızda olduğu gibi dural sinüs trombozu olan vakalarda bu rezorpsiyon kapasitesi daha da azalacağı için protein düzeyi yüksek seyredebilir.

Sonuç olarak, menenjitli hastalarda uygun doz ve süre antibiyotik tedavisine rağmen BOS protein düzeyinin yüksek seyretmesi, yeni gelişen semptomlar ve nörolojik bulguların varlığı intrakraniyal komplikasyon açısından uyarıcı olmalıdır. Menenjitli hastanın takibinde sadece BOS hücre sayısının değil protein düzeyinin takibinin de önemli olduğunu düşünmekteyiz.

KAYNAKLAR

1. Durand ML, Calderwood SB, Weber DJ, Miller SI, Southwick FS, Caviness VS Jr, et al: Acute bacterial meningitis in adults. A review of 493 episodes. *New Engl J Med* 1993; 328:21.
2. Guyton AC: Cerebral blood flow, the Cerebrospinal fluid, and Brain metabolism. *Textbook of Medical Physiology*. Editör: Wonsiewicz MJ. Eighth edition, Philadelphia, USA 1991; Sayfa 681-3.
3. Kastenbauer S, Pfister HW: Pneumococcal meningitis in adults, spectrum of complications and prognostic factors in a series of 87 cases. *Brain* 2003; 126:1015.
4. Özdemir G: Serebro-spinal vasküler hastalıklar. *İç Hastalıkları*. Editörler: İliçin G, Biberoglu K, Süleymanlar G, Ünal S. Güneş Kitabevi, Ankara. İkinci Baskı 2003; Sayfa:3630.
5. Pfister HW, Borasio GD, Dirnagl U, Bauer M, Einhaupl KM: Cerebrovascular complications of bacterial meningitis in adults. *Neurology* 1992; 42:1497.
6. Schuchat A, Robinson K, Wenger JD, Harrison LH, Farley M, Reingold AL, et al: Bacterial meningitis in United States in 1995. Active surveillance Team. *New Engl J Med* 1995; 337:970.
7. Van de Beek D, de Gans J, McIntyre P, Prasad K: Steroids in adults with acute bacterial meningitis: a systematic review. *Lancet Infect Dis* 2004; 4:139.