

TRAKEA REKONSTRÜKSİYONUNDA YENİ BİR YÖNTEM: SIÇANLARDA CYNANOACRYLATE KAPLANMIŞ TRAKEA ALLOGREFTİ UYGULAMASI

Oryal ERDİK*, Turgut İŞİTMANGİL*, Alper TOKER**,
Hakan ÇERMİK***, Ömer Y. ÖZTÜRK*

ÖZET

Bu deneysel çalışmada doku yapıştırıcısı cyanoacrylate'nin trakeal allogreftlerin korunmasında kullanılabilirliğinin araştırılması amaçlandı. Çalışma sırasında toplam 42 adet Wistar Albino sıçan iki gruba ayrıldı. Her iki grubun birinci deneklerinin trakeaları çıkartılıp, parçalara ayrıldı. Trakea parçaları ilk grupta doku yapıştırıcısı cyanoacrylate ile korunurken, ikinci denek grubunda korunma uygulanmadı. Trakeal greftler diğer deneklerin rektus adale dış fasyasında hazırlanan ceplere yerleştirildi ve allogreftler 23. günde histopatolojik yöntemlerle incelendi. Çalışmamızda cyanoacrylate'in trakeal allogreftlerin korunmasında başarılı olduğu ve greftin reddedilmesini barier etkisiyle önlediği düşünülmüştür.

Anahtar kelimeler: Cyanoacrylate, sentetik doku yapıştırıcıları, trakeal allogreft.

SUMMARY

A new method in tracheal reconstruction: The application of cyanoacrylate-covered tracheal allograft in rats. In this experimental study, it was aimed to investigate the efficacy of tissue adhesive cyanoacrylate in the protection of tracheal allografts. Fortytwo Wistar Albino rats were divided into two groups. Tracheas of the first rats of each group were removed and then separated into pieces. While tracheal pieces were covered with cyanoacrylate in the first group, no preservation was not applied to the second group. Tracheal grafts were placed into the external fascia of musculus rectalis of other rats. On the 23rd day, allografts were examined by histopathologic techniques. Our study suggested that cyanoacrylate was successful in preservation of tracheal allografts and prevented the rejection of the graft through a barrier mechanism.

Key words: Cyanoacrylate, synthetic tissue adhesives, tracheal allograft

GİRİŞ

Kongenital trakeal stenoz, trakeostomi sonrası ve entübasyon sonrası gelişen yapısal bozukluklar ve darlıklar, vasküler basıya bağlı trakeomalazi ile travmaya bağlı nedenler ve tümörler hava yolu devamlılığını bozan ve trakea rekonstrüksiyonu gerektiren klinik durumlardır. Günümüzde rezeksiyon sonrasında genellikle uç uca anastomoz tekniği tercih edilmektedir. Bununla birlikte yapılan çalışmalar 6-7 cm'den büyük rezeksiyonlarda uç uca anastomoz tekniğinin uygulanamayacağını ortaya koymaktadır. Bunun

üzerine geniş trakeal defektlerin kapatılmasında allogreft kullanımı denenmiş, ancak alıcının immün yanıtının immünosüpresif ilaçlarla bastırılmış olmasına rağmen doku reddi ile sık olarak karşılaşılmıştır.

Trakeal defektlerin kapatılması konusunda birçok prostetik trakeal greft geliştirilmiştir. Bunlar arasında paslanmaz çelik, polyethylene, polyethylene mesh, vitallium, tantallium, teflon, dacron, silastik tüp greftler sayılabilir. Prostetik trakeal greftlerin kullanılmasını takiben anastomoz kaçağı ve darlık gibi komplikasyonlar oluşmaktadır (4). Doku iyi-

Mecmuaya geldiği tarih: 03.12.2002

* GATA Haydarpaşa Eğitim Hastanesi Göğüs Cerrahisi Servisi, Haydarpaşa, İstanbul.

** İstanbul Üniversitesi, İstanbul Tıp Fakültesi, Göğüs Cerrahisi Anabilim Dalı, Çapa, İstanbul.

*** GATA Çamlica Göğüs Hastalıkları Hastanesi Patoloji Servisi, Çamlica, İstanbul.

Bu çalışma "7th Congress of Balkan Military Medical Committee, 6-10 October 2002, Athens, Greece" kongresinde sunulmuştur.

leşmesi ve epitelizasyonun yetersizliği, aşırı granülasyon dokusu oluşumu, darlık, doku reddi ve buna bağlı sepsis ile komşu vasküler yapıların erezyonuna bağlı ölümcül kanamalar bu tip prostetik materyallerin rahatlıkla kullanılmasına engel olmaktadır (15).

Anastomoz esnasında kullanılan bazı sütür materyallerinin mekanik travmaya, hidrofik özellikleri ile sütür kanalı boyunca enfeksiyon yayılmasına, irritasyon bölgesinin genişlemesine, kist, abse, granülom ve ligatür fistülleri oluşumuna neden olduğu bilinmektedir (16). Bu materyallerin kullanıldığı cerrahi uygulamalarda, postoperatif 2-5 günde enflamatuvar reaksiyon ve lökosit infiltrasyonu, 7-10 gün içinde granülasyon dokusu gelişmektedir (5,16). Bu olumsuz gelişmeleri önlemek için tercih edilebilecek bir yöntem de doku yapıştırıcılarının kullanılmasıdır. Çünkü doku yapıştırıcıları kullanıldığında uygulanması gereken sütür sayısı ve dolayısıyla da travmatik faktörler azalacaktır. Doku yapıştırıcılarından olan cyanoacrylate, çok değişik organ ve yapılarda sütür tekniği ve materyallerinin yetersiz kaldığı durumlarda kullanılmaktadır.

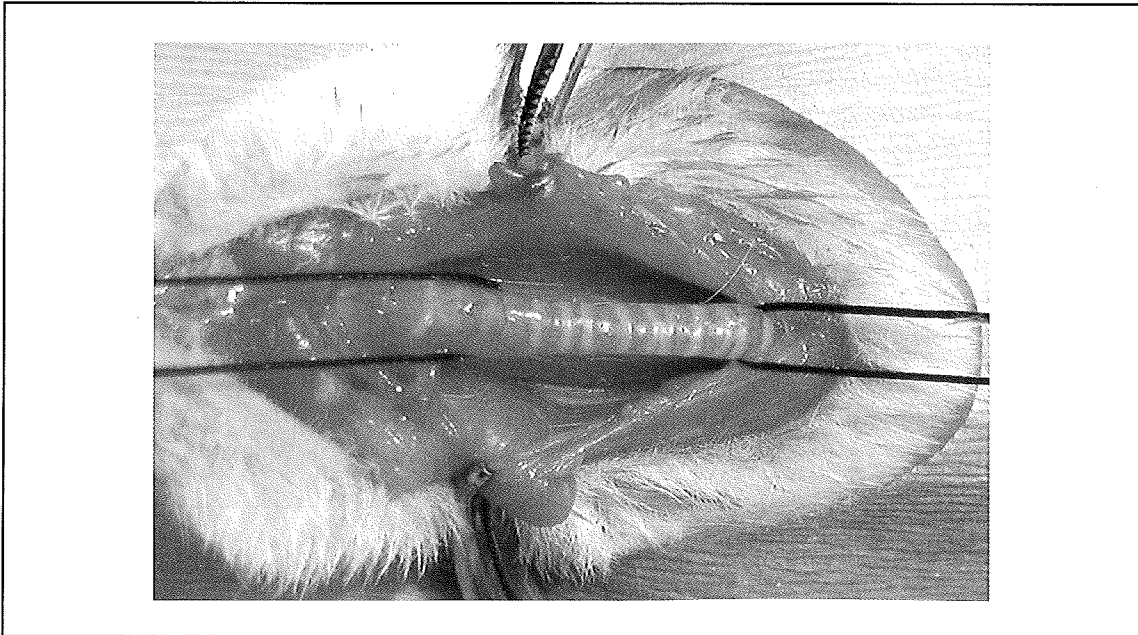
Bu çalışmada birçok cerrahi uygulamada sıkça ve güvenle kullanılan doku yapıştırıcılarından cyanoacrylate'nin trakeal allogreftlerinin korunmasında kullanılabilirliğinin araştırılması amaçlandı.

MATERYAL ve METOD

Çalışma sırasında 120 ± 15 günlük, 200-220 gr ağırlığında 42 adet Wistar Albino sıçan kullanıldı. Denekler rastgele iki gruba ayrıldı. İlk denek grubunda (n1=21) trakeal allogreftlerin korunması amacıyla n-2-butyl cyanoacrylate (*Bison Perfekta Int. ®, AD GOES, Hollanda*) kullanılırken, ikinci denek grubunda (n2=21) trakeal allogreft korunması için işlem yapılmadı.

Deneklere 35-40 mg/kg ketamine hydrochloride (*Ketamin®, Eczacıbaşı*) intramüsküler anestezi uygulandı ve denekler entübe edilmeden spontan solunuma bırakıldılar. Her iki denek grubunda birer denegin boyun ön bölgesine horizontal insizyon yapılarak trakeaya ulaşıldı, trakea serbestleştirildi (Şekil 1) ve bütünüyle rezeke edildi. Çıkarılan trakealar her iki denek grubunda 20 eşit par-

Şekil 1. Her iki denek grubunun ilk deneklerinin trakeaları diseke edildi ve serbestleştirilerek askıya alındı.



ça halinde kesildi (Şekil 2). İlk denek grubunda trakea parçalarına cyanoacrylate tüm yüzeyleri kaplayacak şekilde sürüldü ve kuruması için 30 ± 5 sn beklendi. Sonra trakea parçaları serum fizyolojik içerisinde bekletildi. İkinci denek grubunda ise trakea parçaları, doku yapıştırıcısı ile korunmadan direkt serum fizyolojik içerisinde bekletildi.

Her iki denek grubundaki diğer 20 deneğe sırayla supine pozisyonda karın bölgesine horizontal insizyon yapıldı. Rektus adalesinin dış fasyası diseksiyonla, künt diseksiyonlarla adale üzerinde cep oluşturuldu. Grupların ilk deneklerinden elde edilen trakea parçaları her iki denek grubunun tüm üyelerinin karnında oluşturulan cepler içerisine sırasıyla yerleştirildi (Şekil 3). İçerisinde trakea parçaları olan rektus adalesi dış fasyasındaki cepler ve üstündeki ciltaltı ve cilt dokuları 4/0 ipek kullanılarak kapatıldı. Her iki gruptaki 40 denek 23. günde eter kullanılarak sakrifiye edildiler. Trakea parçalarının içerisine yerleştirildiği rektus adalesi üzerindeki fasyal cepler çevresindeki 1-1.5 cm'lik rektus adalesi ile birlikte rezeke

edildi. Çıkarılan parçalar %10 formolin solüsyonu içerisine konuldu. 24-48 saatlik fiksasyonu takiben histopatolojik inceleme için kesitler alındı ve hematoksilin-eozin boyası ile boyanıp ışık mikroskopunda incelendi.

Histopatolojik incelemede her iki denek grubunda trakeal allogreft yerleştirilen rektus adalesindeki fasyal cep ve çevre stromal doku histiosit, plazmosit, lenfosit, eozinofil ve polimorfonükleer lökositlerin (PML) sayısı, nekroz varlığı, fibrozis oluşumu ve neovaskülarizasyon parametreleri incelenerek doku uyumu açısından değerlendirildi. Histopatolojik incelemede her bir parametre için skorlama sistemi aşağıda verildiği gibi uygulandı:

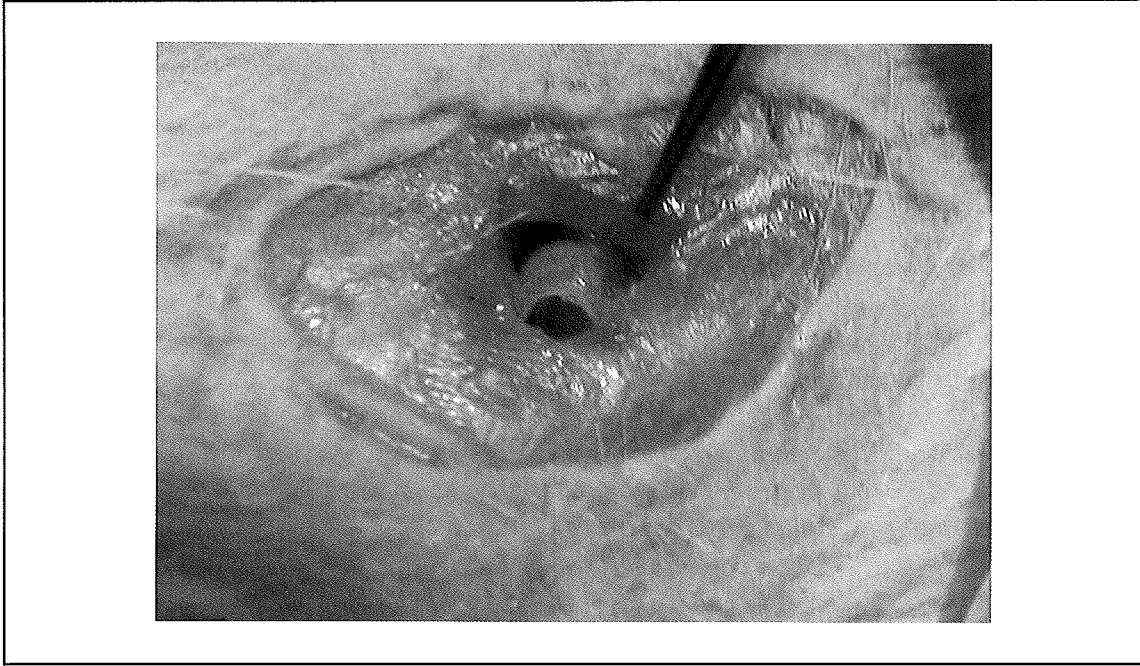
0- Değişiklik gözlenmedi	(-)
1- Hafif derecede değişiklik	(+)
2- Orta derecede değişiklik	(++)
3- Belirgin değişiklik	(+++)
4- İleri derecede değişiklik	(++++)

Her iki denek grubunun histopatolojik incelenmesiyle elde edilen bulguların istatistik-

Şekil 2. Her bir trakea önce longitudinal olarak ikiye bölündü, sonra her bir longitudinal trakea yarısı 10 parça olacak ve her bir parçada kartilaj bulunacak şekilde kesildi.



Şekil 3. Doku yapıştırıcısı cyanoacrylate ile korunmuş ve korunmamış trakea parçaları, rektus adalesinin dış fasyası üzerinde oluşturulan cep içerisine yerleştirildi.



sel olarak değerlendirilmesi için Mann-Whitney U testi kullanıldı.

BULGULAR

Birinci gruptaki deneklerin tümünde makroskopik görünüm normal iyileşme sınırlarındaydı. Her iki gruba ait deneklerin histopatolojik değerlendirme sonuçları Tablo 1'de verilmiştir.

İkinci gruptaki deneklerin rektus adalesindeki cep ve çevre stromal dokularında, birinci grup ile karşılaştırıldığında, histiosit ve plazmosit sayılarında belirgin artış gözlemlendi. İkinci gruptaki deneklerde rektus adale fasyası içindeki cep etrafında, birinci gruptaki deneklerden farklı olarak çevre stromal dokudan yoğun lenfosit ve PML göçü saptandı. (Şekil 4. A, B) İkinci gruptaki deneklerin rektus adale fasyasında neovaskularizasyonun daha fazla olduğu, nekroz ve fibrozisin ise belirgin olarak artmış olduğu gözlemlendi. Her iki gruba hiç bir denekte eozinofile rastlanmadı.

TARTIŞMA

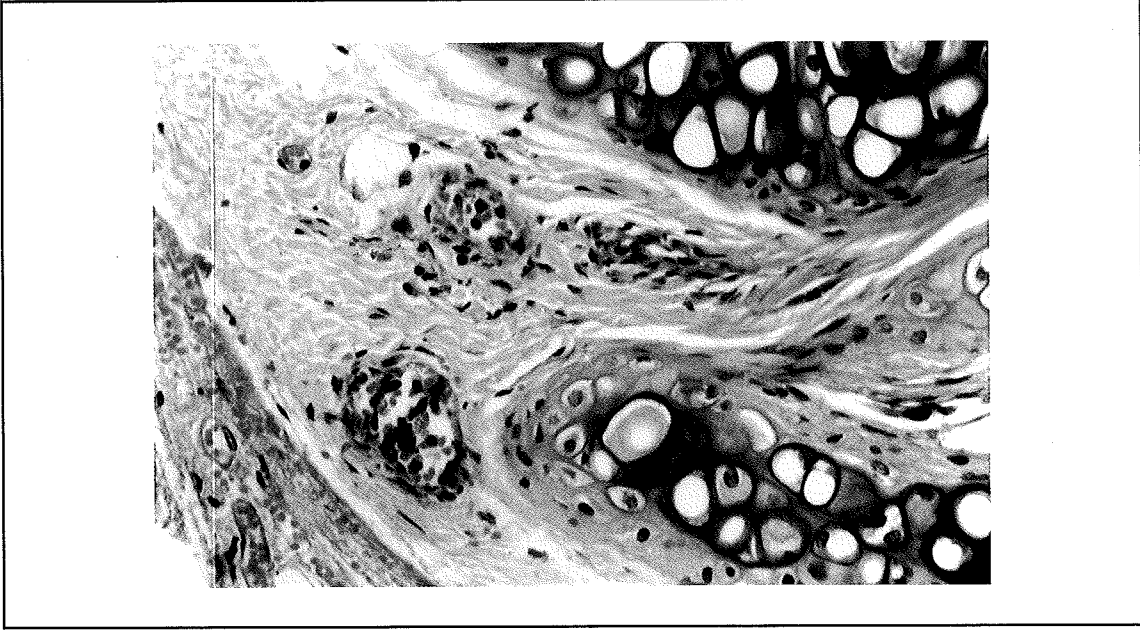
Cyanoacrylate'nin doku yapıştırıcısı etkisi olduğu Esthman Kodak Company tarafından 1951 yılında bulununca bu konuda geniş araştırmalar başlamıştır (1,6,11). Daha sonraları yapılan çalışmalarda molekülün yan zincirindeki karbon atomlarının arttırılması ile santral sinir sistemi ve canlı hücrelere olan toksik etkilerinin en aza indirilebileceği saptandı (17,21). Isobutyl ve n-butyl formları gibi geliştirilen deriveleri ile kanserojen etkisi yok edilen cyanoacrylate'nin en gelişmiş şekli olan n-2-butyl-cyanoacrylate günümüzde sentetik bir doku yapıştırıcısı olarak çok değişik organ ve yapılarada anastomoz, anastomoz desteği, kanama kontrolü, doku fiksasyonu ve enfekte fistül kapatılması gibi amaçlarla sütür tekniği ve materyallerinin yetersiz kaldığı durumlarda kullanılmaktadır (2,8,9,10,11,12,23).

Göğüs cerrahisi uygulamalarında cyanoacrylate'nin kullanılması 1970'lerin sonlarına rastlar. Cyanoacrylate, daha çok rezeksiyon sonrası bronkoplevral fistül gelişimini önle-

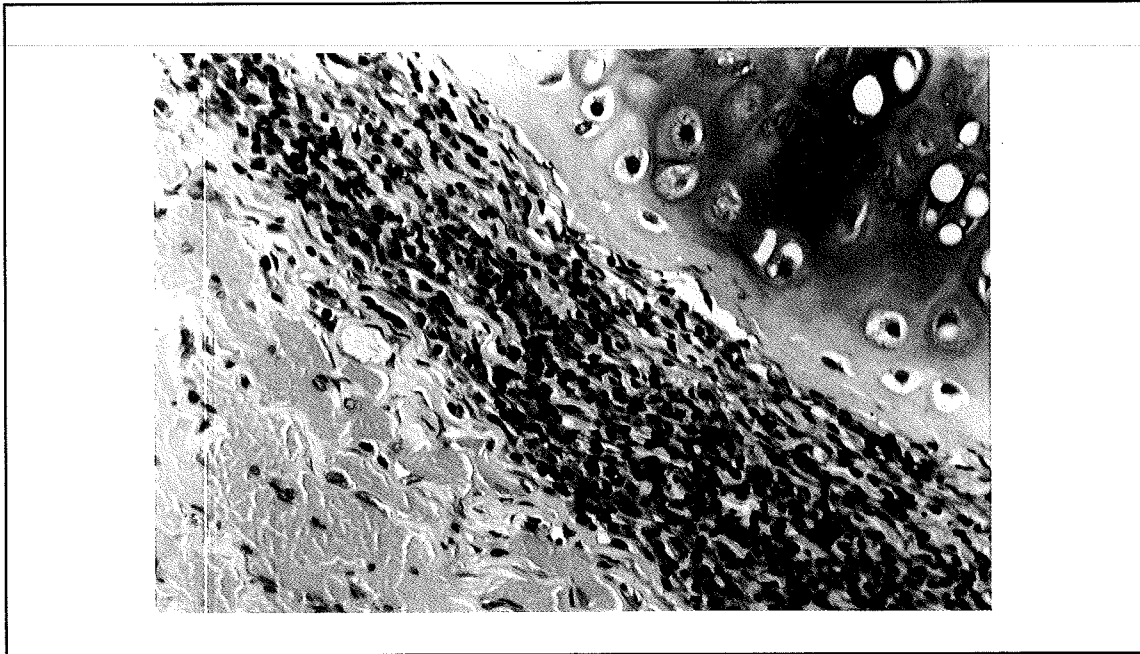
Tablo 1. Her iki denek grubunda (G1, G2) trakeal allogreftlerin histopatolojik inceleme sonuçlarının değerlendirilmesi.

Denek	Lenfosit		PML		Histosit		Eozinofil		Plazmosit		Fibrozis		Nekroz		Neovaskülarizasyon	
	G1	G2	G1	G2	G1	G2	G1	G2	G1	G2	G1	G2	G1	G2	G1	G2
1	++	++++	+	+++	+	+++	-	-	-	++	-	+++	-	-	++	+++
2	++	++++	-	+++	-	+++	-	-	-	++	-	+++	-	-	+	++
3	+	+++	+	+++	++	+++	-	-	-	++	-	+++	-	+	++	++
4	++	++++	+++	+++	++	+++	-	-	-	++	-	+++	-	+	++	++
5	++++	++++	-	+++	++	+++	-	-	-	+++	-	+++	-	-	+++	+++
6	+++	++++	++	+++	+++	+++	-	-	+	++	-	++	-	+++	++	+++
7	++	++++	+	+++	-	+++	-	-	-	++	-	+++	-	+	++	++
8	++	++++	+	+++	+	+++	-	-	-	++	-	+++	-	-	++	++
9	++	++++	+	+++	++	+++	-	-	-	++	-	+++	-	-	++	++
10	-	++++	+	+++	++	+++	-	-	-	++	-	+++	-	+	+	+++
11	++	++++	-	+++	++	+++	-	-	-	++	-	+++	-	-	++	++
12	++	+++	+	+++	++	+++	-	-	-	++	-	+++	-	-	+++	++
13	++	++++	+	+++	++	+++	-	-	-	++	-	+++	-	-	++	++
14	++	++++	+	+++	++	+++	-	-	-	++	-	+++	-	-	++	+++
15	++	++++	+	+++	++	+++	-	-	-	++	-	+++	-	+++	++	+++
16	++	++++	+	+++	++	+++	-	-	-	++	-	+++	-	-	++	++
17	++	++++	+	+++	++	+++	-	-	+	++	-	+++	-	+	++	++
18	++	++++	+	+++	++	+++	-	-	-	++	-	+++	-	-	++	++
19	+++	++++	+	+++	++	+++	-	-	-	++	-	+++	-	-	++	+++
20	+++	++++	+	+++	++	+++	-	-	-	++	-	+++	-	-	++	++
	p<0.001		p<0.001		p<0.001		p>0.05		p<0.001		p<0.001		p<0.01		p<0.05	

Şekil 4. A. Doku yapıştırıcısı cyanoacrylate ile korunmuş trakeal allogreftin çevre stromal doku ile ilişkisi.



Şekil 4. B. Doku yapıştırıcısı cyanoacrylate ile korunmamış trakeal allogreftin çevre stromal doku ile ilişkisi (Greffin etrafında lenfosit ve histiositlerin yaptığı konik iltihabi infiltrasyon görülmektedir). (x200, hematoxilen-eosin)



mek, bronkoplevral fistülü tamir etmek veya trakeoözefagial fistülleri kapatmak için kullanılmaktadır. Bu tip uygulamalar sırasında uygulama kolaylığı nedeniyle açık cerrahi girişim yerine bronkoskopi ve endoskopi gibi daha az invaziv yöntemler tercih edilmektedir (3,14,20,22). Cyanoacrylate bronş ve tra-

kea rezeksiyonlarında daha çok sütür sayısının azaltılması ve anastomozun güvenliğini sağlamak amacıyla kullanılmaktadır. Yapılan çalışmalarda cyanoacrylate kullanımına bağlı olarak hızlı bir iyileşme sürecinin sağlandığı, anastomoz yetmezliğinin önlenmediği saptanmış ve postoperatif dönemdeki

takiplerde darlık ve granülom görülmemiştir (9,11,14).

Trakeanın greft kullanarak yapılan rekonstrüksiyonlarında karşılaşılan en önemli sorunlar, aşırı granülasyon dokusu oluşması nedeniyle meydana gelen darlıklar ve kronik enfeksiyon sonucu greftin reddi olmaktadır (13). Eng ve Sabanathan, yaptıkları çalışmada doku yapıştırıcısı cyanoacrylate kullanılmasıyla postoperatif granülasyon dokusu ve granülom oluşumunun görülmediğini belirtmektedirler (9). Bizim çalışmamızda doku yapıştırıcısı cyanoacrylate ile korunmamış trakeal allogreft yerleştirdiğimiz deneklerde (Grup 2) ileri derecede fibrozis ve belirgin nekrozla karşılaştık. Ayrıca bu deneklerde neovaskülarizasyonun bariz bir şekilde arttığı ve granülasyon dokusunda belirgin bir artışın olduğu saptandı. Oysa ki doku yapıştırıcısı cyanoacrylate ile korunmuş trakeal allogreft yerleştirdiğimiz deneklerin (Grup 1) hiçbirisinde fibrozis oluşumu ve nekroz gözlenmedi. Bunun yanında bu deneklerde neovaskülarizasyonun normal sınırlarda olduğunu saptadık.

Çalışmamızda Grup 1 deneklerinde çevre stromal dokudan az sayıda PML göçü gözlenirken, Grup 2 deneklerinde ise yoğun bir PML göçü saptanmıştır. Ayrıca Grup 2 deneklerde, greft çevresinde yoğun lenfosit ve histiosit infiltrasyonu ile plazmosit fazlalığı saptandı. Bu bulgular olayın akut greft reddi fazından kronik greft reddi fazına geçişin olduğunu, olayın artık kronikleşmeye başladığını ve ciddi bir şekilde greft reddi ile karşı karşıya olduğumuzu gösteriyordu (7,18,19). Eozinofil infiltrasyonu, genellikle kronik red fazının en son aşamalarında greft reddi ile birlikte görülmektedir (7,18,19). Bizim çalışmamızda hiperakut ve akut red fazı ile kronik red fazının başlangıç dönemleri değerlendirilmesi amaçlandığı için her iki gruptaki deneklerin hiçbirisinde eozinofil infiltrasyonu gözlenmedi. Kronik red fazının son aşamalarının da inceleneceği yeni çalışma-

larda, takiplere daha uzun süre devam edildiği takdirde eozinofil infiltrasyonunun da saptanabileceğini düşünmekteyiz. Grup 2 deneklerde neovaskülarizasyonun artmış olması da granülasyon dokusu oluşumunun başladığını gösteriyordu. Oysa ki Grup 1 deneklerde, histopatolojik olarak doku reddi ile ilgili anlamlı bir hücresel değişikliğe rastlamadık.

Ancak bu çalışmada trakea dokusundan alınan allogreftlerin cyanoacrylate ile kaplanması sonrası greft reddi reaksiyonunun daha az olduğu sonucuna varılmakla birlikte, trakea rekonstrüksiyonu için kullanılan doku transferinde aranan lümenin açık kalması, esneklik, uzun dönemde de viabilitenin korunması gibi özellikler açısından yeni çalışmalara ihtiyaç vardır. Çünkü; trakea onarımı için düşünülen bir dokunun sadece doku reddi açısından değil uzun dönem viabilitesi ve orijinal yapısının muhafaza etmesi açısından da değerlendirilmesi gerekmektedir. Bu çalışmada cyanoacrylate kıkırdak defektlerin kaplanması ve doku reddinin azaltılması için kullanılmış, etki mekanizması olarak cyanoacrylate'ın barrier görevi gördüğü düşünülmüştür. Bu çalışmanın sonucunda cyanoacrylate ile doku uyumsuzluğu sorununun ortadan kalkabileceği düşüncesi oluşmaması gerekmektedir. Cyanoacrylate'ın trakea allogreftlerinin reddedilmesi üzerine sebebini bilemediğimiz bir etkisi olabileceğini ortaya koymakla beraber bu konuda yeni çalışmalar gerekmektedir. Elde ettiğimiz sonucun geniş ölçekli yeni çalışmalarla da desteklenmesi durumunda cyanoacrylate ile korunmuş trakeal allogreftlerin, trakeal defektlerin onarılmasında alternatif bir yöntem olarak kullanılabilmesini düşünmekteyiz.

KAYNAKLAR

1. Barthelemy C, Audigier JC, Fraise H: A non-tumoral esophagobronchial fistula managed by isobutyl-2-cyanoacrylate. *Endoscop* 15: 357 (1983).
2. Bhattacharyya P, Dutta A, Samantha AN, Chowdhury SR: New procedure: Bronchoscopic endobronchial sea-

- ling. A new mode of managing hemoptysis. Chest 121: 2066 (2002).
3. Bolcskei PL, Gill E, Haberstumpf H, Lessnau KD, Wellhofer G: Pleurodesis using an acrylate glue in the treatment of therapy-resistant symptomatic pneumothorax. Pneumologie 44: 293 (1990).
 4. Borrie J, Redshaw NR, Dobbinson TL: Silastic tracheal bifurcation prosthesis with subterminal dacron suture cuffs. J Thorac Cardiovasc Surg 65: 956 (1973).
 5. Couraud L, Brunegeau A, Martigne C, Meriot S: Prevention and treatment of complications and sequelae of tracheal resection and anastomosis. Int Surg 67: 215 (1982).
 6. Dutton J, Yates PO: Study of the effects of a plastic adhesive, methyl-2-cyanoacrylate monomer (M2C-1) in variose tissues. J Neurosurg 24: 876 (1966).
 7. Düzgün N: Transplantasyon immün biyolojisi, "Klinik İmmünoloji, editör: Tokgöz G, Ankara Üniversitesi Tıp Fakültesi Yayınları, Ankara (1997)", sayfa 220.
 8. Ellis DA, Shaikh A: The ideal tissue adhesive in facial plastic and reconstructive surgery. J Otolaryngol 19: 68 (1990).
 9. Eng J, Sabanathan S: Tissue adhesive in bronchial closure. Ann Thorac Surg 48: 683 (1989).
 10. Fraizer HA, O'Connell KJ, Wagner GN, Clark MA: Sutureless renal repair after low-velocity ballistic trauma. J Urol 139: 1115 (1988).
 11. Glass BA, Albert HM: Sutureless bronchial stump closure in an experimental study. J Thorac Cardiovasc Surg 49: 194 (1965).
 12. Glover H, Chavis TV, Daniel TM, Kron IL, Spotnitz WD: Fibrin glue application through the flexible fiberoptic bronchoscope, closure of bronchopleural fistulas. J Thorac Cardiovasc Surg 93: 470 (1987).
 13. Grillo HC: Surgical anatomy of the trachea and techniques of resection, "General Thoracic Surgery, editörler: Shields TW, LoCicero J, Ponn RB, Lippincott Williams&Wilkins Comp, Philadelphia (2000)", sayfa 873.
 14. Hachida M, Naruns P, Morris S, Irie I, Cochran AJ, Morton DL: Bronchial anastomosis with a tissue adhesive. J Thorac Cardiovasc Surg 93: 344 (1987).
 15. Neville WE, Bolanowski JP, Kotia CG: Clinical experience with the silicone tracheal prosthesis. J Thorac Cardiovasc Surg 99: 604 (1990).
 16. Perelman MI, Koroleva NS: Primary tumors of the trachea, "International trends in general thoracic surgery, editörler: Grillo HC, Eschapasse H. International Trends in General Thoracic Surgery, WB Saunders Comp, Philadelphia (1987)" sayfa: 91.
 17. Rao VR, Mandalam KR, Gupta AK, Kumar S, Joseph S. Dissolution of isobutyl-2-cyanoacrylate on long time follow-up. Am J Neuroradiol 10: 135 (1989).
 18. Robbins SL, Kumar V, Cotran RS: Basic Pathology, editör: Mitchell J, WB Saunders Comp, Philadelphia (1992), sayfa: 112.
 19. Roitt I, Brostoff J, Male D: Transplantation and rejection, "Immunology, Mosby, London (1996), sayfa 26.1.
 20. Sabanathan S, Eng J, Richardson J: The use of tissue adhesive in pulmonary resections. Eur J Cardiothorac Surg 7: 657 (1993).
 21. TsengYC, Hyon SH, Ikada Y: Modification of synthesis and investigation of properties for 2-cyanoacrylates. Biomaterials 11: 73 (1990).
 22. Vandeplass Y, Blecker U, Lanciers S, Vandeveldel A, De Backer A, Beyens T, Deconinck P: Endoscopic closure of a recurrent tracheoesophageal fistula. Ann Chir 47: 736 (1993).
 23. Vasko JS, Brockman SK: Clinical and experimental experiences with plastic adhesives. Ann Surg 62: 123 (1959).