

## KONJENİTAL UNİLATERAL ALAR HİPOPLAZİ/APLAZİ'NİN AURİKÜLER KOMPOZİT GREFT İLE ONARIMI: OLGU SUNUMU

Aret Çerçi ÖZKAN, Orhan ÇİZMECİ, Alp ASLAN\*

### ÖZET

Konjenital alar hipoplazi ender görülen bir anomalidir. Kliniğimize 3 olgu bu şikayet ile başvurdu.

Onarım için hipoplastik ala bölgesinde, deri altı planda, diğer nostril ile simetri oluşturacak bir cep hazırlandı. Daha sonra, kulaktan üçgen biçimli kompozit 'auriküler' greft alınarak, donör bölge primer onarıldı. 'Auriküler' kompozit greft, alar bölgede hazırlanan cep içine implante edildi. Tüm olgularımızda, kompozit greftin tuttuğu gözlemlendi. Donör sahada komplikasyon gözlenmedi.

Onarılan nostrilin, geç post-operatif dönemde retrakte olması nedeni ile, ala bölgesinde hazırlanan cebin, ve auriküler kompozit greftin, normal nostrile göre biraz daha büyük hazırlanmasının, veya 'nostril retainer' kullanımının, daha iyi bir simetri elde edilmesinde yararlı olacağını düşünmekteyiz.

**Anahtar kelimeler:** Konjenital alar hipoplazi, auriküler kompozit greft.

### SUMMARY

*Reconstruction of congenital alar hypoplasia/aplasia by auricular composite graft: Case report.* Congenital alar hypoplasia is a rare anomaly. Three case admitted to our clinic with this complain.

A subcutaneous pocket that was dimensionally symmetrical to the left nostril was created at the hypoplastic alar region for reconstruction. Then a triangular shaped composite was harvested; and the donor-site was primarily repaired.

This composite auricular graft was implanted in the pocket that had been prepared on the alar region. The composite grafts were survived in all cases. No donor-site complication was observed.

We think that, preparing a pocket and inserting a composite auricular graft bigger than the normal nostril or using a nostril retainer could yield a better symmetry due to retraction of the reconstructed nostril in late postoperative follow-up.

**Key words:** Congenital alar hypoplasia, auricular composite graft.

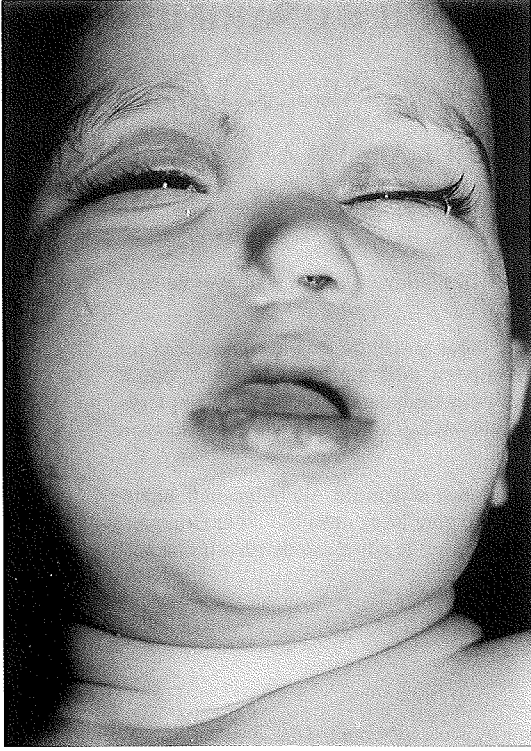
### GİRİŞ

Konjenital unilateral alar hipoplazi/aplazi (yarım burun), ala bölgesinin tek taraflı olarak az gelişmesi ile veya hiç gelişmemesi ile karakterize ender görülen bir anomalidir (6). Bu anomali burun estetiğinin bozulmasına yol açmakta, beraberinde görülebilen koanal atrezi, ise üst hava pasajlarında tıkanıklığa yol açabilmektedir (5). Kliniğimize 3 olgu bu şikayet ile başvurmuştur (Şekil 1).

### VAKA TAKDİMİ

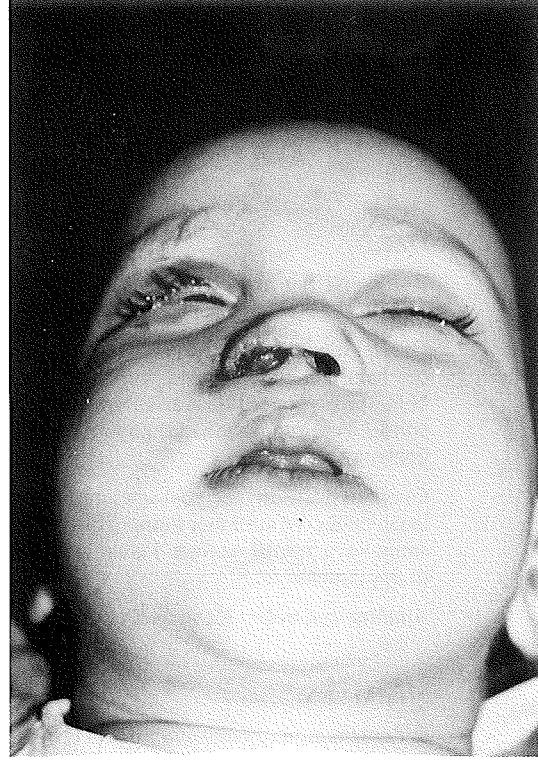Sağ unilateral alar hipoplazi nedeni ile kliniğimize başvuran 1, 3, 7 yaşlarındaki 3 kız çocuğuna, auriküler kompozit greft ile ala onarımı önerilerek hastalar interne edilmiştir. Hastaların preoperatif muayene ve tetkiklerinde, ipsilateral bölgedeki nazal pasajlarının bir olguda total, diğer iki olguda parsiyel atrezili olduğu tespit edilmiş, bunun dışında başka bir özellik gözlenmemiştir.

Şekil 1. Konjanital alar hipoplazi (yarım burun)



Onarım için önce, kolumellanın lateralinden ve nasolabial bileşkenin hemen kenarından başlayarak, transvers biçimde laterale doğru uzanan 0.5 mm'lik küçük bir deri insizyonu yapılmış, bu insizyonun proksimalinde kalan hipoplastik ala bölgesinde deri altı planda diğer nostril ile simetri oluşturacak bir cep hazırlanmıştır. Daha sonra kulak heliksinden tabanı 0.8 cm, yüksekliği 1 cm olan üçgen biçimli kompozit auriküler greft alınarak donör bölge primer onarılmıştır. Kompozit greftin konveks yüzeyinde, kulağın dorsal bölgesine ait olan deri, tabanda 1 mm kadar bırakılmış, geri kalanı subperikondrial keskin diseksiyon ile eksize edilerek, izotonik solüsyonu ile ıslatılmış gaz içinde saklanmıştır. Konkav yüzeydeki deri ise nostrilin iç yüzünü oluşturmak amacı ile tamamen korunmuştur. Üçgen biçiminde çıkarılmış olan kıkırdağın, 'alar rim'i oluşturacak olan taban kısmı 3 mm eninde bırakılmış, apikal bölgede kalan kısmı eksize edilmiştir. Auriküler kopmozit greftin konkav yüzü, nostrilin iç yüzünün derisini oluşturacak biçimde

Şekil 2. Erken postoperatif görünüm



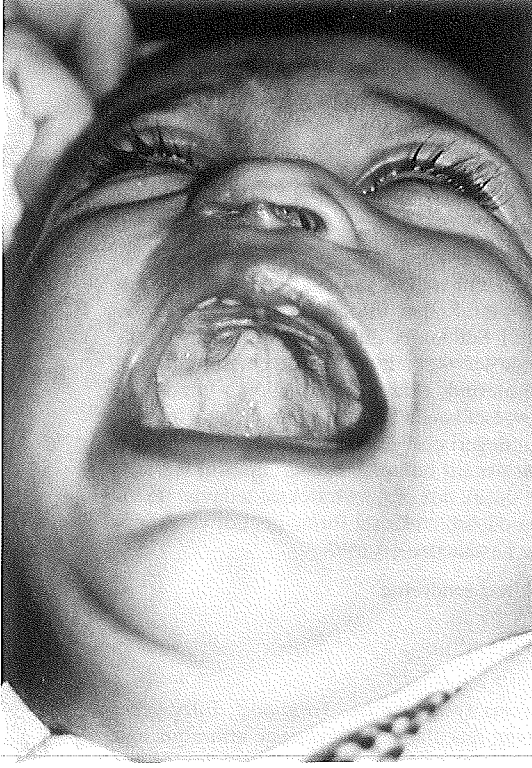
alar bölgede hazırlanan cep içine implante edilmiş, bu cebin, arka yününde kalan defekt ise, kopmozit greftten eksize edilmiş olan ve izotonik solüsyonu ile ıslatılmış gaz içinde saklanmış olan deri grefti ile onarılmıştır. Oluşturulan nostril içine tüllegrass ile stent yapılarak ameliyata son verilmiştir. Post operatif dördüncü günde stent açılmış, tüm olgularda deri greftinin tamamının, kopmozit greftin ise büyük bölümünün tuttuğu gözlenmiş, pansuman ile takiplere devam edilmiştir. Vakaların hiçbirinde donör sahada herhangi bir komplikasyon gözlenmemiştir (Şekil 2).

## TARTIŞMA

Konjenital ala hipoplazisi, çentik şeklinde veya kıkırdak desteğin düzleşmesi ve yetersizliği şeklinde görülür (4).

Ala onarımı için, burun kanadında cep oluşturarak, içine auriküler kompozit greft implantasyonu (4,3), median alın flep kulla-

Şekil 3. Geç postoperatif görüntüm



nımı (5) ve subkutan pediküllü nasolabial flep kullanımı (2) bildirilmiştir. Auriküler kompozit greft ile ala onarımı konjenital defektlerin yanısıra, tümör nedeni ile yapılan tam kat eksizyonlarda da uygulanabilmektedir (7).

İstenilen kozmetik sonucun elde edilebilmesi için, auriküler kompozit greftin tamamının yaşaması çok önemlidir. Bunun için, auriküler kompozit greftin, dikkatle ve atravmatik teknik ile alınması, nedbe içermeyen ve iyi vaskülarize olan bir alıcı bölgeye yerleştirilmesi gerekmektedir (1).

Auriküler kompozit greftin başlangıçtaki beyazlığı, 6-24 saat sonra eritrosit invazyonu nedeni ile pembeye dönüşür. Yirmi dört saa-

tin sonunda greftte, venöz konjesyona bağlı siyanoz gözlenir. Sağlıklı bir dolaşım 3-7 gün içinde sağlanır (1).

Bizim olgularımızda erken post operatif dönemde tatmin edici, simetrik bir görünüm elde edilmiş, ancak 2 ay sonraki takiplerimizde, onarılan nostrilin retrakte olduğu gözlenmiştir (Şekil 3). Bu yanılıya bir kez daha düşmemek için, ala bölgesinde hazırlanan cebin ve auriküler kompozit greftin normal olan nostrile göre biraz daha büyük hazırlanmasının, veya kompozit greftin viabilitesinden emin olunduktan sonra 'nostril retainer' kullanımının, yararlı olacağını düşünmekteyiz.

Özellikle konjenital alar hipoplazilerde, nazal havayolunun onarımı gerekli değildir. Önemli olan estetik görünümlü bir nostril oluşturmaktır (5). Olgularımızda, nazal havayolu onarımı yapılmamış, sadece alar bölgenin görünüşüne yönelik girişimde bulunulmuştur.

#### KAYNAKLAR

1. Baker DC: Composite Grafts In: Georgiade SG, Riefkohl R, Levin LS, eds. Plastic, Maxillofacial and Reconstructive Surgery. William & Wilkins. Baltimore (1997).
2. Çizmeci O, Çetinkale O, Kesim SN: Burun ucu kayıplarında subkutan pediküllü nasolabial fleple onarım. KBB postası 1993.
3. Kobayashi S, Haramoto U, Ohmori K: Correction of the hypoplastic nasal ala using an auricular composite graft. Ann Plast Surg 1996 Nov;37:490.
4. Moritsch E: Correcture of congenital defects of the wing and the tip of the nose. Laryngol Rhinol Otol (Stuttg) 1977 Mar; 56: 223.
5. Nagase T, Kobayashi S, Ohmori K: Achieving natural shading of the nostril in the reconstruction of a half nose. Br J Plast Surg 1998 Mar;51:131.
6. Saraiya H: Isolated congenital unilateral alar defect: a rare anomaly. Plast Reconstr Surg 1996 Jan;97:246.
7. Yücel EA, Çizmeci O: Sinonasal T-lenfoma deformitesinin cerrahi tedavisi. KBB İhtisas Dergisi 2001; 8:336.