

HIPOFİZ ADENOMUNU TAKLİT EDEN PERSİSTAN TRİGEMİNAL ARTER ANEVİZMASI: OLGU SUNUMU

Serdar ÖZGEN, Deniz KONYA, Türker KILIÇ, M. Necmettin PAMİR*

ÖZET

Hipofiz makroadenomlarının ayırıcı tanısı, sellada yerleşim gösterebilecek patolojik süreçlerin çeşitliliği nedeniyle bazı olgularda zorluk ve özellik arz etmektedir. Bu çalışmada hormon salgılamayan hipofiz makroadenomu ve tıkaçıcı tipte beyin damar hastalığı tanularıyla izlenmekte olan, görme yakınmasının ortaya çıkması üzerine kliniğimize gönderilen edilen ve yapılan tetkikler sonucunda intrasellar lokalizasyonlu PTA anevrizması saptanan 76 yaşında kadın olgu sunulmuştur.

Bu olgu sunumunda: a) hipofiz makroadenomlarının ayırıcı tanısında PTA anevrizmasının bulunması, b) tıkaçıcı tipte beyin damar hastalıklarının etiyojisinde tromboze anevrizmaların olabileceği, c) 76 yaşındaki olguda saptanan intrasellar yerleşimli 2 cm çaplı kanamamış anevrizmanın tedavisinin nasıl yönetildiği literatürün öngörüsü ile tartışılmıştır.

Anahtar kelimeler: Anevrizma, hipofiz adenomu, persistan trigeminal arter

SUMMARY

Persistent trigeminal artery aneurysms mimicking pituitary adenomas. Differential diagnosis of atypical sellar lesions poses great clinical difficulties because of the wide range of possible diagnoses. We present a 76-year-old woman who came to clinical attention with visual symptoms and subsequently referred to our clinic with preliminary-diagnoses of non-secreting pituitary adenoma and a cerebrovascular accident and finally diagnosed with a persistent trigeminal artery aneurysm.

This report emphasizes that persistent trigeminal artery aneurysms should be included in the differential diagnosis of sellar lesions, that thrombosed aneurysms should be considered in the differential diagnosis of embolic stroke and discusses the decision making process in the management of a 2cm sized unruptured persistent trigeminal artery aneurysm with a focus on the current literature.

Key words: Aneurysm, pituitary adenomas, persistent trigeminal artery.

GİRİŞ

Fetal hayatta kranioserebral sirkülasyonun gelişimi süresince karotid arterlerle ortabeyin arterleri arasında geçici segmental anastomozlar oluşur (12). Fetal hayatın 5. haftasında karotid arterlerle orta beyin arasındaki en önemli anastomoz trigeminal arterdir. Diğer embriyonik anastomozlar ise primitif otik, hipoglossal ve proatlantal intersegmental arterdir (11). Normalde bu anastomozlar posterior komunikan arterlerin gelişimiyle, en geç doğumdan 2 hafta sonra olmak üzere kendiliğinden kapanır. Erişkin popülasyon-

daki karotid-vertebrobasiler anastomozlarına bağlı vasküler anomalilerin %85'inde sebep persistan trigeminal arter (PTA) dir (6,9). Anjiyografik olarak PTA'yla karşılaşılma insidansı %0.1-0.2'dir (14). Genellikle anevrizmalı olgularda veya hipofiz sapı basısıyla hormonal bozukluğu olan olgularda tesadüfen yapılan nöroradyolojik incelemeler sırasında tanı konulmaktadır. PTA'lı olgularda anevrizma görülme sıklığı yüksek olmakla birlikte, PTA'nın kendisinden köken alan anevrizma oldukça nadirdir.

Bu çalışmada sebep olduğu embolik olay ile

aynı hemisferde tıkaçıcı tipte beyin damar hastalığına neden olan ve hipofiz makroadenomunu tanısıyla izlenen, intrasellar yerleşimli tromboze PTA anevrizması olgusu tartışılmıştır.

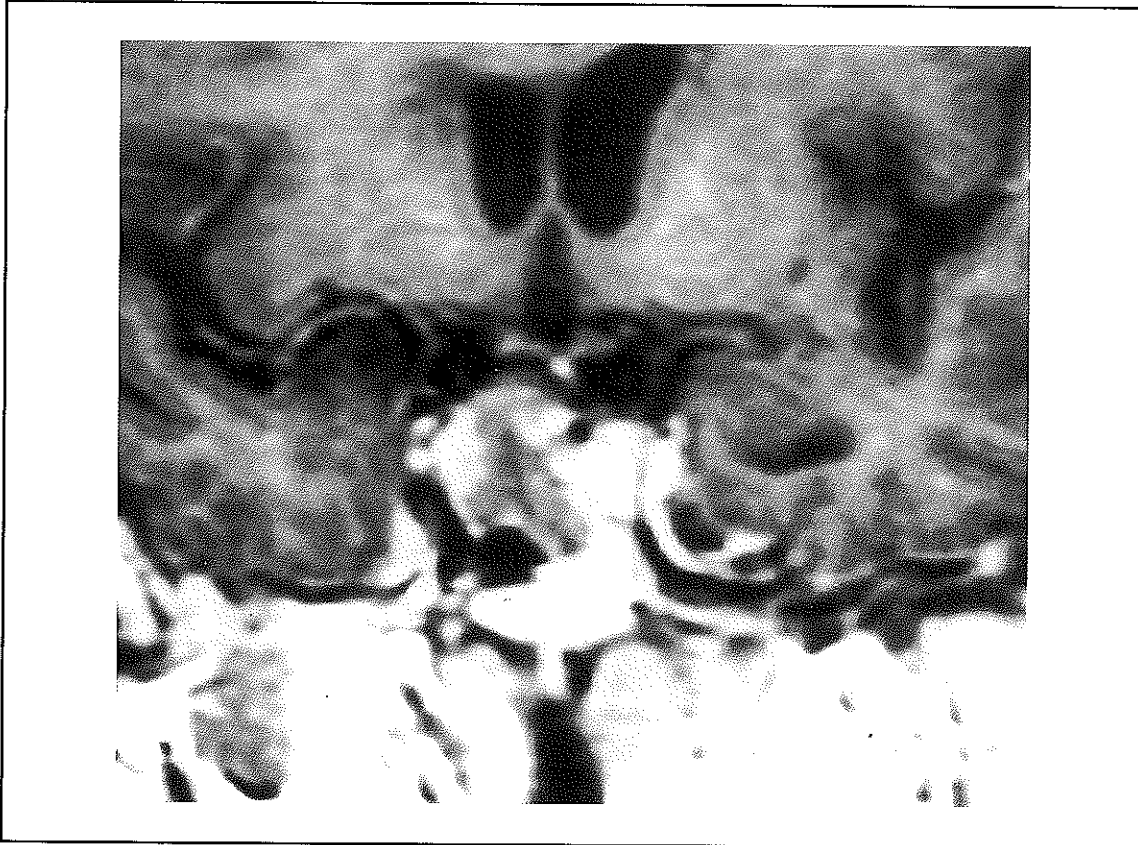
VAKA TAKDİMİ

Bir yıl önce sol vücut yarısında güçsüzlük yakınmasıyla nöroloji kliniğine yatırılıp yapılan tetkiklerde serebrovasküler olay (SVO) tanısı konulan 76 yaşında kadın olgu. Özgeçmişinden 25 yıl önce geçirilmiş gastrointestinal sistem kanaması, 10 yıldır diabetes mellitus tip II ve hipertansiyon tanısıyla medikal tedavi uygulandığı, 1 yıl önceki SVO sonrasında yapılan kranial manyetik rezonans görüntüleme (MR) de hipofiz makroadenomunu saptandığı öğrenildi. Fizik muayenede herhangi bir patolojiyle karşılaşmadı. Kan hemoglobini: 12.5g/dl, lökosit:

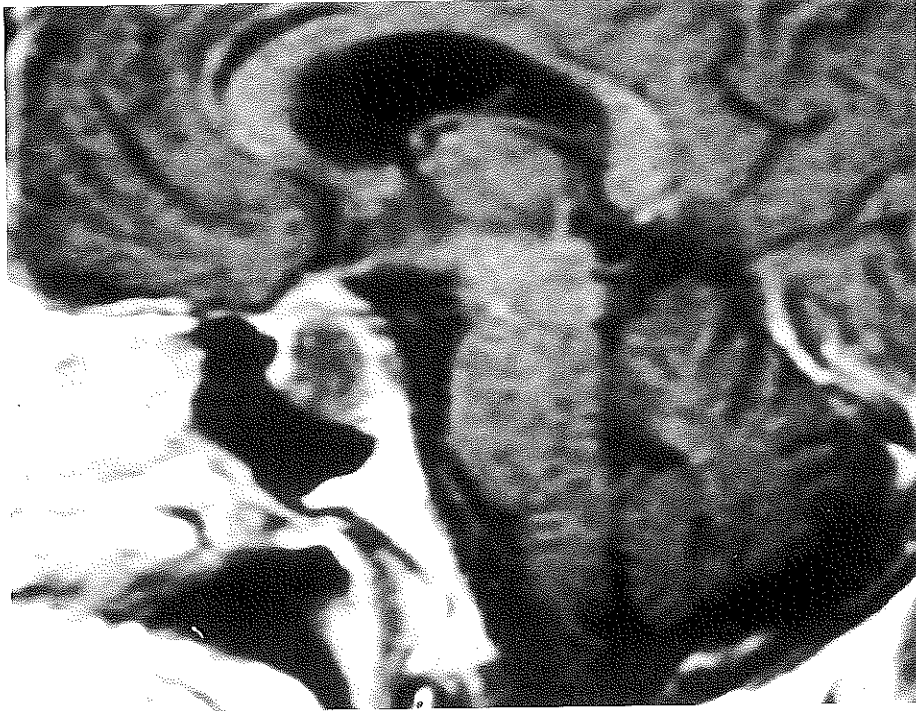7400/mm³, sedimantasyon: 12mm/h bulundu. Kan hormon değerlerinde patoloji saptanmadı. Olgunun nörolojik muayenesinde sol üst, alt ekstremitelerde sekel 2/5 kuvvet kaybı (SVO'ya bağlı) ve sol hemihipoestezi saptandı. Görmede azalma yakınmasına rağmen göz, görme alanı muayenesinde yaşla uyumlu değişiklikler dışında patolojik bulgularla karşılaşmadı. Antihipertansif ve oral antidiabetikler dışında ilaç kullanmadığı öğrenildi.

Nöroradyolojik incelemelerde Hipofiz MRI: T2 (TR/TE=3000/90msec, ET=16) ve T1 (TR/TE=340/14 msec) ağırlıklı incelemelerde hipo ve hiperintens alanlar içeren, düzgün sınırlı, 20x20mm boyutlarında sellar kitle saptandı. Kitlenin suprasellar sistemlere doğru uzanım göstererek optik kiazma ve infundibulumu bası yaptığı görüldü. Kontrast sonrası lezyonun heterojen kontrast tutulumu gösterdiği saptandı. Sellar MRI bulguları

Şekil 1. T1 ağırlıklı kontrastlı koronal Hipofiz MRI'nda PTA anevrizmasının görünümü.



Şekil 2. T1 ağırlıklı kontrastlı sagittal Hipofiz MRI'nda PTA anevrizmasının görünümü.



ilk planda kanamış bir hipofiz makroadenomu düşünürdü. Anjiyografi tetkikinde ise sağ internal karotid arterden (ICA) orijin alan PTA ve PTA başlangıcında lokalize büyük anevrizma saptandı. PTA'nın sağ ICA kavernöz segmentinden çıkıp posteromedialle doğru uzanarak basiler arter distalinde superior serebellar arter ile birleştiği görüldü.

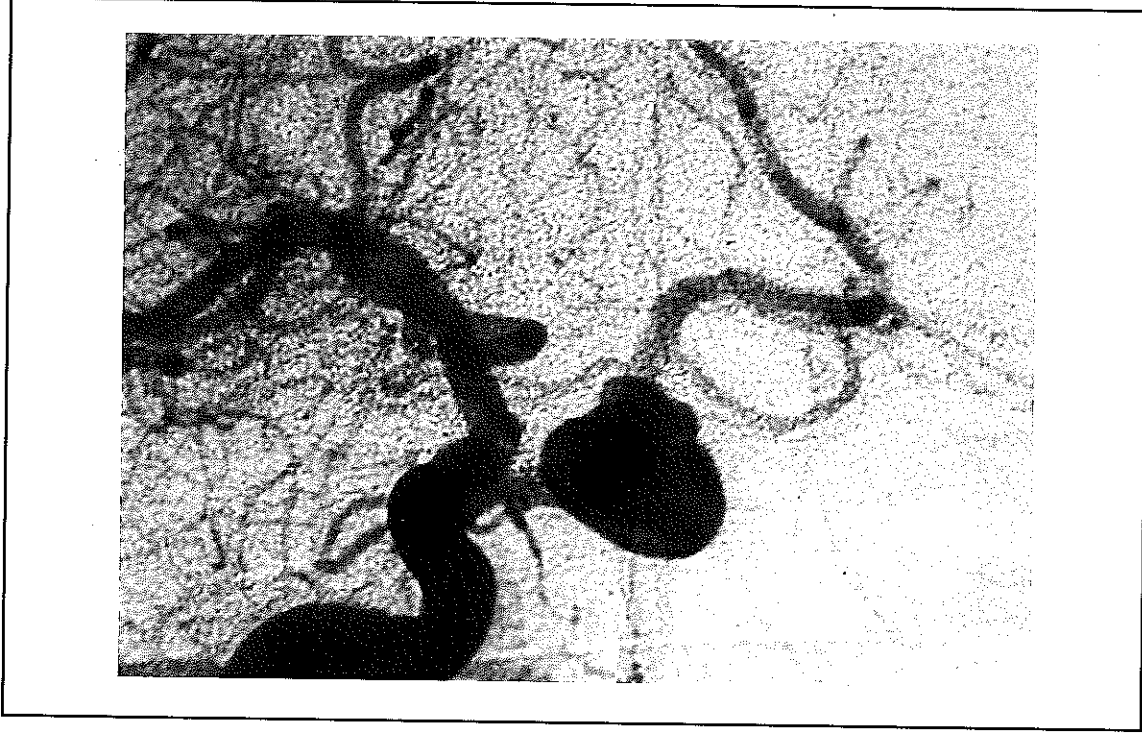
Olgunun öncelikle intrasellar tromboze anevrizması olduğu için antikoagülan tedavisi düzenlendi. Yaşı ve genel klinik durumu itibariyle lezyona yönelik cerrahi ve endovasküler tedavi yapılmadı. Nöroradyolojik izlem önerildi. Olgunun 6. aydaki kontrol nöroradyolojik ve klinik incelemelerinde ek patolojik süreç saptanmadı. Takibinin 8. ayında olan hasta ek defisitsiz olarak yaşamını sürdürmektedir.

TARTIŞMA

Fetal hayatta karotis ve vertebrobasiler sistem arasındaki primitif anastomotik arterler,

posterior kommunikan arterler dışında olguların ancak %0,1-0.6'sında anjiyografik olarak açık kalırlar (4). Tüm patent primitif arterlerin %85'ini PTA olguları oluşturur (6,9). Olgularda çoğu zaman PTA'ya bağlı bir klinik bulguya rastlanmaz. PTA olgularında klinik bulgular PTA'nın çevre dokulara olan baskı bulgularına bağlı olarak ortaya çıkar. ICA'nın kavernöz segmentinden köken alan trigeminal arterin serebrovasküler gelişmede bir hata sonrası patent olarak kaldığı düşünülmektedir (5). Konjenital bir anomali olan PTA'nın santral sinir sisteminin yine konjenital olarak bilinen serebrovasküler malformasyonlarıyla birlikteliği yüksektir. PTA'lı olguların %25'inde intrakranial vasküler bir hastalık olduğu ve bunlarında %56'sını anevrizmaların oluşturduğu bilinmektedir (15). Literatürde ICA, orta serebral arter (MCA), anterior serebral arter (ACA) ve posterior kommunikan arter (PCoA) anevrizmalı bazı olguların DSA incelemelerinde PTA ve anevrizma birlikteliği gösterilmiştir

Şekil 3. Oblik kranial anjiyografide sağ ICA kavernöz segmentinden köken alan PTA ve PTA'dan çıkan büyük anevrizma.



(1,2,13,15). PTA seyrek olarak arteriovenöz malformasyonlarla birlikte görülür. Nakai ve arkadaşları PTA'yla infratentoryal bir arteriovenöz malformasyonu olan olguyu bildirmişlerdir (10). PTA'lı olgularda diğer sistemlerde anevrizma görülme olasılığı yüksek olsa da PTA'nın kendisinden kaynaklanan anevrizma oldukça nadirdir. Nöroşirürji literatüründe PTA'dan kaynaklanan 14 anevrizma olgusu bildirilmektedir (5,16).

Kavernöz sinüs ve hipofiz beziyle yakın ilişki içerisinde olan PTA hipofiz sapına bası yaparak kan prolaktin değerinde yükselmeye neden olur. Hipofiz adenomu ön tanısıyla yapılan rutin nöroradyolojik incelemelerde rastlantısal tanı konulabilir (3). Kavernöz sinüsle olan ilişkisi nedeniyle kranial sinirlere özellikle de VI. kranial sinire bası yaparak klinik bulguların ortaya çıkmasına neden olur (14).

Serebrovasküler olayların etiolojisinde pek çok etken olduğu bilinmektedir. Çok seyrek olarak tromboze anevrizmalardan gelişen

embolik olaylar da tıkaçıcı tipte beyin damar hastalığına neden olmaktadır. Ancak literatürde intrasellar, tromboze PTA anevrizmasının neden olduğu embolik olay sonucu gelişen tıkaçıcı tipte beyin damar hastalığına rastlanılmamıştır.

Nöroşirürji literatüründe PTA'dan kaynaklanan 14 anevrizma olgusu bildirilmektedir (5,16). Bu 14 olgunun sadece 4'üne cerrahi tedavi uygulanmış, diğer olgular izlenmiştir. Cerrahi uygulanan 4 olgunun 2'sine direkt kliplleme, diğer 2 olguya ise karotid arter ligasyonu, süperfisial temporal arter (STA) / orta serebral arter anastomozu ve baziler arter PTA kavşağına ligasyon yapılmıştır (16). PTA hem karotid arter hem de basiler arterden kanlandığı için tek başına internal karotid arter ligasyonu tedavi için yeterli olmamaktadır. Bu nedenle klinik olarak belirgin yakınması olmayan olgularda nöroradyolojik izlem bugün için en kabul edilen yöntemdir. Cerrahi uygulanmayan olguların izlemleri noninvaziv bir tetkik olan manyetik re-

zonans anjiyografiyle yapılmalıdır (8). PTA olgularında de novo anevrizmalar oluştuğu daha önceki çalışmalarda gösterildiği için insidental olarak saptanan PTA olguları takibe alınmalıdır (7).

Sonuç olarak;

1. Hipofiz amkroadenomlarının ayırıcı tanısında PTA anevrizmaları da bulunmalıdır
2. Tromboze PTA anevrizmaları embolik olaylar sonucunda SVO'ya neden olabilirler
3. İntrasellar, kanamamış, 2 cm çapındaki, 70 yaş üzeri PTA anevrizmalı olgunun tedavisi izlem olmalıdır.

KAYNAKLAR

1. Alleyne CH Jr, Krisht A, Yoo FK, Silverstein A, Colohan AR. Bilateral persistent trigeminal arteries associated with cerebral aneurysms and aortic arch vessel anomaly. *South Med J* 1997; 90: 434-438.
2. de Oliveira, Grotta CC, Assis MS. Persistent trigeminal artery associated with aneurysm of the middle cerebral artery. Case report and review of the literature. *Arq Neuropsiquiatr* 1997; 55: 834-840.
3. Ekinci G, Baltacıoğlu F, Kılıç T, Cimsit C, Akpınar I, Pamir MN, Erzen C. A rare cause of hyperprolactinemia: persistent trigeminal artery with stalk-section effect. *Eur Radiol* 2001; 11: 648-650.
4. Fields WS. The significance of persistent trigeminal artery. *Radiology* 1968; 91: 1096-1101.
5. Freitas PE, Aquini MG, Chemale I. Persistent primitive trigeminal artery aneurysm. *Surg. Neurol* 1986; 26: 373-374.
6. Gillilan LA. Anatomy and embryology of the arterial system of the brainstem and the cerebellum. In Vinken PJ, Bruyn GW (eds), *Handbook of Clinical Neurology*, volume 12, Amsterdam: North Holland 1972: 25-44.
7. Ishigoro M, Nakagawa T, Yamamura A, Matsuno F, Yonemasu Y. De novo aneurysm associated with persistent primitive trigeminal trigeminal artery: case report. *No Shinkei Geka* 1995; 23: 1017-1020.
8. Kılıç T, Pamir MN, Erzen C. MR angiography of the persistent trigeminal artery associated with an aneurysm. *Turkish Neurosurgery* 1997; 7: 91-93.
9. Lic TA. Clarification regarding to nomenclature of the "so called" segmental and presegmental arteries. In Salamon G (ed), *Advances in Cerebral Angiography*, Berlin: Springer 1975; 314p.
10. Nakai Y, Yasuda S, Hyodo A, Yanaka K, Nose T. Infratentorial arteriovenous malformation associated with persistent primitive trigeminal artery: case report. *Neuro Med Chir (Tokyo)* 2000; 40: 572-574.
11. Osborn Diagnostic Cerebral Angiography. Second Edition. Philadelphia, Lipincott Williams & Wilkins 1999; 4p.
12. Osborn Diagnostic Cerebral Angiography. Second Edition. Philadelphia, Lipincott Williams & Wilkins 1999; 65p.
13. Pötin M, Miralbes S, Cattin F, Marchal H, Amor-Sahli M, Moulin T, Bonneville JF. MRI and MR angiography of persistent trigeminal artery. *Neuroradiology* 1996; 38: 730-733
14. Salas E, Ziyal IM, Sekhar LN, Wright DC. Persistent trigeminal artery: an anatomical study. *Neurosurgery* 1998; 43: 557-561
15. Sugiyama N, Yamashita N, Kamiya K, Fukuoka H, Nagai H. Two cases of persistent primitive artery associated with anterior communicating aneurysm. *No Shinkei Geka* 1987; 15: 1361-1364
16. Yamaki T, Takeda M, Takayama H, Nakagaki Y. A case of persistent trigeminal artery aneurysm treated by proximal obliteration of feeding vessels in both intra and extracranial compartments. *No Shinkei Geka* 1987; 15: 313-318