

HEMANJİOMA BAĞLI "PİNOKYO" BURUN ŞEKİL BOZUKLUĞUNUN OPEN-TİP PLASTİ TEKNİĞİ İLE ONARIMI: OLGU SUNUMU

Aret Çerçi ÖZKAN, Burçak TÜMERDEM, Orhan ÇİZMECİ, Metin ERER*

ÖZET

'Pinokyo' veya 'Sirano' burun şekil bozukluğu hemanjioma bağlı ender rastlanan bir deformitedir. Hastanın kişilik gelişimi üzerinde olumsuz etkiler yapabilir. Kitle etkisine bağlı olarak nasal kıkırdaklarda şekil bozukluklarına yol açabilir. Bu nedenle burun ucu yerleşimli hemanjiomlara involüsyon beklenmeksizin erken müdahale etmek gerekir.

Olgumuz 6 yaşında kız çocuğu sağ infraorbital bölge ve burun ucunda kitle nedeniyle kliniğimize başvurdu. Hasta ve yakınları kitlenin neden olduğu şekil bozukluğundan şikayet etmekteydi. Sağ alt infraorbital bölgedeki kitle eksize edilip primer onarıldı. Burun ucu yerleşimli kitleye 'open-tip' plasti tekniği ile eksizyon yapıldı. 'Open-tip' plasti tekniği, burun derisinde herhangi bir insizyon nedbesi oluşmamasını sağladı.

Anahtar kelimeler: 'Pinokyo' veya 'Sirano' burun deformitesi, burunda hemanjiom

SUMMARY

Reconstruction of 'Pinocchio Nasal Deformity Caused by Hemangioma by Open-tip Plasty Technique. 'Pinocchio' or 'Cyrano' nasal deformities are rare deformities caused by hemangioma. The presence of this mass may have negative effects on personality and may cause nasal cartilage deformity. Due to these problems nasal tip hemangiomas deserve early treatment without expectation of involution.

Our case is a six-year-old girl. She is admitted to our clinic because of right infraorbital and nasal tip masses. The main complain was the aesthetic deformity caused by the masses. The right infraorbital mass was excised and repaired primarily. The nasal tip mass was excised by open-tip plasty technique. With this technique the lesion is excised without a visible incisional scar on the nasal skin.

Key words: 'Pinocchio' or 'Cyrano' nasal deformity, nasal hemangioma

GİRİŞ

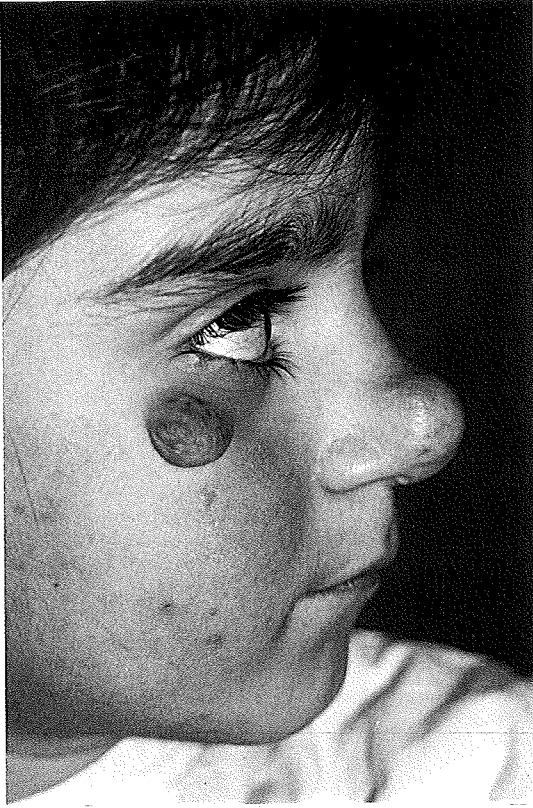
'Pinokyo' veya 'Sirano' burun şekil bozukluğu, hemanjioma bağlı ender rastlanan bir deformitedir (1). Bu deformitenin varlığı hastanın kişiliği üzerinde olumsuz etki gösterir (2).

OLGU SUNUMU

Olgumuz 6 yaşında bir kız çocuğuydu. Sağ infraorbital bölge laterali ve burun ucunda mevcut kitleler nedeniyle kliniğimize başvurdu (Şekil 1). Hastanın temel şikayetleri kitlelerin neden olduğu estetik görünüm bozukluğu ve bunun arkadaş çevresinde alay

konusu olmasıydı. Yapılan fizik muayenede, sağ infraorbital bölge lateralindeki kitlenin 1,0x0,8 cm boyutlarında yumuşak kıvamlı saplı mobil bir kitle, burun ucunda alt lateral kıkırdaklar üzerinde yerleşmiş olan 1,5 cm çapındaki küresel kitlenin de yine aynı kıvamda yarı mobil bir kitle olduğu tespit edildi. Hasta yakınları bu kitlelerin daha önceki yıllarda daha iri ve koyu mor renkli olduklarını ifade ettiler. MRI incelemesinde kitlelerin derin dokularda devamlılık göstermediği saptandı. Her iki kitlenin de ufalmış hemanjiomlar olduğu sonucuna varılarak çıkarılmaları için hastanın genel anestezi altında ameliyat edilmesine karar verildi.

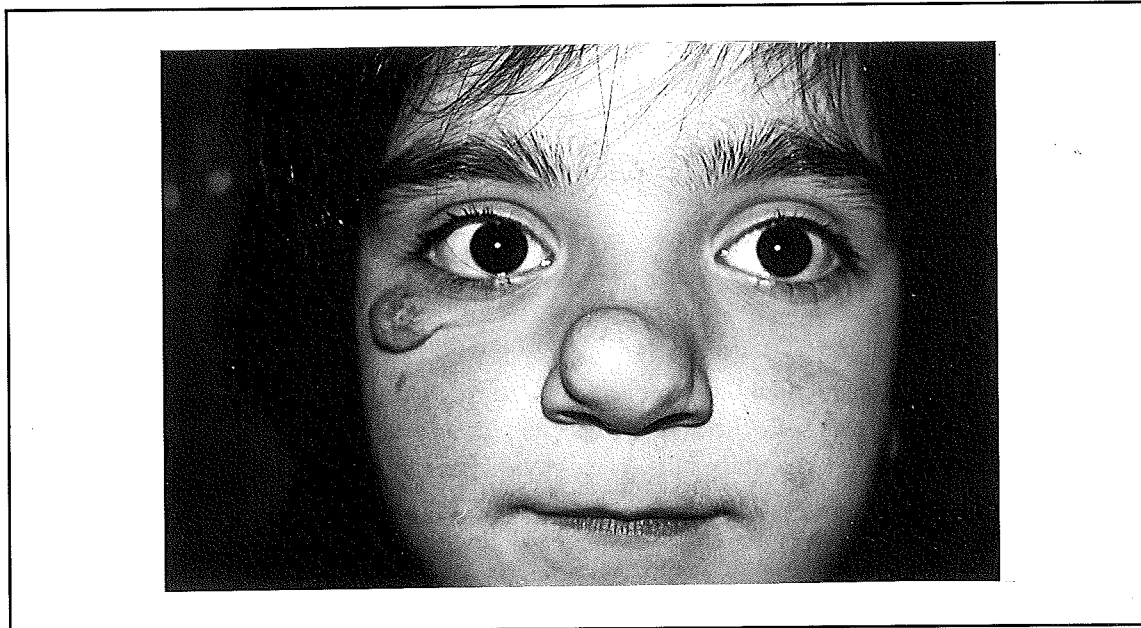
Şekil 1A. Sağ infraorbital bölge ve burun ucunda yerleşimli hemanjiom ('Pinokyo' burun deformitesi.)



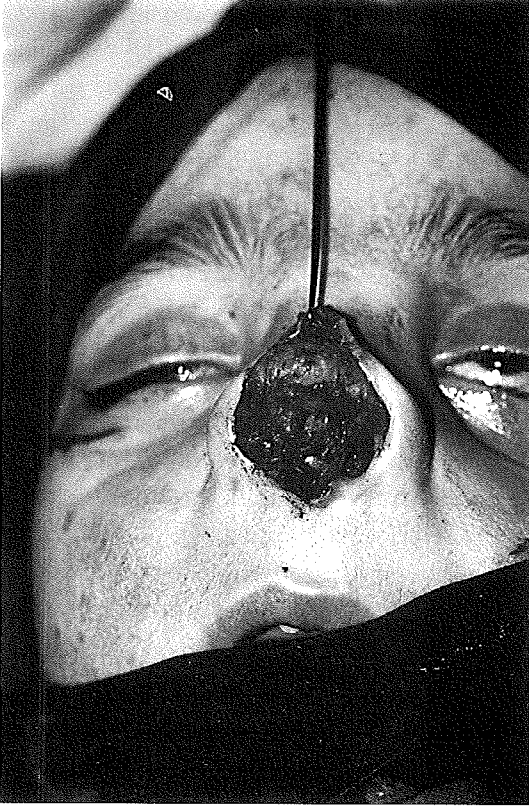için buruna 1/80000 adrenalin uygulandı. Kolumellanın orta kısmına, eni boyunca yapılan 'V' insizyonu, burun deliklerinin kolumella ile komşu olduğu sınırın 0,7 mm içinden yapılan bilateral rim insizyonları ile kolumella, alt lateral kırıldakların medial krusları üzerinden disseke edilerek kaldırıldı. Rim insizyonları her iki tarafta burun deliklerinin laterallerine doğru uzatıldı. Alt lateral kırıldakların lateral krusları üzerindeki deri, kırıldakların üzerinden ayırılıp serbestleştirildi. Buradan burun ucuna doğru subdermal planda diseksiyon yapılarak, hemanjiomatöz lezyonun üst sınırı, üzerindeki burun derisinden ayrıldı. Diseksiyon burun sırtına doğru ilerletilerek tüm alt lateral kırıldak sistemi, üzerine yerleşmiş olan hemanjiomatöz kitle ile birlikte ekspoze edildi (Şekil 2A). Medial krusların perikondriumu ile kitle arasında uygun bir plan bulunarak kitle alt lateral kırıldaklar üzerinden yapılan diseksiyon ile çıkarıldı (Şekil 2B). Alt lateral kırıldakların birbiri ile olan ilişkileri kitle etkisi ile bozulmuş olduğundan kırıldaklar medial krural bölgelerinden üç adet 6-0 prolen ile orta hatla birleştirildi. Altaki lezyon nedeniyle genişlemiş olan derinin daha iyi retrakte olma-

Sağ alt göz kapağındaki 1,0x0,8 cm boyutlarındaki kitle fusiform eksizyon ile çıkarıldı ve primer onarıldı. Lokal vazokonstrüksiyon

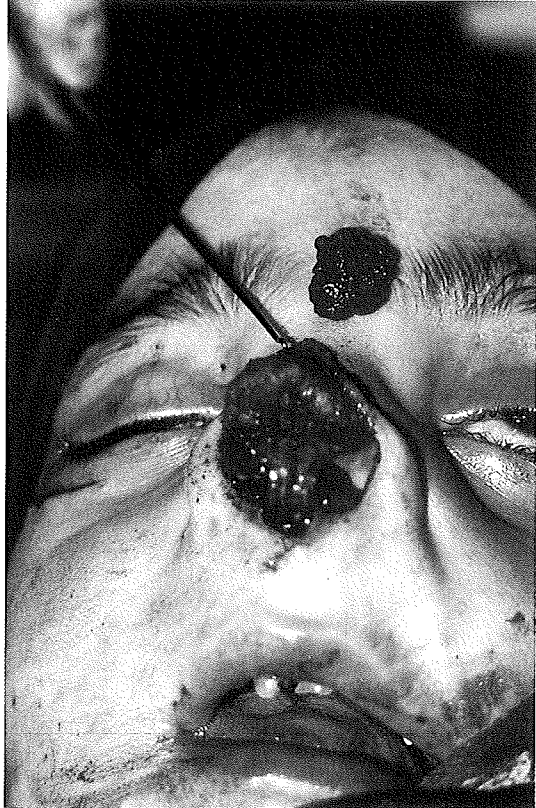Şekil 1B. Sağ infraorbital bölge ve burun ucunda yerleşimli hemanjiom ('Pinokyo' burun deformitesi.)



Şekil 2A. Open-tip plasti ile burun ucundaki kitlenin eksizyonu.



Şekil 2B. Open-tip plasti ile burun ucundaki kitlenin eksizyonu.



sını sağlamak için burun sırtı derisinin tamamı subdermal planda diseke edildi. Kolumella ve burun deliklerindeki insizyonlar 6-0 prolene ile onarılıp, burun içine tampon yerleştirildi, burun sırtı derisi flasterler ile tesbit edildi. Post-op takip sırasında herhangi bir komplikasyon gözlenmeyip, genişlemiş olan derinin, burun ucuna masaj yaptırılması ile üç ay içinde tamamen retrakte olarak burun sırtına adapte olduğu izlendi (Şekil 3).

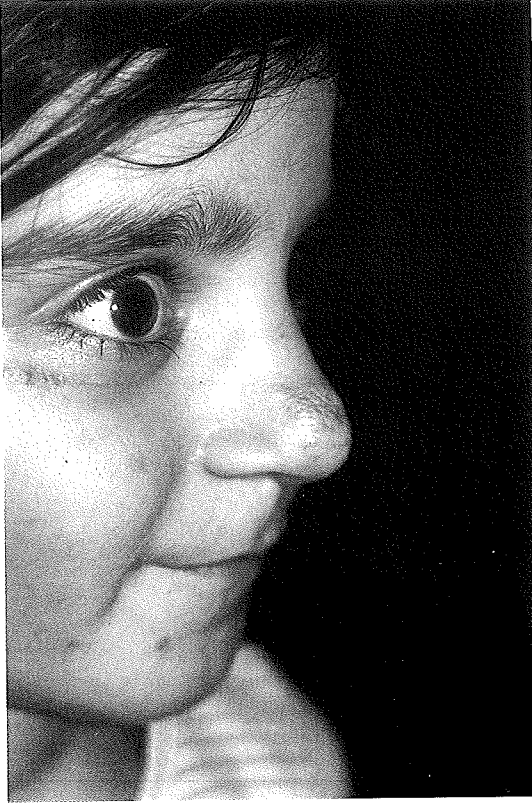TARTIŞMA

Kural olarak çocuklarda hemanjiom onarımı, lezyonun zamanla gerileyeceği beklentisi ile genellikle geciktirilir (3). Kitlede küçülme çoğunlukla 5-6 yaşlarından sonra gözlenir (3). Burun ucunda yerleşmiş olan hemanjiomlar ise daha agresif müdahale gerektirir. Çünkü bu bölgede lezyonun kitle etkisine

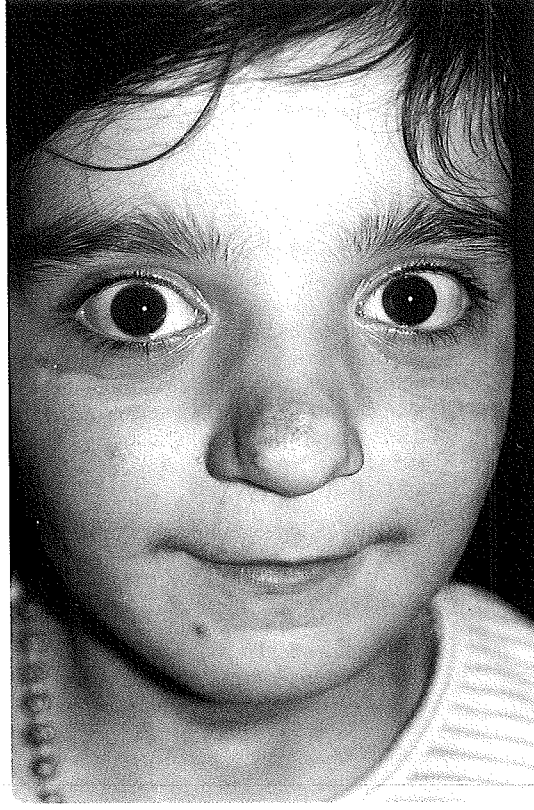bağlı olarak çok ince bir yapıya sahip olan nasal kıkırdaklarda aplazi ve şekil bozukluğu oluşabilir. Ayrıca burun ucu hemanjiomları gerileyip tamamen yok olsalar dahi, kalan yağlı ve fibröz doku nedeniyle kontur bozukluğuna neden olurlar. Burun bölgesi hemanjiomları hasta ve ailesi için büyük stres kaynağıdır (4). Hastanın burnundaki şekil bozukluğu yüz imajını olumsuz yönde etkileyeceğinden çevresinde bulunan kişilerden özellikle arkadaş çevresinden gelebilecek 'alaylara hedef olma' nedeniyle kişilik gelişiminde ve sosyal ilişkilerinde ciddi sorunlar oluşabilecektir (2).

Cerrahi tedavi için literatürde burun sırtına eliptik insizyon ile girerek kitleyi çıkarma ve alttaki deforme olmuş kıkırdak dokuyu onarma (4) veya L-girişimli genişletilmiş rinotomi ile kitleyi çıkarma (2) yöntemleri tarif edilmiştir. Ancak bu yöntemler burun ucunda ve sırtında nedbe oluşmasına yol açarlar.

Şekil 3A. Hastanın post-op 6 ay sonraki görünümü



Şekil 3B. Hastanın post-op 6 ay sonraki görünümü



Bizim olgumuzda open tip plasti yöntemi ile kitlenin çıkarılması diğer yazarların tarif etmiş olduğu tekniklerden farklı olarak burun sırtı derisinde herhangi bir cerrahi nedbe oluşmamasını sağlamıştır. Hemanjiom nedeni ile genişlemiş olan deri erken postoperatif dönemde bir miktar bolluk oluşturmuş olmasına rağmen üç ay içinde retrakte olarak burun sırtına adapte olmuştur. Lezyonun hemen üstünde kalan deride bir miktar kızarıklık hala mevcuttur. Ancak bunun zamanla gerileyeceği düşünülmektedir.

KAYNAKLAR

1. Hobby JL, Tiernan E, Mayou BJ: The 'Pinocchio' nasal deformity due to cavernous lymphangioma. J R Soc Med Sep;88:535 (1995).
2. Van der Meulen JC, Gilbert M, Roddi R: Early Excision of nasal hemangiomas: the L-approach. Plast Reconstr Surg Sep;94:465discussion 474 (1994).
3. James I, Freidel M: "Cyrano" angiomas. Pediatric (Bucur) 47:409 (1992).
4. Pitanguy I, Machado BH, Radwanski HN, Amorim NF: Surgical treatment of hemangiomas of the nose. Ann Plast Surg Jun;36discussion 592 (1996).