

## T HÜCRE KLONALİTESİ GÖSTEREN PRİMER SAF ERİTROSİT APLAZİLİ İKİ OLGU: İMMUNSUPRESSİF TEDAVİ YANITI

Günçağ DİNÇOL, Melih AKTAN, Meliha NALÇACI, A.Selim YAVUZ,  
Mehmet TURGUT, Hüseyin KESKİN\*, Koray DİNÇOL\*\*

### ÖZET

Primer saf eritrosit aplazisi (SEA) 65 ve 69 yaşlarında iki erkek hastada teşhis edildi. Her iki olguda çevre kanı mononükleer hücrelerinin yüzey markur incelemeleriyle T hücre reseptörünün (TCR)  $\alpha\beta+$  fenotipinde olduğu saptandı. PCR ile T hücre klonalitesi gösterildi. Her iki olguda aneminin 1 mg/kg/gün prednisolon ile düzeldiği, ilaç dozu azaltılınca tekrarladığı, at kaynaklı antitimosit globulinle (ATG) (20 mg/kg/gün, 8 gün süreyle) tekrar düzeldiği ve ikinci olguda makalenin yazıldığı tarihte hemoglobininin 15 g/dl'yi bulduğu tesbit edildi.

Bu iki olgu nedeniyle edinsel primer SEA'lilerde T hücre klonalitesinin aranmasının ve klonalite gösterenlerin tedavisinde ATG'ye öncelik verilmesinin uygun olacağı kanısına varıldı.

**Anahtar kelimeler:** Saf eritroid seri aplazisi, T hücre klonalitesi, antitimosit globulin

### SUMMARY

*Clonality of acquired primary pure red cell aplasia in two cases: Effectiveness of immunosuppressive treatment.* Primary pure red cell aplasia (PRCA) was diagnosed in two male patients, 65 and 69 years old respectively. In both, surface markers of peripheral blood nuclear cells revealed the presence of TCR  $\alpha\beta+$  phenotype. Clonality of T cells was confirmed by the polymerase chain reaction in both patients, in whom, prednisone at a dose of 1 mg/kg/day corrected the anemia and lower doses caused its renewal, whereas horse antithymocyte globulin (ATG) (20 mg/kg/day 1 to 8 +) seems to have treated it as if permanently (second case) since hemoglobin values are about 15 g/dl at the time of writing.

We, therefore, suggest that patients with acquired primary PRCA should be screened to detect the presence of a T-cell clone and recommend that, treatment should start earlier with ATG, if PRCA is due to a T-cell clonal disorder.

**Key words:** Pure red cell aplasia, T-cell clonality, antithymocyte globulin.

### GİRİŞ

Saf eritrosit aplazisi (SEA) kemik iliğinde normal megakaryositer ve miyeloid seri ile birlikte ağır eritroid seri hipoplazisi, çevre kanında retikülositopeni ve anemiyle karakterize nadir görünen bir klinik sendromdur. Erişkinlerde edinsel SEA ya primerdir veya timoma, hematolojik maligniteler, solid tümörler, infeksiyonlar, kollajen vasküler hastalıklar gibi çeşitli hastalıkların seyrinde gelişmiş ise sekonderdir (1). Kortikosteroidler, cyclophosphamide ve azathioprine gibi sitostatikler, antitimosit globulin (ATG) ve yüksek dozda intravenöz immun globulin

gibi çeşitli ajanlar tedavide kullanılmasına (2) rağmen optimal tedavi kesin olarak gösterilememiştir. Burada primer SEA'nın TCR  $\alpha\beta+$  fenotipinde T hücre klonalitesine bağlı olduğu gösterilen 2 olgu ve bunların immun-supressif tedaviye verdiği yanıtlar takdim edilmiştir.

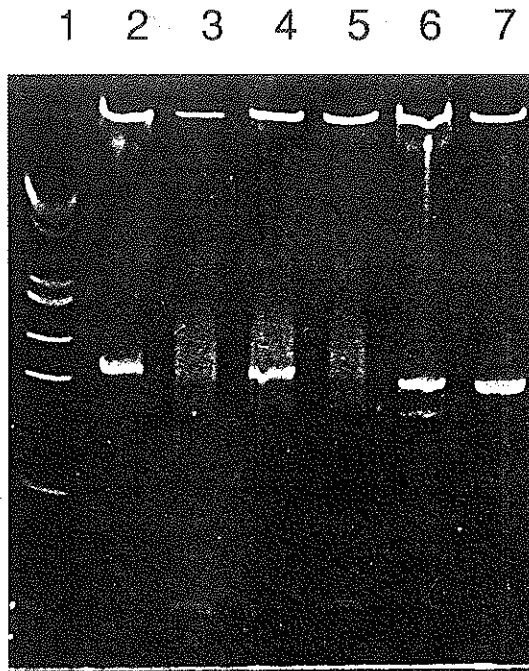
### OLGU SUNUMU

**Olgu 1,** 65 yaşında diyabetik erkek, 3-4 aydan beri halsiz ve takriben bir hafta veya 10 gün arayla bir ünite eritrosit suspansiyonu almaktaymış. Bu sebeple Eylül 1998de yatı-

rılarak tetkik edildi. Fizik muayenesinde solukluk haricinde patolojik bulgu yoktu. Lenfadenomegali ve hepatosplenomegali tesbit edilmedi. Fizik muayene bulguları gibi toraks, batin ve pelvisin bilgisayarlı tomografik incelemeleri de normal idi. Çevre kanı bulguları: hemoglobin 5.6 g/dl, hematokrit %17, retikülosit %0.1, MCV 97 fl, trombosit  $322 \times 10^9/l$ , lökosit  $4.5 \times 10^9/l$  ve lökosit formülünde nötrofil %76, lenfosit %20 ve monosit %4 idi. Kemik iliği aspirasyon ve biyopsisinde megakaryositler ve granülositer seri normal, eritroid seri çok hipoplazik olup ortokromatik normoblast %1 idi. Ne kemik iliği ne de çevre kanı yaymalarında granüllü lenfositlerde artış tesbit edilmedi. Çevre kanı mononükleer hücrelerinin immunofenotipik incelemeleri: CD2 %86.6, CD3 %90, CD4 %19.5, CD5 %85, CD7 %88, CD8 %66, CD10 %4.2, CD13 %2, CD14 %1, CD16 %0.7, CD19 %1.9, CD20 %1.8, CD25 %2.8, CD56 %2, CD57 %11, HLA-DR %28.4, TCR(T hücre reseptörü) $\alpha\beta$  %83.4, TCR $\gamma\delta$  %1.7 idi. CD4/CD8 oranı 0.3 olup oranın tersine dönmüş olduğu saptandı. Hastanın kemik iliği ve çevre kanından PCR metoduyla yapılan T gamma PCRda T hücre klonalitesi gösterildi. Akrilamid jel elektroforezinde amplifiye edilen negatif ve pozitif kontrol DNA'nın mevcudiyetinde hastanın monoklonal bir band gösterdiği tesbit edildi (Şekil 1). Parvovirus B19, sitomegalovirus (CMV), Epstein-Barr virus(EBV), "human immunodeficiency virus"(HIV) için yapılan serolojik testler negatif sonuç verdi. Aynı negatif sonuçlar PCR ile bakılan hepatit B ve C için de tesbit edildi. Antinükleer antikor (ANA) ve romatoid faktörde (RF) artış görülmedi. Eritropoetin seviyesi aşikar yüksek idi (3392 mIU/ml, N: 1.5 - 21 mIU/ml). Serumun biyokimyasal incelemelerinde hafifçe yüksek ferritin (550 ng/ml, N: 12-320 ng/ml) değeri ve açlık kan şekeri (130 mg/dl) dışında patolojik bulgu tesbit edilmedi. Çevre kanından yapılan kromozom incelemeleri normal bulundu. Bu bul-

gularla hastaya TCR $\alpha\beta$  + fenotipinde T hücre klonalitesi gösteren edinsel, primer SEA tanısı konuldu. Tedaviye ilk ilaç olarak prednizolon 1 mg/kg/gün ile başlandı. Bir aylık tedavi süresinde hemoglobin 14 g/dl'ye kadar yükseldi. Fakat prednizolonun dozu düşürülmeye (0.5 mg/kg/gün) başlandıktan sonra anemisinin tekrarladığı tesbit edildi. Böylece hastayı takip ettiğimiz 18 ay süresinde prednizolondan hariç sırasıyla, cyclophosphamide (100 mg/gün, 3 ay), azathioprine (100 mg/gün, 3 ay), intravenöz immunoglobulin (1000 mg/kg/gün, 2 gün) ve cyclosporine A (5 mg/kg/gün, 5 ay) uygulandı. Konvansiyonel dozlardaki prednizolonun haricinde bu tedavi ajanlarının hiçbirisiyle anemide düzelme tesbit edilmedi. Cyclosporine A tedavisinin 5. ayında bu tedaviye at kaynaklı ATG (Lymphoglobuline 15 mg/kg/gün, 5 gün süreyle) ilave edildi. Bu tedavinin 30. gününde hemoglobin 10.5 g/dl'ye kadar yükseldi (Şekil 2); fakat hasta

Şekil 1. T gamma PCR ile birinci olgunun periferik kan ve kemik iliği lenfositlerinden elde edilen amplifiye olmuş DNA'nın klonalitesini gösteren akrilamid jel elektroforezi. 1. T gamma mix I, 2. pozitif kontrol, 3. negatif kontrol, 6. hastanın kemik iliği örneği, 7. hastanın periferik kan örneği

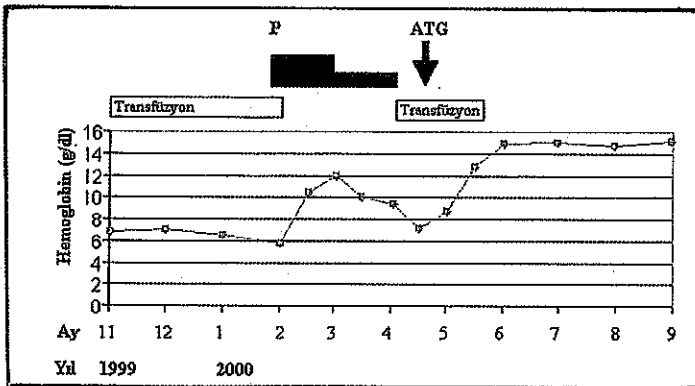
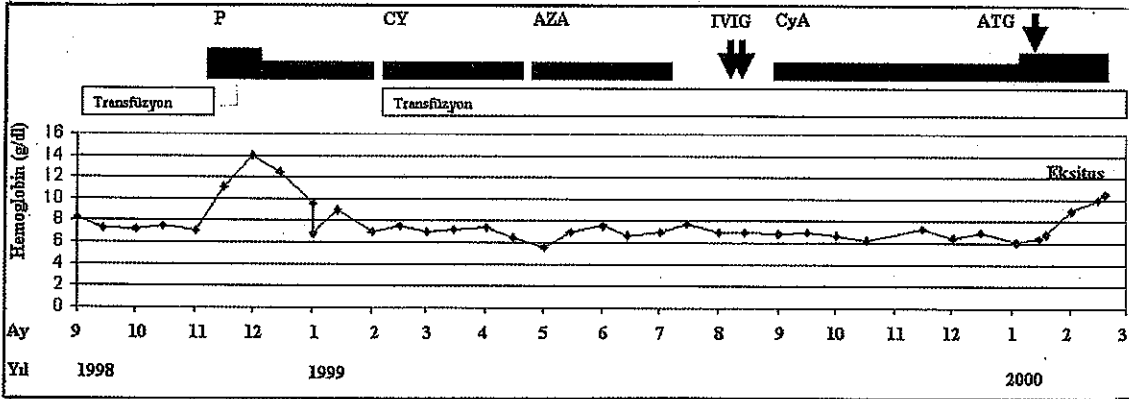


tedavinin 40. gününde duodenal ülserle bağlı massif gastrointestinal sistem kanamasından kaybedildi.

**Olgu 2**, 69 yaşında erkek. Üç aydan beri halsiz olduğu için takriben haftada veya 10 gün arayla bir ünite eritrosit suspansiyonu alıyormuş. Bu sebeple Şubat 2000de tetkik için yatırıldı. Ne fizik muayenesinde ne de toraks, batin ve pelvisin bilgisayarlı tomografi incelemelerinde hepatosplenomegali saptanamadı. Çevre kanı bulguları: hemoglobin 6.2 g/dl, hematokrit %19, retikülosit %0.1, MCV 94 fl, trombosit  $277 \times 10^9/l$ , lökosit  $4.7 \times 10^9/l$  ve lökosit formülünde %85 nötrofil, %10 lenfosit ve %5 monosit görüldü. Kemik iliği aspirasyon ve biyopsisinde megakaryosit ve granülositer serinin normal, eritroid serinin çok hipoplazik (ortokromatik normoblast %0.2) olduğu tesbit edildi. Ne çevre kanında ne de kemik iliğinde granüllü lenfositlerde artış görülmedi. Kromo-

zom incelemeleri normal bulundu. Çevre kanı mononükleer hücrelerinin immunofenotipik incelemeleri: CD2 %82, CD3 %86.4, CD4 %21, CD5 %51, CD7 %70.5, CD8 %60, CD10 %3.5, CD13 %1.9, CD14 %1.9, CD19 %0.3, CD20 %2.2, CD23 %0.4, CD25 %2, CD56 %9.6, CD57 %15, HLA-DR %23, TCR $\alpha\beta$  %81.4, TCR $\gamma\delta$  %2 idi. CD4/CD8 oranı 0.35 olup oran tersine dönmüş bulundu. Kemik iliği ve çevre kanından yapılan T gamma PCRda T hücre klonalitesi tesbit edildi. Parvovirus B19, CMV, EBV, HIV, hepatit B ve C için yapılan bütün testler negatif idi. Hafif serum ferritin yüksekliği (500 ng/ml) dışında serumun biyokimyasal incelemeleri normal olarak tesbit edildi. RF ve ANA negatif, serum eritropoietin düzeyi (2600 mIU/ml) çok yüksek bulundu. Bu bulgularla hastaya TCR $\alpha\beta$ + fenotipinde T hücre klonalitesi gösteren edinsel, primer SEA tanısı konuldu. Tedaviye prednizolon

Şekil 2. Olgu bir (üstte) ve olgu ikinin (altta) immüsupressif tedaviye verdikleri yanıtlar (ATG: antitimosit globulin, P: prednison, CY: cyclophosphomide, AZA: azathioprine, IVIG: intravenöz immunglobulin, CyA: cyclosporine)



(1 mg/kg/gün) ile başlandı ve tedavinin 4. haftasında Hb 11.9 g/dl'ye kadar yükseldi. Fakat prednizolon dozu azaltılırken aneminin tekrarladığı saptandı. Nisan 2000de at kaynaklı ATG (Lymphoglobuline 20 mg/kg/gün, 8 gün) uygulandı. Tedavinin başlangıcından 1 ay sonra hemoglobinin 12.4 g/dl'ye ve 2 ay sonra da 14.9 g/dl'ye yükseldi. Halen hemoglobinin normal değerlerde bulunmaktadır (Şekil 2).

## TARTIŞMA

SEA eritropoetin veya eritroid prekürsör hücrelere karşı oluşan antikörelere, parvovirus B19 enfeksiyonu nedeniyle eritroid progenitör hücrelerin parçalanmasına, multipotent progenitör hücrelerin intrinsek defektine, T-hücre aracılığı ile eritropoezin inhibisyonunun da dahil olduğu sebeblere bağlı olarak gelişir (3-9). Son yıllardaki araştırmalar SEA ile lenfoproliferatif hastalıklar ve özellikle "large granuler" lenfositik lösemi arasındaki ilişkiye odaklanmıştır. Böylesi vakalarda T-lenfosit aracılığı ile eritropoezin inhibisyonunun hastalığın patogeneğinde en önemli mekanizmayı oluşturduğu tespit edilmiştir (3,4,7,10-13).

Bizim vakalarımızda granüllü lenfositler artmadığı gibi "large granuler" lenfositik löseminin klinik ve laboratuvar bulguları da mevcut değildi (10). Ancak hem klinik hem de laboratuvar bulguları bakımından bizim iki vakamız Masuda ve ark.ları tarafından son yıllarda bildirilen, T-hücre klonalitesi gösteren primer SEA'lı vakaya benzemektedir (14). Vakalarımızda eritropoez inhibisyonu büyük bir olasılıkla "Large granuler" lenfositik lösemilerdekine benzer şekilde TCR $\alpha\beta^+$  fenotipinde T-hücre klonalitesi ile ilgilidir.

Çeşitli immunsupressif ajanların SEA'nin tedavisinde etkili olduğu bildirilmiştir (2). Bu ajanlara müsbet yanıt alınmaması bazı araştırmacılara göre SEA'nin intrinsek stem hücre

kusuruna (myelodisplaziye) bağlı olduğu lehine alınmaktadır (4). Her iki vakamızın anemileri konvansiyonel dozda prednisolonla düzelmesine rağmen bu cevap düşük dozlarda sağlanamadı. ATG ile özellikle ikinci vakamızda aneminin tamamen düzeldiği görüldü. SEA'de hem prednizolon hem de ATG ile böylesi düzelmelerin sürpriz olmadığı daha önce benzer neticelerin alındığı bildirilmiştir (2,15). Bu çalışmamıza göre, primer SEA'lı vakalarda T-hücre klonalitesinin aranmasının ve tedavisinde ATG'ye ön sıralarda yer verilmesinin uygun olacağı kanısına varıldı.

## KAYNAKLAR

1. Dessypris EN: Pure red cell aplasia. Hematology, Basic Principles and Practice. 3rd edition, edited by Hoffman, R., Benz, E.J., Shattil, S.J., Furie, B., Cohen, N.J., Silberstein, L.E., McGlave, P. (Churchill Livingstone, New York), 2000, pp 342-354.
2. Clark DA, Dessypris EN, and Krantz SB: Studies on pure red cell aplasia. XI. Results of immunosuppressive treatment of 37 patients. Blood 63, 277(1984).
3. Charles RJ, Saboa KM, Kidd PG, and Abkowitz JL: The pathophysiology of pure red cell aplasia: Implications for therapy. Blood, 87, 4831(1996).
4. Lacy MQ, Kurtin PJ, and Tefferi A: Pure red cell aplasia: association with large granular lymphocytic leukemia and the prognostic value of cytogenetic abnormalities. Blood, 87, 3000 (1996).
5. Frickhofen N, Chen ZJ, Young NS, Cohen BJ, Heimpel H, and Abkowitz JL: Parvovirus B19 as a cause of acquired chronic pure red cell aplasia. British Journal of Haematology 87, 818 (1994).
6. Casadevall N, Dupuy E, Molho-Sabatier P, Tobelem G, Varet P, Mayreux P: Autoantibodies against erythropoietin in a patient with pure red-cell aplasia. New England Journal of Medicine, 334, 630 (1996).
7. Nagasawa T, Abe T, Nakagawa T: Pure red cell aplasia and hypogammaglobulinemia associated with T-cell chronic lymphocytic leukemia. Blood, 57, 1025 (1981).
8. Mamiya S, Itoh T, Miura AB: Acquired pure red cell aplasia in Japan. European Journal of Haematology, 59, 199 (1997).
9. Hoffman R, Kopel S, Hsu SD, Dainiak N, Zanjani ED: T cell chronic lymphocytic leukemia: presence in bone marrow and peripheral blood of cells that suppress erythropoiesis in vitro. Blood, 52, 255 (1978).
10. Loughran TP Jr: Clonal diseases of large granular lymphocytes. Blood 82, 1(1993).
11. Hara T, Mizuno Y, Nagata M, Okabe Y, Taniguchi S, Harada M, Niho Y, Oshimi K, Ohga S, Yoshikai V, No-

- moto K, Yumura K, Kawa-Ha K, and Ueda K: Human  $\gamma\delta$  T-cell receptor-positive cell-mediated inhibition of erythropoiesis in vitro in a patient with type I autoimmune polyglandular syndrome and pure red cell aplasia. *Blood*, 75, 941 (1990).
12. Yamada O, Yun-Hua W, Motoji T, and Mizoguchi H: Clonal T-cell proliferation causing pure red cell aplasia in chronic B-cell lymphocytic leukemia: Successful treatment with cyclosporine following in vitro abrogation of erythroid colony-stimulating activity. *British Journal of Haematology*, 101, 335 (1998).
  13. Handgretinger R, Geiselhart A, Moris A, Grau R, Teuffel O, Bethge W, Kanz L, and Fisch P: Pure red cell aplasia associated with clonal expansion of granular lymphocytes expressing killer-cell inhibitory receptors. *New England Journal of Medicine*, 340, 278 (1999).
  14. Masuda M, Saitoh H, Mizoguchi H: Clonality of acquired primary pure red cell aplasia. *American Journal of Hematology*, 62, 193 (1999).
  15. Abkowitz JL, Powell JS, Nakamura JM, Kadin ME, Adamson JW: Pure red cell aplasia: Response to therapy with anti-thymocyte globulin. *American Journal of Hematology*, 23, 363 (1986).