

TAMOKSİFEN VERİLEN SIÇANLARDA KARACİĞER POLİAMİN DÜZEYLERİNİN HPLC İLE İNCELENMESİ

Yeşim ÜNLÜÇERÇİ*, Rafi SÜZME*, Figen GÜRDÖL*, Selda BEKPINAR*,
Ayhan BİLİR**

ÖZET

İnsan ve dency hayvanlarında yapılan çalışmalar sonucunda antiöstrojenik bir ajan olan tamoksifenin, karaciğer kanseri oluşumunda rol oynadığı düşünülmektedir. Prokaryot ve ökaryot hücrelerin önemli bir bileşeni olan poliaminlerin konsantrasyonu, hücre proliferasyonu ve diferansiyasyonunun yüksek olduğu ve damarlanmanın arttığı hallerde artmış bulunmuştur. Ayrıca tümör oluşumu ile poliamin konsantrasyonu arasında da bir ilişki olduğu belirlenmiştir.

Bu çalışmada, tamoksifen uygulanan sıçanlarda karaciğer dokusu poliamin düzeylerinin incelenmesi amaçlanmıştır. Wistar albino dişi sıçanlara 26 gün süreyle 10 mg/kg ve 20 mg/kg dozlarında tamoksifen sitrat intraperitoneal yol ile uygulanmış, deney süresi sonunda hayvanlar sakrifiye edilerek HPLC yöntemi ile poliamin (putresin, spermidin ve spermin) tayini için karaciğer doku homojenatları kullanılmıştır. Karaciğer dokusunun genel yapısal özelliklerindeki herhangi bir değişimi gözlemek amacıyla hazırlanan preparatlarda histolojik inceleme yapılmıştır.

Çalışma sonunda, tamoksifen uygulamasının karaciğer dokusu poliamin düzeylerini etkilemediği, bununla beraber minör histolojik değişiklikler meydana getirdiği görülmüştür.

Anahtar kelimeler: Poliamin, tamoksifen, karaciğer, HPLC

SUMMARY

Tamoxifen and liver polyamine levels in rats. The observation in humans and in experimental animals suggests that the anti-estrogenic drug tamoxifen may be associated with liver cancer incidence. Polyamines, which are present in both prokaryotic and eukaryotic cells have been shown to stimulate angiogenesis and their concentrations have been found to be related to the proliferation and various types of neoplasms. In this study, it was aimed to examine the polyamine levels in liver tissue homogenates following tamoxifen administration to rats. Female Wistar albino rats were given tamoxifen citrate intraperitoneally for 26 days in a dose of either 10 mg/kg or 20 mg/kg body weight. At the end of experimental period, animals were sacrificed and livers were excised and prepared for polyamine determinations (putrescine, spermidine and spermine) by high performance liquid chromatography (HPLC). Histological evaluations of the tissues were also carried out.

Our data revealed that polyamine concentrations in liver tissue were not affected by tamoxifen. Minor histological changes were observed following Periodic Acid Schiff dye.

Key words: Polyamines, tamoxifen, liver, HPLC

GİRİŞ

Prokaryot ve ökaryot hücrelerde ornitin dekarboksilaz (ODC; E.C. 4.1.1.17), ornitinden poliaminlerin (putresin, spermin ve spermidin) oluşumundaki başlangıç reaksiyonunu katalizleyen hız sınırlayıcı enzimdir. ODC enzim aktivitesi ve başta putresin olmak üzere poliamin düzeyleri hücre proliferasyonu ve diferansiyasyonunun yüksek olduğu durumlarda ve neoplazmlarda artar (7,13,19). Poliaminlerin damarlanmayı uyardığı, kanserli dokularda ve damarlanmanın arttığı durumlarda poliamin düzeylerinin de yüksek olduğu ileri sürülmüştür (5,18). Malign melanomanın erken dönemlerinde endotel hücre proliferasyonu ile bağlantılı olarak

rasyonunun ve diferansiyasyonunun yüksek olduğu durumlarda ve neoplazmlarda artar (7,13,19). Poliaminlerin damarlanmayı uyardığı, kanserli dokularda ve damarlanmanın arttığı durumlarda poliamin düzeylerinin de yüksek olduğu ileri sürülmüştür (5,18). Malign melanomanın erken dönemlerinde endotel hücre proliferasyonu ile bağlantılı olarak

poliamin sentezinin de arttığı düşünülmüştür (5). Poliaminlerin, özellikle putresinin transgenik farede papillom oluşumunu düzenlediği, bu nedenle de poliamin konsantrasyonunun düzenlenmesiyle insan deri kanseri tedavisinde önemli sonuçlar alınabileceği bildirilmiştir (17). Barsak kanseri oluşturulan sıçanlarda, poliamin içeriği düşük gıdalarla beslenmenin tümörün ilerlemesini azalttığı belirtilmiştir (16). Bu nedenle, kanser olgularında başlangıç döneminde ve prognozun takibinde poliamin konsantrasyonu ölçümlerinin tanı değeri olabileceği düşünülmektedir.

Meme kanserinin ameliyat sonrası tedavisinde sıklıkla kullanılan tamoksifen bir trifeniletillen bileşiğidir. Tamoksifenin tedavide kullanımındaki en önemli sorun endometriyum kanseri oluşumasıdır. Ayrıca karaciğer kanseri oluşumunda da önemli bir etken olduğu düşünülmektedir (1,2,10,12). Hepatotoksik etkisinin tedavinin süresine ve dozuna bağlı olarak ortaya çıktığı bilindiğinden, meme kanserinin tedavisinde bugün için vazgeçilmez olan bu ilacın yan etkilerini kontrol etmekte doku poliamin düzeylerinin bir gösterge olabileceği düşünülmüştür. Bunu araştırmak amacıyla, iki farklı dozda tamoksifen uygulanan deney hayvanlarında poliamin ölçümleri yapılmış, bunun için en hassas yöntem olan HPLC kullanılmıştır.

MATERYAL ve METOD

Deney grubunu oluşturan 3-4 aylık Wistar albino dişi sıçanlara 26 gün süreyle 10 mg/kg vücut ağırlığı (bw) (Grup I, n:5) ve 20 mg/kg bw (Grup II, n:5) tamoksifen sitrat (Sigma), alkol:PBS (fosfat tamponlu salin, pH:7.4) eriyiği içerisinde eritilerek intraperitoneal uygulandı. Kontrol grubuna (n:7) ise eşit hacim alkol:PBS eriyiği (33:100) i.p. olarak verildi. Deney süresi sonunda hayvanlar hafif eter anestezisi altında sakrifiye edildi. Karaciğer dokusu çıkarılarak %0.9 soğuk NaCl ile yıkandı ve filtre kağıdıyla

fazla sıvı alındı. Histolojik inceleme için dokunun orta kısımlarından alınan kesitler, %10'luk formalinde fikse edildi. Kalan dokular -80°C'de poliamin ölçümleri yapılmak üzere saklandı.

Histolojik incelemeler:

Formalin ile fikse edilen karaciğer dokusundan parafin bloklama işleminden sonra hazırlanan histolojik kesitler periyodik asit shiff (PAS) ile boyanarak ışık mikroskobunda incelendi.

Biyokimyasal incelemeler:

Poliamin konsantrasyonu %10'luk karaciğer homojenatında HPLC yöntemi ile incelendi (11). HPLC sistemi, iki pompa içeren Waters 600 controller olup Waters 474 floresans detektör (ex: 252 nm, em: 500 nm) ve C₁₈ reverse-phase (ODS spheri-5) 250x4.6 mm'lik kolon kullanıldı. Poliaminler, dansiklorür ile türevlendirildikten sonra kolona injekte edildi. Putresin, spermidin ve spermin sırasıyla 6.5 dk., 11.7 dk ve 13.8.inci dk.larda elüe edildi.

Sonuçlar Kruskal-Wallis istatistik analizi ile değerlendirildi.

BULGULAR

Karaciğer poliamin düzeyleri Tablo 1'de görülmektedir. Her gruptan elde edilen ortalama poliamin düzeyleri arasında istatistiksel olarak anlamlı bir fark gözlenmemiştir. Ancak 10 mg tamoksifen uygulanan hayvanlarda putresinde hafifçe artma, spermidinde ise azalma olduğu, gerek kontrol gerekse deney gruplarında standart sapmanın oldukça yüksek bulunduğu, dolayısıyla her grubun kendi içinde değişimler gösterdiği söylenebilir. 20 mg tamoksifen uygulanan hayvanlarda ise kontrole kıyasla putresin, spermidin ve spermin değerlerinde bir değişme görülmemiştir.

Tablo 1. Kontrol ve deney gruplarında karaciğer dokusu putresin, spermidin ve spermin düzeyleri (ortalama \pm SD).

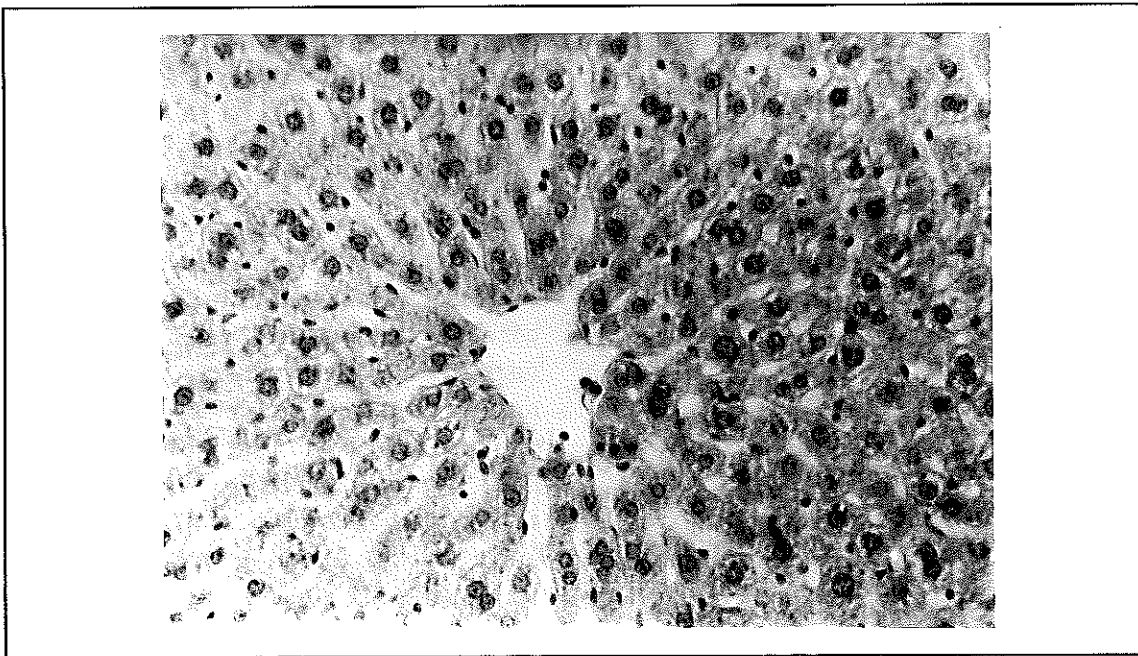
	Kontrol (n:7)	Grup I (n:5) Tamoksifen 10 mg/kg	Grup II (n:5) Tamoksifen 20 mg/kg
Putresin (nmol/g doku)	5.9 \pm 3.2	7.7 \pm 2.7	5.2 \pm 3.5
Spermidin (nmol/g doku)	337.7 \pm 129.7	286.3 \pm 125.0	361.0 \pm 160.5
Spermin (nmol/g doku)	281.6 \pm 117.3	249.6 \pm 95.9	314.4 \pm 43.6

Histopatolojik bulgular: Kontrol olarak kullanılan deneklerin hepsinde histolojik açıdan normal karaciğer görünümü izlenmiştir (Şekil 1). 10 mg/kg tamoksifen uygulanan deney grubunda v.centralis ve çevresinde ışınal dizilimli hepatositler yer yer PAS (+) reaksiyon vermektedir (Şekil 2). Kontrol grubuyla belirgin bir fark olmamakla birlikte PAS boyasının iyi tutulmaması glikojen dağılımında bozukluk olduğunu göstermektedir. 20 mg/kg tamoksifen uygulanan grupta da benzer histolojik bulgular elde edilmiştir. Periportal alan, ductuli biliferi, arteria ve vena interlobularis normal görünümde olmakla birlikte, parenkim içerisinde ve özellikle lobulus periferisinde farklı glikojen

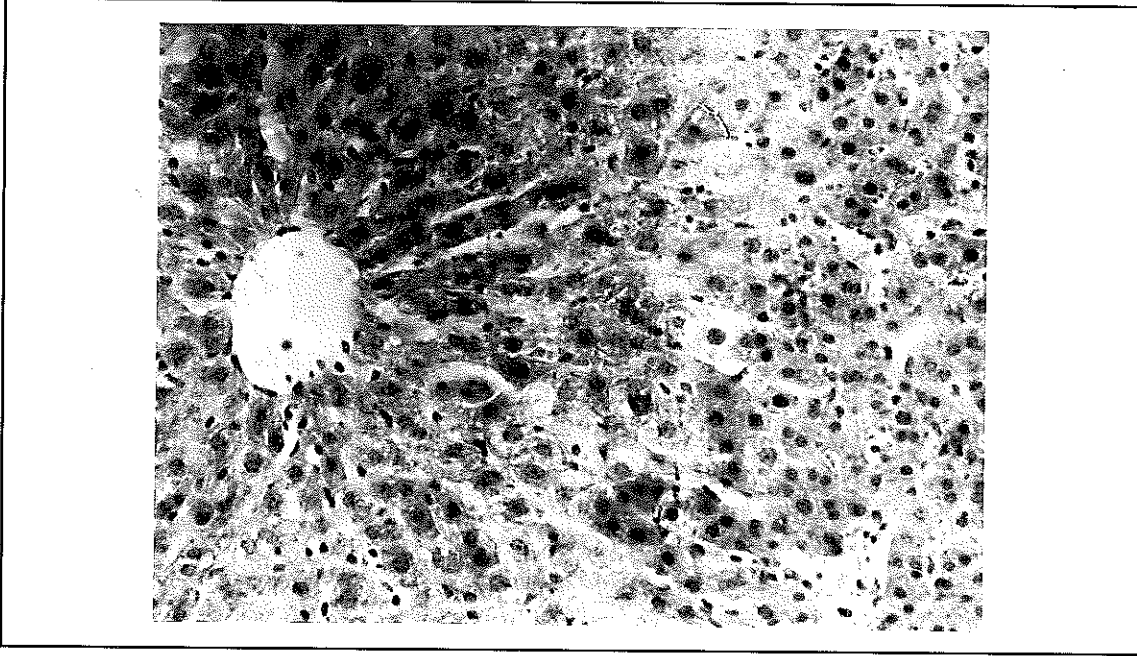
içerdiği düşünülen açık ve koyu boyanan hücreler izlenmiştir. Vena centralis duvarı normaldir. Ancak çevresindeki sinüzoidlerin hacim olarak genişlediği gözlenmiştir (Şekil 3 a,b).

TARTIŞMA

Tamoksifenin muhtemel karsinojenik etkilerini araştırmak amacıyla çeşitli hayvan modelleri kullanılmaktadır. Bu deneylerde ilacın endometrium ve karaciğer dokusunda karsinojenik etkisi olduğu anlaşılmıştır. Ancak bu etkinin ortaya çıkmasında etkin olan doz ve süreye ilişkili değişik yayınlar vardır. Bir çalışmada 35 mg/kg tamoksifen

Şekil 1. Kontrol grubu sıçanlarının karaciğer dokusundan elde edilmiş ışık mikrofotografı. Büyütme x 80

Şekil 2. 10 mg/kg/gün olmak üzere 26 gün süreyle tamoksifen uygulanmış sıçanların karaciğer dokusundan elde edilmiş mikrofotografı. Büyütme x 80

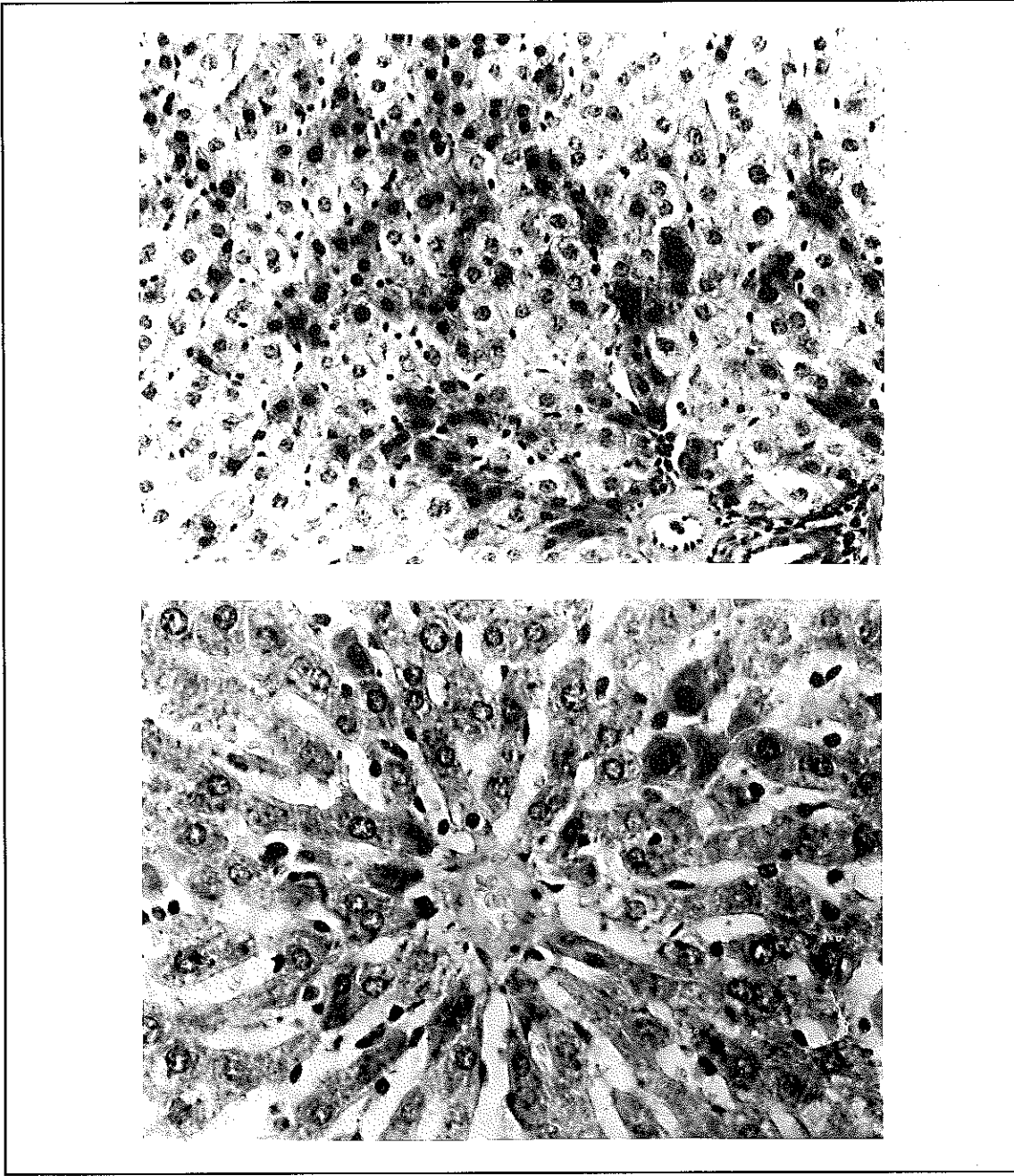


uygulaması ile 26 hafta sonunda karaciğerde nodüler hiperplazi oluşturulmuş⁽²⁰⁾, bir diğer çalışmada ise 52 hafta sonunda 45 mg/kg tamoksifen dozunun karaciğer kanseri oluşumuna yol açtığı gözlenmiştir⁽⁴⁾. 1992 yılındaki bir çalışmada dişi sıçanlarda ve hamsterlerde tamoksifenin genotoksitesi araştırılmış, uygulama süresinin uzamasıyla DNA hasarı çoğalmış ve DNA adduktları oluşmuştur⁽⁹⁾. DNA addukt oluşumunun uyarılması başlıca karaciğer dokusunda, daha az olarak da böbrekte gerçekleşmiş, uterusu ise görülmemiştir⁽³⁾. Karaciğerdeki farklılaşmalar, tamoksifen metabolitlerinin hepatik proteine bağlanmasıyla pozitif bir korelasyon göstermiştir. Literatürdeki bu bilgiler, genel olarak tamoksifenin potansiyel hepatotoksik bir madde olduğunu gösterdiğinden meme kanserinde gerek ameliyat sonrası dönemde, gerekse koruyucu olarak kullanılan bu ilacın yan etkilerinin dikkatle incelenmesi gerekliliğini ortaya koymuştur. Hatta son yıllarda, hepatotoksik özelliği olmayan tamoksifen analoglarının tedavide denenmesi yoluna gidilmektedir.

Poliamin konsantrasyonlarının tümör gelişiminin erken döneminde arttığını, prostat ve mide kanserinde dokuda ve eritrositte, lösemide idrarda poliamin düzeylerinin yükseldiğini, karaciğerde de alkolün poliamin konsantrasyonunu arttırdığını ve böylelikle tümöral gelişime predispozisyon yarattığını gösteren bir çok çalışma vardır^(6,8,14,15,21).

Bu çalışmada tamoksifenin deney hayvanlarına uygulandığı sürede ve dozda, karaciğer dokusunun poliamin içeriğinde bir değişiklik oluşturmadığı görülmüştür. Ancak karaciğer dokusunda ışık mikroskobu düzeyinde görülen bazı histolojik değişiklikler biyokimyasal reaksiyonlarda da bir değişiklik olabileceğini düşündürmektedir. Bu aşamadaki değişikliklerin poliamin düzeylerini etkilememiş olması hücrede proliferasyonun artmadığını ileri sürmek için yeterli değildir. Bunun aydınlatılması için proliferasyondaki ve hücre siklusundaki değişimleri gösteren, örneğin akım sitometrisi ile DNA tayini gibi yöntemlerle elde edilen sonuçların değerlendirilmesi gerekmektedir.

Şekil 3. 20 mg/kg/gün olmak üzere 26 gün süreyle tamoksifen uygulanmış sıçanların karaciğer dokusundan elde edilmiş mikrofotografı. Büyütme a) x 80, b) x 130



KAYNAKLAR

1. Friedl, A., Jordan, V.C.: What do we know and what we don't know about tamoxifen and the human uterus? *Breast Cancer Res Treat* 31: 27 (1994).
2. Gusberg, S.B.: Tamoxifen for breast cancer: associated endometrial cancer. *Cancer* 65: 1463 (1990).
3. Han, X., Liehr, J.: Induction of covalent DNA adducts in rodents by tamoxifen. *Cancer Res* 52: 1360 (1992).
4. Hirsimaki, P., Hirsimaki, Y., Nieminen, L., Payne, B.J.: Tamoxifen induces hepatocellular carcinoma in rat liver: a 1-year study with two antiestrogens. *Arch Toxicol* 67: 49 (1993).
5. Joshi, M.: The importance of L-arginine metabolism in melanoma: An hypothesis for the role of nitric oxide and polyamines in tumor angiogenesis. *Free Rad Biol Med* 22: 573 (1997).
6. Kubo, S., Tamori, A., Nishiguchi, S., Kinoshita, H., Hirohashi, K., Kuroki, T., Omuro, T., Otani, S.: Effect of alcohol abuse on polyamine metabolism in hepatocellular carcinoma and noncancerous hepatic tissue. *Surgery* 123: 205 (1998).

7. LaMuralgia, G.M., Lacaine, F., Malt, R.A.: High ornithine decarboxylase activity and polyamine levels in human colorectal neoplasia. *Ann Surg* 204: 89 (1986).
8. Lee, S.H., Suh, J.W., Chung, B.C., Kim, S.O.: Polyamine profiles in the urine of patients with leukemia. *Cancer Lett* 122: 1 (1998).
9. Liehr, J.G., Sirbasku, D.A., Jurka, E., Randersth, K., Randarsth, E.: Inhibition of estrogen-induced renal carcinogenesis in male Syrian hamsters by tamoxifen without decrease in DNA adduct levels. *Cancer Res* 48: 779 (1988).
10. Magriples, U., Naftolin, F., Schwartz, P.E., Carcangium, J.L.: High grade endometrial carcinoma in tamoxifen-treated breast cancer patients. *J Clin Oncol* 11: 485 (1993).
11. Marce, M., Brown, D.S., Capell, T., Figueras, X., Tiburcio, A.F.: Rapid high-performance liquid chromatographic method for the quantitation of polyamines as their dansyl derivatives: applications to plant and animal tissues. *J Chromatog B* 666: 329 (1995).
12. Nola, M., Jukic, S., Ilic-Forko, J., Babic, D., Uzarevic, B., Petrovecki, B. ve ark.: Effect of tamoxifen on steroid hormone receptors and hormone concentration and the results of DNA analysis by flow cytometry in endometrial carcinoma. *Gynecol Oncol* 72: 331 (1999).
13. O'Brien, M.J., O'Keane, J.C., Zauber, A., Gottlieb, L.S., Winawer, S.J.: Precursors of colorectal carcinoma: Biopsy and biologic markers. *Cancer* 70: 1317 (1992).
14. Quemener, V., Havouis, R., Khan, N.A., Martin, C., Bouet, F., Moulinoux, J.P.: Determination of erythrocyte polyamines as a predictive method in tumour diagnosis. An animal study with chemically induced tumours. *Anti-cancer Res* 15: 2517 (1995).
15. Russo, F., Linsalata, M., Giorgio, I., Caruso, M.L., Armentano, R., Di Leo, A.: Polyamine levels and ODC activity in intestinal-type and diffuse-type gastric carcinoma. *Diges Dis Sci* 42: 576 (1997).
16. Schleiffer, R., Durantou, B., Zhao, J., Nsi-Emvo, E., Gosse, F., Galluser, M., Raul, F.: Inhibition de la carcinogenese intestinale chez le rat par un apport alimentaire a faible teneur en polyamines. 64^{eme} Reunion Soc Physiol-Lille (1996).
17. Soler, A.P., Gilliard, G., Megosh, L., George, K., O'Brien, T.G.: Polyamines regulate expression of the neoplastic phenotype in mouse skin. *Cancer Res* 58:1654 (1998).
18. Takigawa, M., Enomoto, M., Nishide, Y., Pan, H.O., Kinashita, A., Suzuki, F.: Tumor angiogenesis and polyamines: α -difluoromethylornithine, an irreversible inhibitor of ornithine decarboxylase, inhibits B16 melanoma-induced angiogenesis in ovo and the proliferation of vascular endothelial cells in vitro. *Cancer Res* 50: 4131 (1990).
19. Wang, W., Q.Lui, L., and Higuchi, C.M.: Mucosal polyamine measurements and colorectal cancer risk. *J Cell Biochem* 63: 252 (1996).
20. Watanabe, M., Tanaka, H., Koizumi, H., Tanimoto, Y., Torii, R., Yanogitu, T.: General toxicity studies of tamoxifen in mice and rats. *Öitchuken Zenrishi Keinkyuho* 6: 1 (1980).
21. Zagaja, G.P., Shrivastav, M., Fleig, M.J., Marton, L.J., Rinker-Schaeffer, C.W., Dolan, M.E.: Effects of polyamine analogues on prostatic adenocarcinoma cells in vitro and in vivo. *Cancer Chemother Pharmacol* 41: 505 (1998).