

## ALT GÖZ KAPAĞI ONARIMLARINDA FRICKE FLEP'İN ÜSTÜNLÜĞÜ

Nazım DURAK, Şaban ŞİMŞEK, Fuat YÜKSEL, Mehmet BEKERECİ,  
Ercan KARACAOĞLU\*

### ÖZET

Alt göz kapakları, fonksiyonel olarak göz küresini korumaları yanında, estetik olarak da önemli yapılarıdır. Deformitelerinin onarımları titiz bir çalışmayı gerektirir.

Alt göz kaphaklarının 24'ünde kısmi ve 14'ünde tam kat doku kaybı olan toplam 38 olgu tedavi edildi. Kısmi olanlar deri greftleri, diğerleri kondromukozal greft ve üzerine getirilen lokal fleplerle onarıldılar. Greftlemede, getirilen dokunun defekt alanından çok daha büyük olması gerektiği sonucuna varılırken, Fricke flebin en uygun ve en az morbidite bırakan yöntem olduğu gözlemlendi.

**Anahtar Kelimeler:** Alt göz kapağı, fricke flebi

### SUMMARY

Fricke flap in lower eyelid reconstruction. Lower eyelids, besides the protective function for globe orbitale, have also an aesthetic basis of structure. Therefore, repairing of deformities of the lower eyelids require to be ingenious.

The deformities of the lower eyelids were partial-thickness at the 24 patients, and full - thickness at the 14 patients totally 38 patients. The partial-defects were repaired with skin grafts and the others with chondromucosal grafts and local flaps on them. We concluded that the harvested tissue should be wider than the defect and at that point Fricke flap was considered to be the best approach for maximal properness and the lest morbidity.

**Key Words:** Lower eyelid, fricke flap

### GİRİŞ

Alt göz kapağı, kozmetik ve fonksiyonel yönüyle önemli bir yapıdır. Fonksiyonel olarak göz sklerasını korumak yanında, göz yaşını "lacus lacrimalis"e iletir. Göz kapakları, yüz ifadesinde en az burun kadar belirgin yapılarıdır. Burada yer alan deformiteler, daha ilk bakışta dikkat çekebilirler. O nedenle alt göz kapağı defekt ve deformitelerinde, mümkün olan en kısa sürede, hareket ve şeklini tekrar oluşturacak onarımların yapılması gerekir (1).

Alt göz kapağının kısmi veya tam doku kayıpları, tümör, travma ve yanığa bağlı oluşabilir. Çevrede yeterli doku varsa, küçük defektlerin primer kapatılması mümkündür.

Büyük defektlerde ise, renk ve doku uyumu nedeni ile lokal flepler tercih edilir. Sadece deri defektlerinde tam kalınlıkta deri greftleri kullanılabilir (2).

### MATERYAL VE METOD

1991-1995 yılları arasında alt göz kapağında deformite veya defekt bulunan 38 olgu tedavi edildi. Olguların yaşları 22-72 arasında değişmekte idi. Travma sonucu defekt oluşan 18 olgudan 10'unda doku kaybı kısmi iken 8'inde tamdı. Diğerlerinde etiolojik faktörler, 12'sinde tümör, 8'inde yanık veya travmaya bağlı oluşmuş ektropion idi. Bunlarda operasyon sonrası

## ALT GÖZ KAPAĞI ONARIMLARINDA FRICKE FLEP'İN ÜSTÜNLÜĞÜ

14'ünde kısmi, 6'sında tam kalınlıkta defektler oluştu (Tablo 1).

Kısmi kalınlıkta olan doku kayıplarının hepsinde tars sağlamdı. Bu olguların 10'una kulak arkasında alınan tam kalınlıkta deri greftleri, 14'ünde ise Fricke flep kullanıldı. Greftleri tespit etmek için "tie - over dressing" uygulandı.

Tam kalınlıkta doku kayıplarının hepsinde defektler alt göz kapağının 1/3'ünden fazlaydı. O nedenle primer kapatılamadılar. Tars ve konjunktiva burun septumundan alınan kondro mukozal greftlerle onarıldı. Buradaki kartilaj nispeten kalın olduğundan yarı kalınlığı traşlandı. Üzerindeki defektler ise lokal fleplerle onarıldı. 3'ünde V-Y ilerleme flepleri, 2'sine Mustarde flep, 2'sinde nazolabial flepler, 1'inde glabellar flep, 2'sinde Tripler flep ve 4'ünde Fricke flep uygulandı (Şekil 1, Resim 1,2, Tablo 2). Fricke fleplerden ikisi medial pediküllü idi.

## BULGULAR

Greft konulan olgularda, greftin büyüklüğü defekte oranla büyük olmasına karşın, yine de 6 olguda, uyurken gözleri açık kalacak şekilde ektropion gelişti. Ektropion en fazla 1/3 alt göz kapağı dış tarafta gelişti. Ancak, hepsinde doku ve renk uyumu mükemmeldi. Kondromukozal greftler tam uyum sağladılar ve hepsi organize oldular. Sadece 2 olguda kısa süreli konjunktivit gelişti.

Flepler olgulardaki endikasyona göre seçildiğinden, hepsinde onarım başarı ile sağlandı. Horizontal ince defektlerde Tripler flep, geniş vertikal defektlerde Mustarde flep, geniş medial defektlerde ise glabellar flep tercih edildi. Fricke flep kullanılan olgularda üst düzeyde sonuçlar elde edildi. Donör alan morbiditeleri yönünden flepler arasında belirgin fark vardı. Özellikle Mustarde ve glabellar fleplerde donör alanlarda belirgin deformite kalırken, Fricke flepde minimal düzeyde gelişti (Tablo 3).

**Tablo 1.** Olguların etiolojik faktörlere göre dağılımı

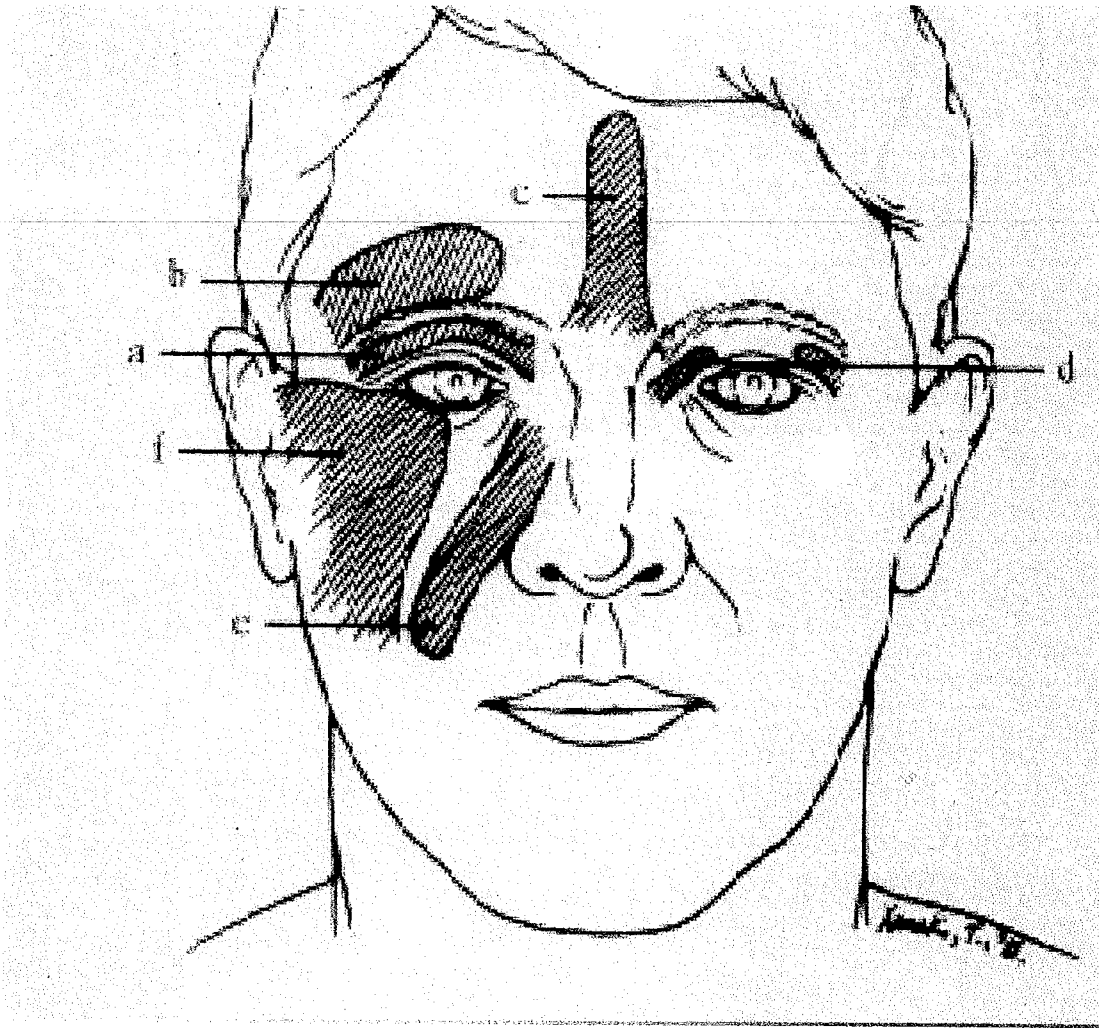
Etioloji	Kısmi	Tam
Travma	10	8
Tümör	6	6
Ektropion	8	-

**Tablo 2.** Kullanılan onarım tekniklerinin olgulara göre dağılımları

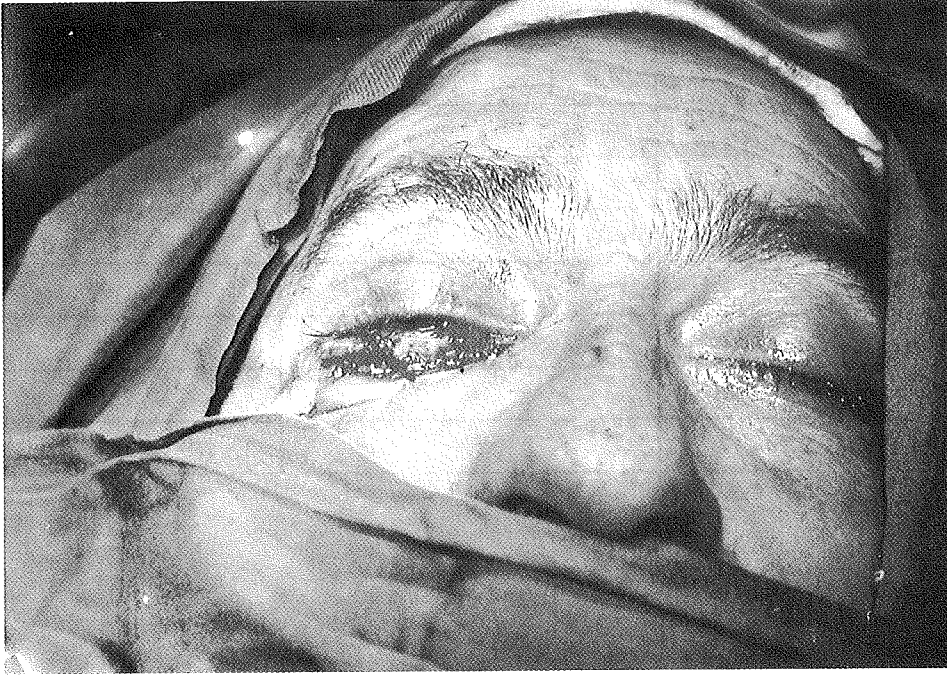Kullanılan Teknik	Olgu Sayısı
Greftleme	10
V-Y İlerleme flebi	3
Mustarde flep	2
Nazolabial flep	2
Tripler flep	2
Glabellar flep	1
Fricke flep	18

Tablo 3. Kullanılan fleplerin doku uyumu ve donör alan morbiditeleri

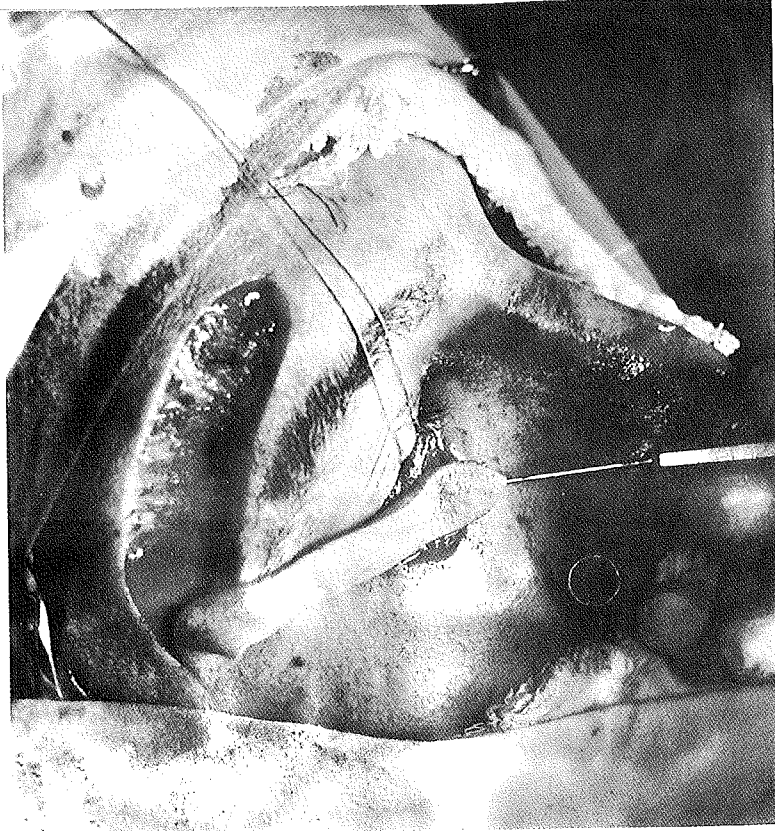
Kullanılan Flepler	Doku Uyumu	Döner Alan Morbiditesi
Greftleme	**	-
V-Y İlerletme flebi	**	*
Mustarde flep	*	***
Nazolabial flep	**	**
Tripier flep	***	***
Glabellar flep	*	***
Fricke flep	***	*



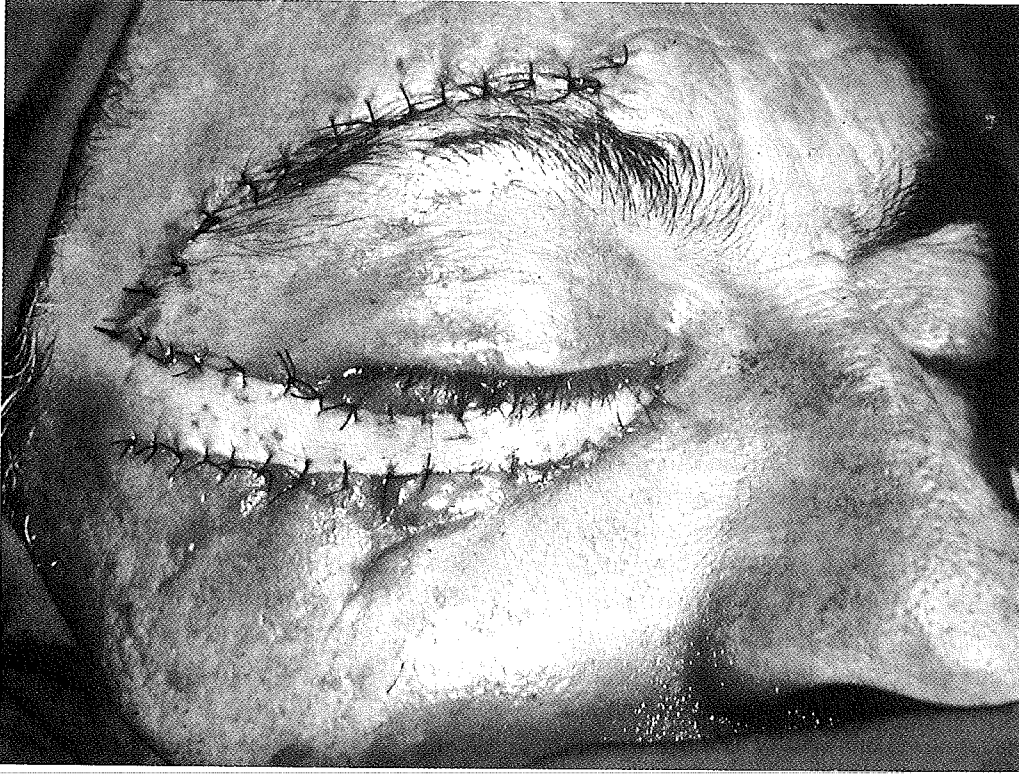
Şekil 1. a) Bipediküllü Triplier, b) Fricke flep, c) Glabellar flep, d) Ünipediküler Triplier flep, e) Nazolabial flep, f) Mustarde flep



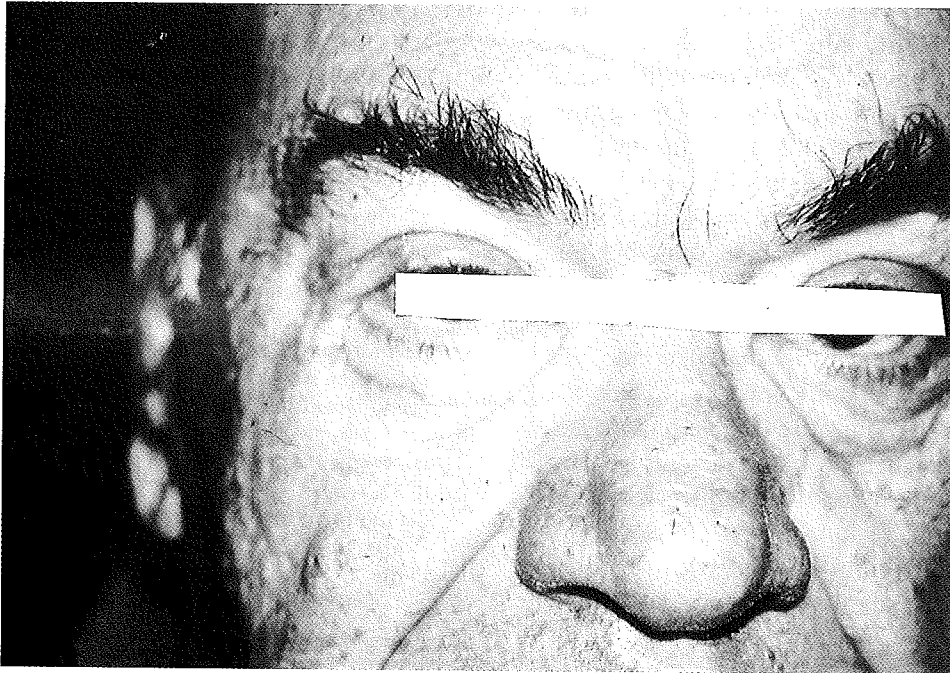
Resim 1. Preoperatif. alt göz kapağında ca.



Resim 2. Intraoperatif, fricke flep elevasyonu



Resim 3. Postoperatif fricke flebi



Resim 4. Postoperatif geç dönem

**TARTIŞMA**

Alt göz kapağı onarımlarını estetik ve fonksiyonel olması yanında, getirilen dokunun yeterli ve dayanıklı olması gerekir. Ayrıca donör alanda minimal morbidite olmalıdır. Tarsal plak desteğinin olmaması, sarkmalara ve stabilite kaybına yol açar. Tars defektleri genellikle konjunktiva kayıpları ile beraberdir. Her ikisini de onarmada, çoğu zaman kondromukozal greftler yeterlidir. Bu teknikle, 2x3 cm'e kadar doku alınabilir ve başarı oranı çok yüksektir (5).

Alt göz kapağında sadece cildi ilgilendiren doku defektlerinde deri greftleri sık kullanılır. Bunlarda kontraksiyon önemli bir sorundur. O nedenle tam kalınlıkta deri greftleri tercih edilir ve genellikle % 15-20 fazlası ile kullanmak daha doğrudur (1). Renk uyumunu sağlamak için uyum donör alanının seçimi önemlidir. Her ne kadar üst göz kapağı derisi, yakınlığı ve inceliği ile çok uygunsa da, greft miktarı sınırlıdır. Diğer taraftan kulak arkası derisi yeterli uygun ve en sık kullanılan greft donör bölgesidir (3).

Özellikle yaşlı hastalarda alt göz kapağının üçte birine kadar ulaşan tam kat defektler primer kapatılabilir. Mümkün olmadığında lokal V-Y veya tek pediküllü ilerleme flepleri kullanılabilir. Bu şekilde lokal flepler çok fazla hareket ettirildiklerinde deformitelere yol açabilirler. O nedenle geniş defektlerde lokal transpozisyon flepleri tercih edilmelidir. Bu amaçla üni veya bi-pediküllü Tripier flep dar ve ince olması nedeniyle çoğu zaman yetersiz kalır. Ancak horizontal defektlerde tercih edilebilir (6). Nazolabial flep, her ne kadar yüz planlarının kesiştiği hat üzerinde yer alsa da donör alanda bıraktığı iz oldukça belirgindir (4). Mustarde flep ile onarım ise, yanağa kadar uzanan vertikal geniş alt göz kapak defektlerinde kullanılacak radikal bir yöntemdir ve morbiditesi yüksektir (7). Alt göz kapağının medialinde yer alan defektlerde glabellar flep sık kullanılan

yöntemdir. Ancak glabellar yörede bıraktığı vertikal iz ve bunun sırtındaki "dog ear" oldukça belirgindir.

Geniş alt göz kapağı defektlerinin onarımında, lokal flepler arasında en uygun Fricke flepdur. Yüzeysel temporal damar pedikülü ile oldukça iyi beslenmektedir. Tam üst kaş sınırında planlanan ve ucu kama şeklinde yapılan flebin donör alanda bıraktığı morbidite ise minimaldir. Kolaylıkla alt göz kapağına transpoze edilebilir. Orbita lateralinde oluşturulan bir tünelden geçilerek defekt alanına getirilmesi nedeniyle aynı zamanda bir interpolasyon flebidir. Fricke flep, çalışmada klasik kullanımı yanında farklı olarak medial alt göz kapağı defektlerinde medial pediküllü olarak da kullanıldı. Sonuçları en az lateral pediküllü olan kadar başarılıydı. Alt göz kapağı onarımlarında, sadece cilt kayıplarında tam kalınlıktaki kulak arkası deri ile greftlemenin; tüm katları ile olan defektlerde, septal kondromukozal greftle destek sağladıktan sonra Fricke flebin en uygun, dayanıklı, fonksiyonel ve estetik yöntem olduğu sonucuna varıldı.

**KAYNAKLAR**

1. Carraway, J.H., Vincent, M.P.: Reconstruction of Eyelid Deformities Geogriade, G.S., GEorgiade, N.G., Riefkohl, R. et al (eds): Textbook of Plastic and Reconstructive Surgery. Williams & Wilkins, Baltimore (1992), p: 55.
2. Carraway, J.H.: Reconstruction of the eyelids and eyebrows and correction of the eyelid. In Smith, J.W., Aston, S.J.: Plastic surgery Little, Brown and Company, Boston (1991) p: 425.
3. Mustarde, J.C.: Repair and Reconsruction in the orbital region. A practical guide Churchill Livingstone, Edinburg, (1980).
4. Palleta, F.X.: Cower eyelid reconstruction Plastic Reconst Surg 51: 653 (1973).
5. Pulterman, A.M.: Viable Composite grafting in eyelid reconstruction. Am J Ophthamol 85: 237
6. Smith, B., Neri, F.A.: Practical techniques in Ophthalmic Plastic Surgery. St Louis Mosby. (1981) p: 53.
7. Tanzel, R.R.: Lial Reconstruction. Rella Rocca, R.X Nesl, F.A., Lisman, R.D. (eds) Ophthalmic Plastic and Reconstructive Surgery CV. Mosby Co. St Louis, (1987) p: 771.