

## SWYER-JAMES-MC LEOD SENDROMU İLE HENOCH-SCHÖNLEİN PURPURASI BİRLİKTELİĞİ: OLGU SUNUMU

Emin ÖZKAYA, Yaşar CESUR, Nesrin CEYLAN, Dursun ODABAŞ\*

### ÖZET

Swyer-James-Mc Leod Sendromu (SJS) radyolojik bir antite olup tek veya iki taraflı olmakla beraber genelde tek taraflı akciğer hiperlucensi ve tutulan taraftaki akciğer arteriel ağının yetersiz izlenmesi ile karakterize bir hastalıktır. Hastalıkta obstruktif pulmoner arteriel hipoplazi esas olmakla beraber kesin defekt tam olarak bilinmemektedir. SJS ile Henoch-Schönlein Purpurası birlikteliğinin literatürde bildirilmemiş olması nedeniyle olgunun sunumu uygun görülmüştür.

**Anahtar Kelimeler:** Swyer-James-Mc Leod Sendromu, Henoch-Schönlein Purpurası, vaskulit

### SUMMARY

Coincidence of Swyer-James-mcLeod Syndrome with Henoch-Schönlein Purpura: A case Report  
Swyer-James-McLeod Syndrome (SJS) is a radiologic entity with hyperlucency of one or two side of lungs, and barely visible pulmonary arterial network on the abnormal side of the lung. In that disease, pulmonary arterial hypoplasia must be present for the diagnosis of this disease. However, main cause of obstructive pulmonary defect is not known. Since there is no report about the coincidence of SJS with Henoch-Schönlein Purpura in literature, case is presented.

**Key Words:** Swyer-James-McLeod Syndrome, Henoch-Schönlein Purpura, vasculitis

### GİRİŞ

Tek taraflı hiperlucens akciğer (akciğer parenkiminde hava/solid doku oranının hava lehine artması) patolojisine yol açan nedenlerden biri de, ilk kez Swyer ve James tarafından tanımlanan Swyer-James Sendromu (SJS)'dur (13). Daha sonra McLeod, tek taraflı hiperlucensi ve azalmış damar yapılarıyla karakterize ilk seriyi yayınlamıştır (12). Henoch-Schönlein Purpurası (HSP) karakteristik cilt lezyonları, sindirim sistemi, eklem ve böbrek tutulumlarıyla seyreden ve nedeni kesin olarak bilinmeyen bir vaskülit sendromudur (4). HSP ile SJS birlikteliğinin literatürde bildirilmemiş olması nedeniyle olgunun sunumu uygun görülmüştür.

### Olgu:

Sekiz yaşındaki kız hasta, cilt döküntüleri, karın ağrısı, eklem ağrısı ve aralıklı gelen

öksürük şikayetleriyle polikliniğimize başvurdu. Beş gün önce; kalçalarından başlayıp bacaklarına doğru yayılan kaşıntısız, kırmızı döküntülerinin olduğu ve son 3 gündür de el ve ayak bileklerinde şişliklerin başladığı öğrenildi. Özgeçmişinde bir yaşından beri tekrarlayan öksürük, balgam çıkarma ve ateş şikayetleri olan hastanın, bir çok kereler ayakta ilaç tedavisi gördüğü öğrenildi. Aralarında akrabalık bulunmayan sağlıklı anne ve babanın üçüncü çocuğu olup ailede benzer hastalık hikayesi bulunmamaktaydı.

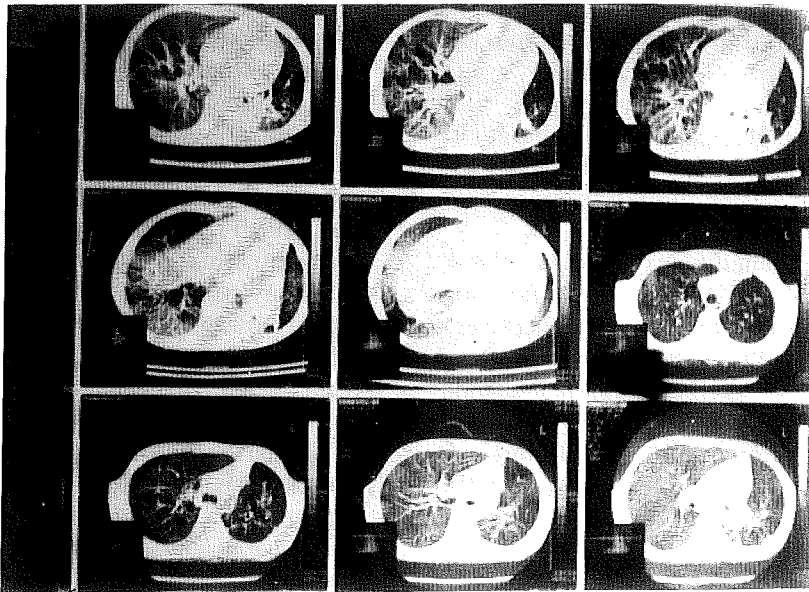
Fizik muayenesinde; ateşi 37.50C, kan basıncı: 100/60mmHg, nabız:96/dk, vücut ağırlığı:15kg (%3'ün altında), boy:130 cm (%3'ün altında). Ciltte her iki gluteal bölgeden başlayıp ayak bileklerine kadar uzanan, yaygın, kaşıntısız, basmakla

solmayan mor-menekşe renginde purpurik döküntüleri vardı. Solunumu rahat, dinlemekle sol akciğer orta ve alt zonlarda tuber suflı alınıyordu. Her iki el ve ayak bileği eklemeleri şiş ve hareketle ağrılı idi. Parmak uçlarında çomak parmak görüntüsü izlendi. Diğer sistem muayeneleri ise normaldi.

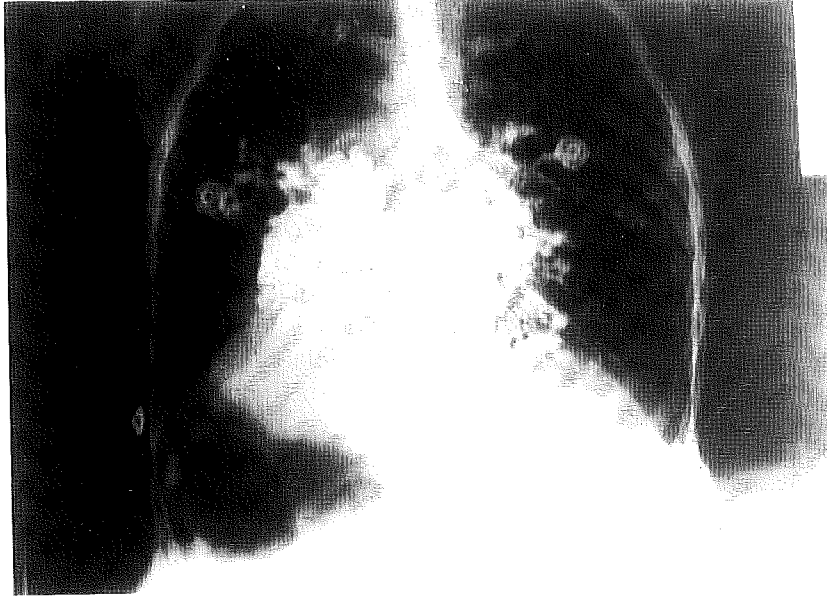Laboratuvar incelemesinde: idrar analizi normal, eritrosit sedimentasyon hızı 60mm/saat, periferik kan yaymasında atipik hücre gözlenmedi. Trombositleri bol ve kümeli idi. Karaciğer ve böbrek fonksiyon testleri, serum kompleman (C3,C4) düzeyleri ve immunglobulin değerleri normaldi. Alfa-1 antitripsin ve terde klor konsantrasyonu normal değerler arasında bulundu. Antistreptolizin O (ASO):600 Ü/L, romatoid faktörü negatif, C-reaktif protein: 14mg, HbsAg: negatif, derin trakeal aspirasyon kültüründe alfa hemolitik streptokok üredi. Hastanın tibia ön bölgesindeki lezyonlu bölgeden cilt ve cilt altı insizyonel biopsisi alındı. Biopsinin ışık mikroskobu incelemesi, tüm dermal ve deri altı bölgesinde küçük damarlarda, özellikle üst dermisde yoğun olmak üzere damar duvarında bol miktarda lökositlerin, eritrositlerin ve az olarak plazma

hücrelerinin eşlik ettiği iltihabi hücre infiltrasyonu bulgularıyla, purpurik lökositoklastik vaskülitle (LKV) olarak değerlendirildi. Akciğer grafisinde; iki akciğer arasında belirgin lusensi farkı ve inspirasyonda mediastinal yapıların etkilenen sol tarafa doğru yer değiştirdiği izlendi. Toraksın, Bilgisayarlı Tomografi (BT)'sinde, solda hiperludent akciğer parenkimi ve pulmoner arterlerde hipoplazi, sol akciğer alt lop postero-bazal segment lokalizasyonda kistik alanlar içeren solit lezyonlar izlendi (Şekil-1). Bronkografi' de solda belirgin olmak üzere her iki akciğer orta ve alt lopta sakküler tip bronşiektazi görünümü vardı (Şekil-2). Hastanın solunum fonksiyon testlerinde FVC değerlerinde azalma dışında patoloji saptanmadı. Teknik olanaklar elvermediğinden pulmoner anjiyografi yapılamadı.

Hastaya bu klinik ve laboratuvar bulgularıyla SJS ve HSP tanıları kondu. Enfeksiyonu nonspesifik olarak tedavi edildi. İzlemi sırasında döküntüleri, eklem şişliği ve karın ağrıları kayboldu. Bronşiektazi tedavisi için yapılan göğüs cerrahisi konsültasyonunda; yaygın bronşiektazisi nedeniyle cerrahi girişimin uygun olmadığı belirtildi. Hasta profilaktik antibiyotik ve uygun postural drenaj önerileriyle taburcu edildi.



Şekil 1. Toraksın BT'de solda hipoplazik akciğer parankimi, sol alt loppostero-bazal segment lokalizasyonlu kistik alanlar içeren solit lezyonlar



Şekil 2. Bronkografide her iki akciğer orta ve alt loba sakküler tip bronşiektazik alanlar

#### TARTIŞMA

SJS'nun etiopatogenezi tam olarak bilinmemekle beraber çocukluk çağına geçirilmiş enfeksiyonlara (özellikle adenoviruslar) sekonder gelişen bronşiolitis obliterans olduğu düşünülmektedir (9). Bunun sonucunda etkilenen akciğer dokusunda yetersiz gelişme ve pulmoner kan akımında azalma ortaya çıkmaktadır (6,7,9-). Hastalık erişkin çağa kadar asemptomatik kalabileceği gibi öksürük, erken yaşta balgam çıkarma, efor dispnesi gibi tekrarlayan akciğer enfeksiyonu bulguları gösterebilir. Olgumuz da bu tür şikayetlerden dolayı 1 yaşından beri aralıklı tedavi görme hikayesi bulunmaktaydı.

SJS' da tanı, genellikle radyolojik olarak konmaktadır (8). SJS' de radyolojik ana bulgular, lobar ve tek taraflı hiperludent akciğer ile birlikte insprasyonda azalmış akciğer hacmi ve akciğer damarlanmasında belirgin azalmadır (3). SJS' da bronkografik olarak bronş duvarı düzensizlikleri ve bronşiektazik değişiklikler izlenir (8,9). Olgumuzun da bronkografisinde sakküler tarzda yaygın bronşiektazi saptanmıştır

(Şekil-2). BT, parankimal hasarın tespiti, pulmoner vasküler dağılımı göstermesi ve

bronşiektazik değişiklikleri iyi göstermesi nedeniyle SJS'nin tanısında önemli rol oynamaktadır (8). Yine BT'nin hiperlusensiye neden olan santral bronşiol obstrüksiyon, kist ve damarsal bozuklukların ayırıcı tanısında da önemli yeri olduğu bildirilmektedir (13,14). Bizim olgumuzun BT bulguları, sol akciğer hacminde azalma, küçük ve ince periferik pulmoner arterler, bronşiektazi ve atelektazi ve atelektazik alanlar şeklindeydi (Şekil-1).

Benzer akciğer bulgularına yol açabilecek diğer hastalıklar açısından yaptığımız laboratuvar incelemelerde alfa-1 antitripsin ve terde klor konsantrasyonu normal bulundu. Hastanın aile hikayesi ve gastrointestinal sistem şikayetlerinin bulunmaması ve laboratuvar sonuçları, olası kistik fibrozis ve alfa-1 antitripsin eksikliğini ekarte etmiştir. İmmotil Silia Sendromu' nun kesin tanısı ise ancak nazal veya bronş mukozasının videomikroskop altında silier hareketlerin dakikalık vuru sayılarının izlenmesiyle konabilmektedir. Bu işlem teknik imkansızlık nedeniyle yapılamamıştır. Ancak paranazal sinüs grafisinde belirgin bir patolojinin olmaması ve sakkarin testinin normal bulunmasıyla bu tanıdan uzaklaşmıştır.

Lökositoklastik vaskülit (LKV) ise, cilde özgü ve karakteristik olarak lökositoklazis gösteren küçük damar vaskülitidir. Çok çeşitli hastalık ve durumlara eşlik eden bu mikrovaskülitin çocukluk çağında en sık rastlanılan örneği HSP'dir. (1,2). HSP'nin tam patogenezi bilinmemektedir. Glomerüler lezyonlarda gösterilen IgA ve C3 depolanması, hastalığın; değişik antijenik uyarılarla oluşan immün komplekslerin meydana getirdiği immünopatolojik olaylarla oluştuğunu düşündürmektedir (5,11). Bu antijenik uyarılar arasında; çok çeşitli enfeksiyonlar (üst solunum yolu enfeksiyonu-ÜSYE, streptokok faranjiti, su çiçeği, kızamık, hepatit v.s.), gıda allerjileri, aşılama ve böcek ısırması bulunmaktadır (2,7). Hastamızda bu antijenik uyarılar açısından yaptığımız incelemelerde, yakın bir dönemde döküntülü hastalık, ÜSYE ve aşılama hikayesi bulunmuyordu. Laboratuvar olarak da karaciğer fonksiyonları normal, HbsAg negatif idi. Ancak bronkoskopi sırasında alınan balgam kültüründe alfa hemolitik streptokok üredi. Antijenik uyarının bu enfeksiyon sonucu geliştiği düşünülmüştür. HSP'da görülen LKV'de immünflorasan incelemede, damar duvarında IgA ve C3 depolanması görülür (11). Olgumuzun cilt biopsisi, immünoflorasan inceleme imkanı olmadığından, ışık mikroskopisinde incelenmiş ve purpurik LKV tanısı olarak, LKV'nin HSP tipinde mikrovaskülit olduğu doğrulanmıştır.

HSP'da akciğer tutulumuna ait çeşitli seriler bildirilmektedir (10). Ancak bizim olgumuzun akciğer problemlerinin HSP bulgularından önce başlamış olması, hemoptizi şikayetlerinin bulunmaması, bronkoskopik incelemede kanama odaklarının görülmemesi ve bronş sıvısının makroskopik ve mikroskopik incelenmesinde kanamanın tesbit edilemeyişi, akciğer patolojisinin HSP' de görülen akciğer tutulumuna bağlı olmadığını düşündürmüştür.

Gerek HSP, gerekse SJS'nin etiyopatogenezi tam olarak açıklanamamıştır. Ancak her iki hastalığın geçirilmiş enfeksiyonlara sekonder immünolojik olarak gelişebileceği fikri ise açık olarak belirtilmektedir (7,11). Literatür taramasında, SJS'nin HSP veya

herhangi bir LKV tipiyle birlikte görüldüğüne dair bilgiye rastlayamadık. Biz olguyu, SJS sendromundaki akciğer enfeksiyonunun neden olduğu antijenik uyarı sonucu gelişen HSP şeklinde yorumladık. Bu olgu nedeniyle, kronik akciğer hastalıklarının seyri esnasında oluşabilecek enfeksiyonların, vaskülit sendromları açısından bir risk faktörü olabileceği akılda bulundurulmalıdır.

#### KAYNAKLAR

1. Arslan Ş, Saatçi Ü. Henoch-schönlein Purpurası. *Katkı Pediatri Dergisi* 16:65 (1995).
2. Balu HA. Vasculitis in children. *Pediatr Clin North Amer* 42(5):1245 (1995).
3. Barry D,F. Diagnostic imaging of the respiratory tract. In; Victor C, Edwin LK eds. *Kendig's Disorders of the Respiratory Tract in Children*. 5th ed. Philadelphia WB Saunders; 124 (1990).
4. Bonkati LM, Perales FR, Catala F, et al. CT findings in Swyer-James Syndrome. *Radiology* 172:477 (1989).
5. Dağlı E, Tınaztepe K, Tınaztepe B. Çocukluk çağında lökositoklastik vaskülit. *Çocuk Sağl. ve Hast. Derg* 30:1 (1987).
6. MacLeod WM. Abnormal transradiancy of one lung. *Thorax* 9:147 (1954).
7. McLoud TC, Epler GR, Colby TV et al. Bronchiolitis obliterans. *Radiology* 159:1-8(1986).
8. Moore AD, Godwin JD, Dietrich PA, et al. Swyer-James Syndrome; CT findings in eight patients. *Am J Roentgenol* 158(6):1211 (1992).
9. Numao T, Yukawa T, Yamada G, et al. A case of Swyer-James-Macleod syndrome diagnosed by selective alveolobronchography showing asthma like symptoms. *Jpn J Thorac Dis* 23:1369 (1985).
10. Olson JC, Kelly KJ, Pan CG, Wortmann DW. Pulmonary Disease with Hemorrhage in Henoch-Schönlein Purpura. *Pediatrics* 89(6):1177 (1992).
11. Schaller JG. Vasculitis Syndromes. In; Behrman RE, Kliegman RM, Arvin AM. ed (s). *Nelson textbook of pediatrics*. 15th ed. Philadelphia, WB Saunders Comp, s:676 (1996).
12. Swyer PR, James GCW. A case of unilateral pulmonary emphysema. *Thorax* 8:33 (1953).
13. Taşar M, Oğur E, Pabuşcu Y ve ark. Swyer-James-Macleod sendromunda direkt radyografi, bronkografi, BT, anjiyografi ve sintigrafi bulguları. *Tanıs ve Girişimsel Radyoloji* 1 (6):477 (1995).
14. Watanabe H, Sato A, Honida K. A case of Swyer-James-Macleod syndrome. *Jpn J Chest Dis* 45:73 (1986)