

## ULNAR SİNİRİN KOMMON PALMAR DİJİTAL DALININ NADİR GÖRÜLEN NÖROFİBROLİPOMU

## Neurofibrolipomatous of The Common Palmar Digital Nerves of Ulnar Nerve

İbrahim Avşın Öztürk <sup>1</sup>, Ahmet Köse <sup>1</sup>, Muhammed Çağatay Engin <sup>2</sup>, Murat Topal <sup>3</sup>, Recep Dinçer <sup>1</sup><sup>1</sup> SBÜ, Bölge Eğitim ve Araştırma Hastanesi, Ortopedi ve Travmatoloji El Cerrahisi Kliniği, Erzurum, Türkiye<sup>2</sup> Bingöl Devlet Üniversitesi, Ortopedi ve Travmatoloji AD, Bingöl, Türkiye<sup>3</sup> Kastamonu Üniversitesi Ortopedi ve Travmatoloji AD, Kastamonu, Türkiye

## ÖZET

Nörofibrolipom nadir görülen bir ortopedik patolojidir ve pek çok terim bu kitleyi tanımlamak için tarih boyunca kullanılmıştır. Nörofibrolipom sıklıkla el ve ayak parmaklarını tutar. Muayene esnasında saptanan bir kitleye bu tanıyı koyabilmek için biyopsi sonrası patolojik inceleme şarttır. Nörofibrolipomlar sadece semptomatik olduklarında çıkarılmaları önerilmektedir. Asemptomatik vakalar güvenle takip edilebilir. Biyopsi sonrası nörofibrolipom tanısı doğrulanan hastalarda kitle çıkarılması için çok acele edilmemesinin gereksiz ikincil operasyonların önüne geçeceğine inanmaktayız. Biz bu olgu sunumunda sağ el beşinci parmakta uyuşma yakınması olan 28 yaşında kadın hasta sunduk. Vakamızda biyopsi sonrası hastanın tüm şikâyetleri gerilemesi üzerine kitle çıkarımı için ikincil operasyon yapılmadı.

**Anahtar kelimeler:** Ulnar sinir, nörofibrolipom

## ABSTRACT

Neurofibrolipoma is a rare orthopaedic pathology. Various terms were used to describe this condition. The majority of neurofibrolipoma affect the fingers and toes in the upper and lower extremities. The pathologic assesment is essential to diagnose a mass as a neurofibrolipoma. When a patient is asymptomatic surgery is not recommended for neurofibrolipoma. In our case, after the biopsy, all the complaints of the patient were retracted and no secondary operation was performed for mass extraction. We belive that waiting for surgery a little more time after biopsy in neurofibrolipoma may be more beneficial for avoiding unnecessary operation.

**Keywords:** Ulnar nerve, neurofibrolipoma

Gönderme tarihi / Received: 20.12.2017 Kabul tarihi / Accepted: 04.07.2018

**İletişim:** Muhammed Çağatay ENGİN, Bingöl Devlet Hastanesi Ortopedi ve Travmatoloji Anabilim Dalı, Bingöl-Türkiye

Tel: (532) 330 1949 E-posta: mcagatayengin@hotmail.com



## GİRİŞ

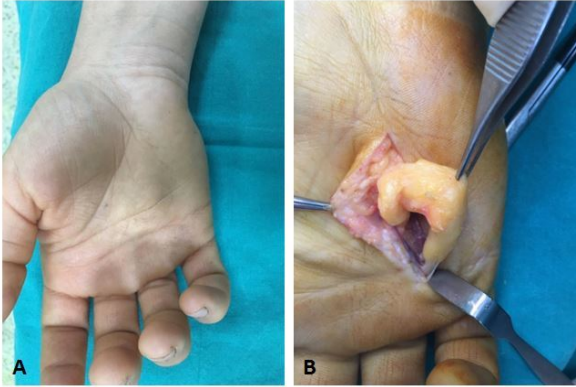
Nörofibrolipom sinir kılıfında anormal fibroadipoz doku çoğalması sonucu ortaya çıkan nadir görülen benign bir tümördür ve ilk kez 1953 yılında tanımlanmıştır (1). Nörofibrolipom; sinirin fibromatozisi, fibrolipomatoz hamartomu, lipofibromu, lipomatozisi ve nöral lipofibromatozis hamartom gibi çok çeşitli şekillerde tanımlanmaktadır. Kitle içerisindeki nöral, fibröz ve yağ dokusu matur karakterde olduğu için tüm bu tanımlama çeşitliliğine rağmen genel kabul bu kitlenin bir hamartom olduğudur (2). Nörofibrolipom çoğunlukla üst veya alt ekstremitelerde el ve ayak parmaklarını etkiler (3). Sinir kompresyonuna bağlı semptomlara ilaveten yavaş büyüyen bir şişlik sık rastlanan şikayetlerdir. Kitle klinikte ağrılı ya da ağrısız olabilmektedir. Ağrılı kitleler çıkarılmalı ve çıkarıldıklarında tanı biyopsi ile doğrulanmalıdır (4). Histopatolojik incelemede perinöral ve endonöral fibrozis ve sinir fasiküllerinin kalınlaşmasına ilaveten sinir içerisinde fibröadipoz infiltrasyon karakteristiktir (5). Ayırıcı tanıda ganglion kistleri, vasküler malformasyonlar, travmatik nöroma ve lipomlar akılda tutulmalıdır (6). Bu vakada elin beşinci parmağında uyuşukluk ve ağrı yapan ve eksizyon yapılmadan önce insizyonel biyopsi sonrası tüm şikayetleri gerileyen

nörofibrolipom vakamızı sunmayı amaçlıyoruz.

## OLGU

28 yaşında bayan hasta sağ el beşinci parmak palmar yüzünde 4 yıldır olan ağrı, parestezi ve şişlik yakınması ile polikliniğimize başvurdu (**Şekil-1A**). Yaklaşık 4 yıldır yakınmaları olan hasta pek çok farklı merkeze tedavi amacıyla başvurmuş ancak şikayetleri geçmemişti. Başvurulan merkezlerde servikal manyetik rezonans görüntüleme (MRG), el direk grafisi ve elektronöromiyografi (ENMG) sonuçları incelenmiş ve normal olarak yorumlanan hastanın şikayetlerine yönelik analjezik antiinflamatuvar tedavi verilmiş. Hastanın yapılan fizik muayenesinde hipotenar kaslarda atrofi yoktu, 4. ve 5. Parmak palmar yüzde duyu defisiti yoktu. Hastanın hastanemizde tekrarlanan ENMG sonucu normaldi. MRG ile hasta değerlendirildiğinde sağ el 4 ve 5. metakarplar arasında yumuşak doku kitlesi tespit edildi. Operasyon esnasında kitle üzeri longitudinal insizyon ile açıldı. Kommon digital sinir distale kadar takip edildi. Kitlenin ulnar sinirin common digital siniri kaynaklı olduğu görüldü. Kitlenin içerdiği segment uzun olduğu için öncelikle tanı teyiti amacıyla insizyonel biyopsi yapıldı (**Şekil-1B**).

**Şekil 1. (A)** Palmar yüzde 4. metakarp üzerinde şişlik, **(B)** Peroperatif biyopsi görüntüsü



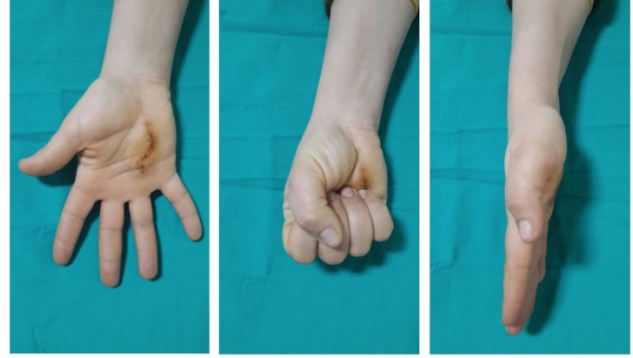
Biyopsi alındıktan sonra hastaya B12 vitamini ve analjezik tedavi verildi, cerrahi planlanan hastaya özel tedavi protokolü uygulanmadı. Patoloji sonucu nörofibrolipom ile uyumlu gelen hastanın biyopsi sonrası 15 gün kontrolünde ağrı, uyuşukluk yakınmasının gerilediği gözlemlendi. Postoperatif ikinci ve dördüncü hafta kontrollerinde hastanın hiçbir subjektif şikayeti olmaması üzerine kitle eksizyonu yapılmadı (**Şekil-2**).

## TARTIŞMA

Nörofibrolipom kesin etyolojisi bilinmeyen ve genellikle konjenital kökeni olduğu düşünülen bir patolojidir (7). En sık hayatın ilk üç dekatında görülmekte erkeklerde kadınlardan çok daha sık karşılaşılmaktadır (7). En sık köken aldığı sinir median sinirdir; ancak daha nadiren radial, ulnar, siyatik ve plantar sinirlerde de görülebilmektedir (8-10). Dijital sinir gibi terminal bölge orijinli olabileceği ve kadınlarda da görülebileceği akılda tutulmalıdır.

Elde uyuşukluk olmasına rağmen dijital sinir gibi terminal bölgelerde ENMG çalışmalarının normal sonuç vereceği ve

**Şekil 2.** Biyopsi sonrası poliklinik kontrolü



tanıda gecikmelere neden olabileceği unutulmamalıdır. Ayrıca klinik muayenede elde uyuşukluk yapan nörofibrolipomların tanısında altın standart MRG inceleme olduğu için tuzak nöropatisi bulgusu saptanmayan hastalarda MRG inceleme yapılması erken tanı ve tedavi için faydalı olacaktır (3,11).

Nörofibrolipomlar semptomatik olduklarında tedavi edilmeleri önerilmektedir (5). Tedavide izlenecek prosedür radyolojik incelemeler sonrası histopatolojik inceleme ve sonrasında da kitlenin eksizyonudur. Vakamızda gözlediğimiz biyopsi ve histopatolojik tanı konması sonrası şikâyetlerin geçmesi tedaviyi üstlenen hekimi tedavi basamağına geçip geçmemek konusunda şüphede bırakabilmektedir. Kitle eksizyonu yapılırken özellikle major sinirlerde fonksiyon kaybı görülmesi muhtemel olabileceği için biyopsi yapıldıktan sonra hastanın şikâyetlerinin gerileyip gerilemediğinin kontrolü için belirli bir süre beklenmesinin faydalı olabileceğine inanmaktayız. Vakamızda biyopsi yapıldıktan sonra histopatolojik incelemeler nörofibrolipom tanısı koymasına rağmen şikâyetler gerilediği için ve hasta

asemptomatik hale geldiği için kitle eksizyonu yapılmadı. Hastanın kontrollerinde subjektif hiçbir şikayete rastlanmadı.

Nadir görülen bir patoloji olan elde nörofibrolipom genellikle median siniri etkilemektedir. Elde uyuşukluk ve ağrı şikayeti olan hastalarda ENMG çalışmaları normal olsa bile digital sinirleri ilgilendiren sinire bası ya da sinir kitleleri akılda tutulmalı ve MRG ile tanı koyulmalıdır. Nörofibrolipomlar ağırlı olduğu durumlarda çıkarılması tavsiye edilmektedir.

Sunmuş olduğumuz vakada kitlenin tamamı çıkarılmadığı halde biyopsi sonrası hastanın şikâyetleri tamamen geçtiği için kitle çıkarılmasına ihtiyaç duyulmadı.

## REFERANSLAR

1. Diwakar N, Kamble RB, Gidaganti M. Imaging of neurofibrolipoma of median nerve. *Neurol India* 2011;59: 488-9.
2. Liu F, Zhu J, Wei M, Bao Y, Hu B. Preliminary evaluation of the sural nerve using 22-MHz ultrasound: a new approach for evaluation of diabetic cutaneous neuropathy. *PLoS One* 2012;7: e32730.
3. Fares J, Natout N, Fares Y. Neural Fibrolipoma of the Median Nerve. *Lebanese Medical Journal* 2016;64: 47-9.
4. Naik G, Mitra D, Shetty S, Raghuvver CR. A case report of neural fibrolipoma of foot. *J Med Sci Health* 2016;2: 41-3.
5. Toms AP, Anastakis D, Bleakney RR, Marshall TJ. Lipofibromatous hamartoma of the upper extremity: a review of the radiologic findings for 15 patients. *AJR Am J Roentgenol* 2006;186: 805-11.
6. Donley BG, Neel M, Mitias HM. Neural fibrolipoma of the foot: a case report. *Foot Ankle Int.* 1996;17: 712-3.
7. Zeng R, Frederick-Dyer K, Ferguson NL, Lewis J, Fu Y. Fibrolipomatous hamartoma of the inferior calcaneal nerve (Baxter nerve). *Skeletal Radiol* 2012;41:1323-6.
8. Goulesbrough D, Kinny S. Lipofibromatous hamartoma of the ulnar nerve at the elbow: Brief report *J Bone Joint Surg Br.* 1989;71: 331-2.
9. Herrick RT, Godsil RD, Widener JH. Lipofibromatous hamartoma of the radial nerve: a case report. *J Hand Surg Am.* 1980;5: 211-3.
10. Johnson R, Bonfiglio M. Lipofibromatous hamartoma of the median nerve. *J Bone Joint Surg Am.* 1969;51: 984-90.
11. Wong CH, Chow L, Yen CH, Ho PC, Yip R, Hung LK. Uncommon hand tumours. *Hand Surg* 2001; 6: 67-80.