Dicle Tıp Dergisi / Dicle Med J (2025) 52 (4) : 845-852

www.diclemedj.org

Özgün Araştırma / Original Article

Hepatosellüler Karsinom Tanısında F-18 FDG PET/BT ile Ga-68 PSMA PET/BT Çalışmaların Rolü

Erdal Çetinkaya[1], Fatih Güzel[2], Şadiye Altun Tuzcu[3], Bekir Taşdemir[3], İlbey Erkin Çetin[3], Kendal Yalçın[4]

1 Erzurum Şehir Hastanesi Nükleer Tıp Anabilim Dalı, Erzurum, Türkiye

2 Gazi Yaşargil Eğitim ve Araştırma Hastanesi Nükleer Tıp Anabilim Dalı, Diyarbakır, Türkiye

3 Dicle Üniversitesi Nükleer Tıp Anabilim Dalı, Diyarbakır, Türkiye

4 Dicle Üniversitesi İç Hastalıkları Anabilim Dalı Gastroenteroloji Bilim Dalı, Diyarbakır, Türkiye

Geliş: 05.06.2025; Revizyon: 17.09.2025; Kabul Tarihi: 24.09.2025

Öz

Amaç: Bu çalışmanın amacı, Flor-18 florodeoksiglukoz pozitron emisyon tomografi/bilgisayarlı tomografi (F-18 FDG PET/BT) ile Galyum-68 prostat spesifik membran antijeni (Ga-68 PSMA) PET/BT'den elde edilen parametreleri karşılaştırmak ve Ga-68 PSMA PET/BT'nin hepatoselüler karsinom (HCC) tanısı ve klinik yönetimine katkısını araştırmaktı.

Yöntemler: Manyetik rezonans görüntüleme (MRI), alfa-fetoprotein (AFP) değeri ve klinik bulgular ile HCC tanısı konulan 16 hastaya, hem F-18 FDG PET/BT, hem de Ga-68 PSMA PET/BT incelemesi yapıldı. Hastalar, karaciğerde saptanan primer kitleye ait görüntüleme bulgularına göre üç gruba ayrıldı: Grup 1 (F-18 FDG pozitif ve Ga-68 PSMA pozitif), Grup 2 (F-18 FDG negatif ve Ga-68 PSMA pozitif) ve Grup 3 (F-18 FDG negatif ve Ga-68 PSMA negatif). Ayrıca her hastanın AFP değerleri kaydedildi.

Bulgular: Çalışmaya toplam 16 hasta dâhil edildi. 16 hastanın 14'ünde (%87,5) Ga-68 PSMA PET/BT ile karaciğer tümörlerinde arka plan düzeyinin üzerinde aktivite tutulumu gözlendi. F-18 FDG PET/BT'de ise bu oran %75 (12 hasta) olarak bulundu. Tümör background oranı (TBR), FDG için ortalama 1.97 (±1.04), Ga-68 PSMA için ise ortalama 2.77 (±2.27) olarak saptandı. Ayrıca 6 hastada (%37,5) ekstrahepatik metastatik odaklarda da belirgin patolojik aktivite tutulumları tespit edildi.

Sonuç: Ga-68 PSMA PET/BT'nin, HCC hastalarında primer tümörlerin saptanmasında F-18 FDG PET/BT'ye kıyasla daha yüksek tanısal performans gösterdiği ortaya konmuştur. Bu bulgu, Ga-68 PSMA PET/BT'nin HCC'nin tanı ve evrelemesinde tamamlayıcı bir rol üstlenebileceğini düşündürmüştür.

Anahtar kelimeler: F-18 FDG, Ga-68 PSMA, hepatoselüler karsinom, PET/BT

DOI: 10.5798/dicletip.1841151

Yazışma Adresi / Correspondence: *Erdal Çetinkaya, Erzurum Şehir Hastanesi Nükleer Tıp Anabilim Dalı Yakutiye/Erzurum, Türkiye e-mail: erdalcetinkaya_76@hotmail.com*

The Role of F-18 FDG PET/CT and Ga-68 PSMA PET/CT on the Diagnosis of Hepatocellular Carcinoma

Abstract

Objective: The aim of this study was to compare the parameters obtained from fluorine-18 fluorodeoxyglucose positron emission tomography/computed tomography (F-18 FDG PET/CT) and gallium-68 prostate-specific membrane antigen (Ga-68 PSMA) PET/CT, and to investigate the potential contribution of Ga-68 PSMA PET/CT in the diagnosis and clinical management of hepatocellular carcinoma (HCC).

Methods: Both F-18 FDG PET/CT and Ga-68 PSMA PET/CT examinations were performed in 16 patients diagnosed with HCC based on Magnetic resonance imaging (MRI), alpha-fetoprotein (AFP) values and clinical findings. Patients were divided into three groups according to the imaging characteristics of the primary hepatic lesion: Group 1 (F-18 FDG positive and Ga-68 PSMA positive), Group 2 (F-18 FDG negative and Ga-68 PSMA positive), and Group 3 (F-18 FDG negative and Ga-68 PSMA negative). Additionally, AFP values of each patient were recorded.

Results: A total of 16 patients were included in the study. In 14 of 16 patients (87.5%), activity showed higher uptake than the surrounding tissue levels was observed in liver tumors with Ga-68 PSMA PET/CT. This rate was found to be 75% (12 patients) with F-18 FDG PET/CT. The mean tumor-to-background ratio (TBR) was 1.97 (±1.04) for FDG and 2.77 (±2.27) for Ga-68 PSMA. Additionally, significant pathological activity uptake was detected in extrahepatic metastatic foci in 6 patients (37.5%).

Conclusion: Ga-68 PSMA PET/CT demonstrated higher diagnostic performance than F-18 FDG PET/CT in detecting primary tumors in HCC patients. This finding suggests that Ga-68 PSMA PET/CT may play a complementary role in the diagnosis and staging of HCC.

Keywords: F-18 FDG, Ga-68 PSMA, hepatocellular carcinoma, PET/CT.

GİRİŞ

2022 yılında dünya genelinde karaciğer kanseri nedeniyle 750.000'den fazla ölüm gerçekleşti. Karaciğer kanseri, kanser ölümleri arasında akciğer ve kolorektal kanserden sonra üçüncü sırada yer alırken, en sık teşhis edilen kanser türleri arasında ise altıncı sıradadır. Primer karaciğer kanseri vakalarının %75-85'ini HCC oluşturmaktadır[1]. HCC için risk faktörleri arasında hepatit B, hepatit C, aflatoksin maruziyeti, aşırı alkol tüketimi, aşırı vücut ağırlığı, tip 2 diyabet ve sigara kullanımı yer almaktadır[2-4]. Görüntüleme yöntemleri, HCC tanısında kritik bir rol oynar[5]. HCC tanısı genellikle ultrason, BT ve MRI gibi görüntüleme tekniklerine ve ilgili biyokimyasal testlere dayanmaktadır. Ancak BT ve MRI gibi görüntüleme yöntemleri ile tümörün agresifliğini, prognozunu ve tekrarlama riskini doğru bir şekilde tahmin edilemeyebilir[6]. Ayrıca 2 cm'den küçük lezyonlara sahip HCC vakalarında BT ve MRI'nın duyarlılığı (sırasıyla %48 ve %62) azalmaktadır[7].

F-18 FDG PET/BT görüntülemesi, çeşitli kanserlerin primer evrelemesinde nükslerin tespiti, metastatik lezyonların belirlenmesi ve tedavi yanıtının değerlendirilmesi gibi amaçlarla kullanılarak, değerli prognostik bilgiler sağlar[8]. Ancak, F-18 FDG'nin primer karaciğer kanserlerinin, özellikle HCC görüntülenmesinde bazı sınırlamaları olduğu belirlenmiştir. Bu sınırlamalar, HCC'deki nispeten düşük F-18 FDG tutulumu nedeniyle yüksek yanlış negatiflik oranlarıyla ilişkilidir[9,10]. Orta ve iyi diferansiye HCC'de görülen düşük duyarlılık, yüksek FDG-6-fosfataz aktivitesi, artmış P-glikoprotein ekspresyonu ve düşük glukoz taşıyıcı1/glukoz taşıyıcı 2 (GLUT1/GLUT2) ekspresyonu gibi biyolojik faktörlerle açıklanmaktadır[11]. Bu nedenle HCC'nin görüntülenmesinde karşılaşılan sınırlamaları aşmak amacıyla farklı radyofarmasötikler geliştirilmiş ve araştırılmaya devam edilmektedir[12].

PSMA, bir transmembran glikoproteindir. Radyoaktif işaretli PSMA, prostat kanseri hücrelerinde PSMA için yüksek duyarlılık ve özgüllük göz önüne alındığında, PET/BT kullanılarak prostat kanserinin görüntülenmesinde ve evrelemesinde giderek daha fazla kullanılmaktadır[13,14]. Prostat kanserine ek olarak, HCC dahil olmak üzere diğer solid tümörlerde yüksek PSMA tutulumuna dair yeni kanıtlar ortaya çıkmaktadır[15]. Bu çalışmamızda amacımız, F-18 FDG PET/BT ve Ga-68 PSMA PET/BT'den elde edilen verileri karşılaştırmak ve Ga-68 PSMA PET/BT'nin HCC'li olgularda tanı ile klinik pratiğe olan katkısını araştırmaktır.

YÖNTEMLER

Hastalar

Bu çalışma Dicle Üniversitesi Tıp Fakültesi Nükleer Tıp Anabilim Dalı'nda gerçekleştirildi. Etik onay, Dicle Üniversitesi Klinik Araştırmalar Etik Kurulu'ndan alındı (IRB No ve tarih: 92/ 15.03.2023). Çalışmada yer alan 16 hastaya ait veriler, hastane otomasyon sistemi kullanılarak elde edildi. Bu çalışmada MRI ve AFP değeri ile HCC tanısı almış veya HCC şüphesiyle nükleer tıp bölümüne başvuran hastalar incelendi. Hastalara hem FDG PET/BT hem de Ga-68 PSMA PET/BT görüntülemeleri uygulanmış ve bu görüntülerden elde edilen parametrelerin karşılaştırılması amaçlanmıştır. Multisentrik lezyonu bulunan hastalar, istatistiksel analizlerde tek bir vaka olarak kabul edildi. Ayrıca, hastaların görüntüleme zamanına yakın dönemde ölçülen AFP değerleri de kaydedilerek analiz edildi. Senkron ikinci malignite saptanan veya primer lezyona yönelik tedavi almış hastalar çalışma dışı bırakıldı. Hastaların klinik bilgileri, konvansiyonel görüntüleme bulguları, laboratuvar test sonuçları ve patoloji verileri toplandı. Patolojik doğrulaması olmayan lezyonlar, kapsamlı klinik ve radyolojik değerlendirme ile teyit edildi.

PET/BT Tarama ve Yorumlama

F-18 FDG ve Ga-68 PSMA PET/BT incelemeleri, iki deneyimli nükleer tıp uzmanı tarafından birbirinden bağımsız şekilde değerlendirildi; olası görüş ayrılıklarında ise ortak karar alınarak sonuçlandırıldı. F-18 FDG PET/BT görüntülerinde metabolik aktivite, Ga-68 PSMA PET/BT'de ise PSMA ekspresyonuna bağlı aktivite tutulumları, maksimum standardize tutulum değeri (SUVmax) ve ortalama standardize tutulum değeri (SUVmean) ölçümleri temel alınarak analiz edildi. Değerlendirme sırasında, lezyonların en yüksek aktivite gösterdiği bölgeleri kapsayacak şekilde yaklaşık 1 cm çapında tanımlanan ilgi alanları (ROI) üzerinden gerçekleştirildi. Ayrıca, karşılaştırmalı analiz yapmak amacıyla normal karaciğer dokusunda da referans alanlar oluşturularak SUVmax değerleri kaydedildi ve TBR hesaplandı. Hastalar görüntüleme bulgularına göre; Grup 1 (F-18 FDG pozitif ve Ga-68 PSMA pozitif hastalar), Grup 2 (F-18 FDG negatif ve Ga-68 PSMA pozitif hastalar) ve Grup 3 (F-18 FDG negatif ve Ga-68 PSMA negatif hastalar) olarak üç gruba ayrıldı. Görüntülemeler, 2016 model Siemens Horizon PET/BT cihazı (Siemens Healthcare, GmbH, Henkestrasse 127, 91052 Erlangen, Almanya) kullanılarak gerçekleştirildi. Bu cihaz, 3D-TOF (Time-of-Flight) teknolojisi ile donatılmış olup, taramalar sırasında kesit kalınlığı 3 mm olarak ayarlandı. PET görüntüleri, iteratif rekonstrüksiyon algoritmaları (bp-LOR) ile oluşturuldu. Anatomik detayların daha net görünmesi ve atenüasyon düzeltmelerinin sağlanması amacıyla düşük doz BT protokolü (80 mA, 120 kV) uygulandı.

Histopatoloji

Çalışmamızda, hastalardan biyopsi kararı klinik ve görüntüleme bulgularına göre ilgili gastroenteroloji bölümü tarafından verildi. Tanısal süreçte, tipik HCC için risk faktörü bulunan, çok kesitli BT veya MRI ile arteriyel fazda hipervaskülerite ve portal venöz fazda wash-out gösteren lezyonlarda biyopsi

yapılmadı. Buna karşın, görüntüleme bulgularının atipik olduğu veya AFP düzeylerinin düşük saptandığı olgularda histopatolojik doğrulama amacıyla biyopsi tercih edildi. Ayrıca, hastaların biyopsi onam durumları da göz önünde bulunduruldu.

İstatistiksel Analiz

İstatistiksel analizler IBM SPSS Statistics versiyon 21.0 yazılımı kullanılarak gerçekleştirilmiştir. Tanımlayıcı istatistikler ortalama ± standart sapma, medyan ve minimum–maksimum değerleri ile sunulmuştur. Normal dağılım göstermeyen sürekli değişkenler, Spearman korelasyon katsayısı ile değerlendirildi. Anlamlılık düzeyi $p<0,05$ olarak kabul edilmiştir.

BULGULAR

Çalışmaya dahil edilen 16 hastanın tamamı erkekti. Bu hastaların median yaşı 61.50 (46-78) olarak hesaplandı. Bu hastalardan alınan kan örneklerinden ölçülen AFP değerlerinin geniş bir dağılım (2-363000) gösterdiği tespit edildi. Görüntüleme bulgularına göre F-18 FDG ile saptanan lezyonlara ait SUVmax değeri ortalama 6.67 (± 3.66) iken, Ga-68 PSMA ile saptanan lezyonların SUVmax ortalaması 10.84 (± 8.48) idi. TBR, F-18 FDG için ortalama 1.97 (±1.04), Ga-68 PSMA için ise ortalama 2.77 (±2.27) olarak saptandı.

Tablo I: Tanımlayıcı Özellikler (n=16)

Değişken	N	Median	Mean	Minimum	Maksimum	SD
YAŞ	16	61,50	61,69	46,00	78,00	8,48
AFP (µg/L)	16	119,50	84.631	2,00	363.000	151.928
F-18 FDG SUVmax	16	6,00	6,67	1,88	15,10	3,66
Ga-68 SUVmax	16	10,84	13,04	2,46	37,70	8,48
FDG SUVmean	16	2,70	2,76	1,46	5,64	1,17
Ga-68 SUVmean	16	4,80	4,98	2,05	11,40	2,11
F-18 FDG TBR	16	1,69	1,97	0,72	3,97	1,04
Ga-68 PSMA TBR	16	2,20	2,77	0,40	8,58	2,27

N= Hasta sayısı, SD= Standart deviasyon, AFP= Alfa-fetoprotein, PSMA=Prostat spesifik membran antijeni, F-18 FDG=Flor-18 Florodeoksiglukoz, Ga-68= Galyum 68, TBR= Tümör background oranı, SUVmax= Maksimum standardize tutulum değeri, SUVmean= Ortalama standardize tutulum değeri.

Çalışmamızda, hastaların %31'sine (5/16) histopatolojik inceleme yapıldı. 16 hastanın, Ga-68 PSMA PET/BT'de 14'ünde (%87,5), F-18 FDG PET/BT'de ise 12'sinde (%75) karaciğer arka plan seviyesinin üzerinde tutulumu gözlendi. Çalışmada tamamı Grup 1'de yer alan 6 hastada karaciğer dışı bölgelerde (genellikle kemikte ve lenf nodlarında) patolojik artmış aktivite tutulumları gözlendi. Bu hastaların bazılarında AFP değerleri oldukça yüksek (>300.000 ng/mL) olarak ölçüldü. Ayrıca 4 hastada (%25) siroz, 4 hastada (%25) hepatit B ve 1 hastada (%6) hepatit C tanısı mevcuttu.

Hastalar, F-18 FDG ve Ga-68 PSMA tutulum durumlarına göre üç gruba ayrıldı. Grup 1'de (F-18 FDG ve Ga-68 PSMA pozitif) yer alan 12 hastanın büyük çoğunluğunda yüksek aktivite tutulumu gözlendi. Grup 1 hastalarının 6'sında kronik karaciğer hastalıkları (hepatit B, hepatit C, siroz) mevcuttu. F-18 FDG SUVmax değerleri bu grupta 4.3 ile 15.1 arasında değişirken, Ga-68 PSMA SUVmax değerleri 6.9 ile 37.7 arasında değişmekteydi. Grup 1'de, 7 hastada (%59) karaciğer ve özellikle kemik dokusunda izlenen Ga-68 PSMA aktivite tutulumları, F-18 FDG tutulumlarına göre daha belirgin bulundu (Şekil 1). Kalan 5 hastada (%41) ise F-18 FDG tutulumları daha yüksek düzeydeydi.

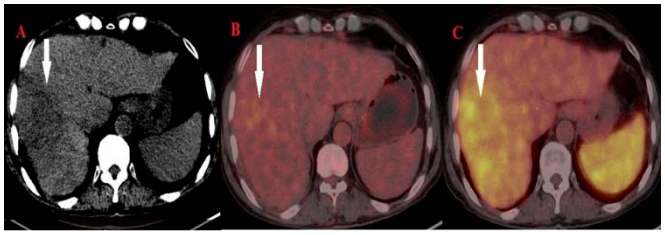

Şekil 1. HCC tanısıyla takip edilen 60 yaşındaki erkek hastaya ait aksiyal karaciğer görüntüleri, BT'de hipodens lezyon (beyaz ok) (A), F-18 FDG PET/BT füzyon görüntüsünde aynı lezyonda artmış metabolik aktivite (beyaz ok) (B) ve Ga-68 PSMA PET/BT füzyon görüntüsünde artmış PSMA tutulumu gösteren lezyon (beyaz ok) (C).

Grup 2'de (F-18 FDG negatif, Ga-68 PSMA pozitif) ise 2 hastada Ga-68 PSMA tutulumu

izlenmesine rağmen F-18 FDG PET/BT görüntülerinde primer tümörde belirgin patolojik aktivite tutulumu saptanmadı (Şekil 2). Bu hastalarda herhangi bir metastatik lezyon izlenmedi. Bir hastanın AFP değeri yüksek değildi ve hastaya histopatolojik inceleme ile HCC tanısı konuldu.

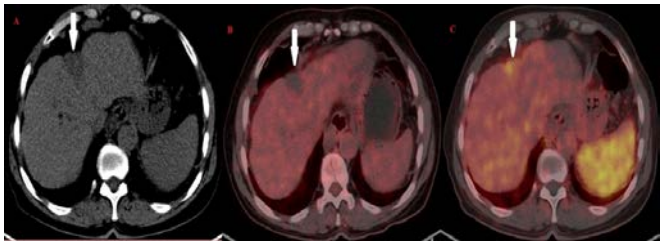

Şekil 2. AFP değeri 166 ng/ml olan 69 yaşındaki erkek hastaya ait aksiyal karaciğer görüntüleri, BT'de hipodens lezyon (beyaz ok) (A), F-18 FDG PET/BT füzyon görüntüsünde metabolik aktivite tutulumu göstermeyen lezyon (beyaz ok) (B) ve Ga-68 PSMA PET/BT füzyon görüntüsünde artmış PSMA tutulumu gösteren lezyon (beyaz ok) (C).

Grup 3 (her iki ajanla da negatif tutulum gösteren) hastalarında SUVmax ve TBR değerleri genellikle düşüktü. Öte yandan 3. Grupta patolojik olarak HCC tanısı konulan bir hastanın AFP değeri (363000) çok yüksek olmasına rağmen hem F-18 FDG hem de Ga-68 PSMA PET/BT görüntülemesinde belirgin patolojik aktivite tutulumu saptanmadı (Şekil 3). Tüm hastaların yaklaşık %50'sinde (8/16) kronik karaciğer hastalık tanısı mevcuttu (Tablo 2). 6 (%37.5) hastada metastatik lezyonlar tespit edilmiş olup, metastazların özellikle lenf nodlarına ve kemik dokusuna lokalize olduğu izlendi.

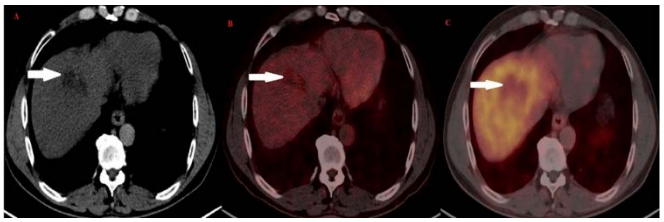

Şekil 3. 46 yaşındaki erkek hastaya ait aksiyal karaciğer görüntüleri, BT'de hipodens lezyon (beyaz ok) (A), F-18 FDG PET/BT füzyon görüntüsünde metabolik aktivite tutulumu göstermeyen lezyon (beyaz ok) (B) ve Ga-68 PSMA PET/BT füzyon görüntüsünde belirgin patolojik PSMA ekspresyonu göstermeyen lezyon (beyaz ok) (C).

Tablo II: Hastaların Gruplara Göre Özellikleri

Grup	Hasta no	AFP (µg/L)	F-18 FDG SUVmax	Ga-68 PSMA SUVmax	F-18 FDG TBR	Ga-68 PSMA TBR	Kronik Hastalık	Metastaz	Patoloji
Grup1 N (12)	1	2.17	5.9	6.9	1.68	1.76	HBV	Kemik	HCC
	2	73	12.5	12.3	3.12	2.46	Yok	Akciğer, Kemik, Lenf Nodu mtz.	
	3	341577	15.1	37.7	3.97	7.25	Yok	Mtz. yok	Yapılmadı
	4	283937	6.1	11.4	1.71	2.47	Yok	Mtz. yok	HCC
	5	363000	4.3	10.53	1.34	2.6	HBV	Mtz. yok	Yapılmadı
	6	918	7.13	8.5	2.09	1.35	HBV	Mtz. yok	Yapılmadı
	7	1007	3.54	20.43	1.31	8.58	Siroz	Kemik mtz.	Yapılmadı
	8	70.1	8.8	22.06	3.59	4.67	Siroz	Mtz. yok	HCC
	9	311	7.7	10.29	2.12	1.83	HCV	lenf nodu	Yapılmadı
	10	2	9.57	10.2	2.92	1.95	Yok	Mtz. yok	Yapılmadı
	11	22.4	5.08	11.14	1.4	2.49	HBV	Kemik mtz	Yapılmadı
	12	8.16	9.1	19.84	2.93	3.3	Yok	Lenf nodu mtz.	Yapılmadı
Grup 2 N (2)	13	6.65	3.4	12.15	0.99	1.42	Yok	Mtz. yok	HCC
	14	166	2.72	6.26	0.72	1.39	Yok	Mtz. yok	Yapılmadı
Grup 3 N (2)	15	363000	3.95	6.51	0.93	0.4	Yok	Mtz. yok	HCC
	16	4.66	1.88	2.46	0.73	0.45	HBV	Mtz. yok	Yapılmadı

N= Hasta sayısı, Grup 1 = F-18 FDG (+) PSMA (+), Grup 2= F-18 FDG (-) PSMA (+), Grup 3= F-18 FDG (-) PSMA (-), HCV= Hepatitis C virus, HBV= Hepatitis B virüs, Mtz. Yok= metastaz yok, AFP= Alfa-feto protein, PSMA=Prostat spesifik membran antijeni, FDG=Florodeoksiglukoz,

Ga-68= Galyum 68, TBR= tümör background oranı, SUVmax= Maksimum standardize tutulum değeri, SUVmean= ortalama standardize tutulum değeri.

AFP düzeyleri ile F-18 FDG ve Ga-68 PSMA PET parametreleri arasında yapılan korelasyon analizinde anlamlı bir ilişki saptanmadı. Ga-68 PSMA SUVmax ile AFP arasında orta düzeyde pozitif bir korelasyon gözlenmişse de bu da istatistiksel olarak anlamlı değildi (r = 0,390; p = 0,137).

Tablo III: AFP ile Volümetrik Parametreler Arasındaki Korelasyon

Parametre	F-18 FDG SUVmax		F-18 FDG TBR		Ga-68 PSMA SUVmax		Ga-68 PSMA TBR	
	r	p	r	p	r	p	r	p
AFP	0.197	0.464	0.224	0.405	0.390	0.137	0.324	0.222

AFP= Alfa-feto protein, PSMA=Prostat spesifik membran antijeni, FDG=Florodeoksiglukoz, Ga-68= Galyum 68, TBR= tümör background oranı, SUVmax= Maksimum standardize tutulum değeri, SUVmean= ortalama standardize tutulum değeri.

TARTIŞMA

HCC, dünya genelinde kanser ilişkili ölümlerin başlıca nedenlerinden biri olmaya devam etmekte olup, tanıda görüntüleme yöntemlerinin rolü kritik önem taşır. Genellikle kontrastlı MRI, HCC tanısında yeterli olsa da tümörün biyolojik davranışı ve agresiflik düzeyi hakkında sınırlı bilgi sunar. Bu noktada, PET/BT ile kullanılan radyofarmasötikler, özellikle F-18 FDG tümör metabolizmasını değerlendirmede yardımcı araçlar olarak öne çıkmaktadır. Ayrıca PET/BT, özellikle HCC' deki uzak metastazların gösterilmesinde değerli ve non-invaziv bir tanı yöntemi olarak kullanılmaktadır. Son yıllarda, Ga-68 PSMA PET/BT prostat kanseri dışındaki çeşitli malignitelerde de kullanılmaya başlanmış ve HCC'de özellikle tümör neovaskülarizasyonunu görüntüleyebilme kapasitesiyle ön plana çıkmıştır. Nitekim prostat dışı tümörlerin tümör ilişkili damar yapılarında ekspresse edilen PSMA'nın, HCC'ye ait tümörle ilişkili damar sisteminin yaklaşık %95'inde de pozitif olduğu bildirilmiştir[16]. Sasikumar ve arkadaşları 2016 yılında yaptıkları bir olgu sunumunda, Ga-68 PSMA'nın HCC'yi görüntülemesinde yararlı bir ajan olabileceğini bildirmişlerdir[17]. Literatürde sınırlı sayıdaki çalışmada ise, Ga-68 PSMA PET/BT'nin HCC tanısındaki rolü F-18 FDG PET/BT ile karşılaştırmalı olarak araştırılmıştır. Bu çalışmada, HCC hastalarında F-18 FDG ve Ga-68 PSMA PET/BT bulguları doğrudan karşılaştırılarak, iki görüntüleme yöntemi arasında tümör belirginliği açısından mevcut farklılıklar ortaya konmuştur.

Çalışmamızda, Ga-68 PSMA'nın primer lezyonlarda F-18 FDG'ye kıyasla daha yüksek aktivite tutulumu gösterdiği saptanmıştır. Benzer şekilde, Kesler ve arkadaşları da yeni tanı almış hastalarda Ga-68 PSMA PET/BT'nin, F-18 FDG PET/BT'ye göre daha fazla lezyon saptadığını bildirmiş ve Ga-68 PSMA'nın HCC tanılı hastalarda potansiyel yeni bir görüntüleme ajanı olabileceğini öne sürmüşlerdir[18]. Kuyumcu ve arkadaşlarının çalışmasında, HCC tanılı 19 hastanın 9'unda Ga-68 PSMA tutulumu, 4'ünde ise F-18 FDG tutulumu daha belirgin olarak saptanmıştır[19]. Gündoğdu ve ekibi ise yaptıkları prospektif bir çalışmada, Ga-68 PSMA PET/BT'nin HCC'nin tanı ve evrelemesinde F-18 FDG PET/BT'ye üstün olduğunu ve yüksek PSMA tutulumu sayesinde PSMA hedefli radyonüklid tedavilerde de kullanılabileceğini bildirmişlerdir[20]. Bu sonuçlar, çalışmamızda Ga-68 PSMA PET/BT'nin HCC tanısında F-18 FDG PET/BT'ye göre çoğunlukla daha yüksek tümör belirginliği sağladığını ve literatürde bildirilen verilerle genel olarak uyumlu olduğunu göstermektedir.

MRI görüntüsü ve histopatolojik inceleme ile HCC tanısı konulan bir hastamızda, F-18 FDG ve Ga-68 PSMA PET-BT görüntülemesinde primer kitlede belirgin patolojik aktivite tutulumu saptanmamıştır. Benzer şekilde kuyumcu ve ekip arkadaşları da 19 hastayı kapsayan bir çalışmalarında bir hastada ne F-18 FDG ne de Ga-68 PSMA tutulumu gözlemlemediklerini bildirmişlerdir[19]. Bu durum, HCC'nin biyolojik

heterojenitesini yansıtıyor olabilir. Ho ve ekibi iyi diferansiye HCC tanılı hastalarda belirgin patolojik F-18 FDG tutulumu göstermeyebileceğini bildirmişleridir[21]. Dolayısıyla, her iki ajanla da negatif sonuç alınması, bu biyolojik farklılıkların bir yansıması olarak değerlendirilebilir. Bu bulgu, HCC'de yalnızca F-18 FDG ve PSMA değil, farklı biyolojik hedeflere yönelik yeni PET ajanları da kullanımının önemini bir kez daha ortaya koymaktadır.

HCC tanılı hastaları üç gruba ayırarak yaptığımız çalışmada hem F-18 FDG hem de Ga-68 PSMA PET/BT görüntülerinde karaciğerdeki primer tümörden ölçülen SUVmax değerleri ile herhangi bir tedavi almamış hastalarda ölçülen serum AFP düzeyleri arasında anlamlı bir ilişki saptanmamıştır. Benzer şekilde, Gündoğdu ve arkadaşları da tümör anjiyogenezisi ile AFP üretiminin HCC'de bağımsız biyolojik süreçler olduğunu, dolayısıyla Ga-68 PSMA tümör tutulumu ile serum AFP düzeyleri arasında belirgin bir korelasyon bulunmadığını bildirmişlerdir[20]. Bu sonuç, AFP'nin HCC tanısındaki sınırlamalarını ortaya koymakta ve moleküler görüntüleme ajanlarının, tümör biyolojisinin farklı yönlerini yansıtması nedeniyle, AFP düzeylerinden bağımsız olarak tanısal katkı sağlayabileceğini düşündürmektedir. Dolayısıyla, HCC tanılı hastaların değerlendirmesinde AFP değeri ve görüntüleme bulgularının birlikte yorumlanması gerekmektedir.

HCC hastalarında ekstrahepatik metastazların saptanmasına yönelik çalışmalarda; Gündoğdu ve arkadaşları, 14 hastanın dördünde (%28) ekstrahepatik metastatik tutulum saptamış, Kesler ve ekibi de vakalarının %28'inde ekstrahepatik yayılım bildirmiştir[18,20]. Çalışmamızda ise 6 hastada (%37,5) ekstrahepatik tutulum gözlenmiş olup, bu oran literatürde bildirilen oranlardan biraz daha yüksek bulundu. Bu bulgu, Ga-68 PSMA PET/BT'nin HCC hastalarında sadece primer lezyonları değil, ekstrahepatik metastazları da gösterebildiğini ortaya koymakta ve bu modalitenin evreleme sürecinde değerli bir araç olabileceğini düşündürmektedir.

Bu çalışmanın güçlü yanlarından biri, iki PET modalitesinin aynı hasta grubunda doğrudan karşılaştırılmasıdır. Bununla birlikte, örneklem sayısının görece düşük olması ve tüm olgularda histopatolojik doğrulamanın yapılamamış olması sınırlayıcı faktörler arasında sayılabilir.

SONUÇ

Çalışmamızda Ga-68 PSMA PET/BT'nin, HCC hastalarında primer tümörlerin saptanmasında F-18 FDG PET/BT'ye kıyasla daha yüksek tanısal performans gösterebildiği ortaya konmuştur. Bu bulgu, PSMA PET/BT'nin HCC evrelemesinde tamamlayıcı bir rol üstlenebileceğini ve bazı hastalarda tedavi stratejilerini yönlendirmede katkı sağlayabileceğini düşündürmektedir. Ancak, bu sonuçların daha geniş hasta serilerinde doğrulanması gerekmekte olup, gelecekte yapılacak çalışmalar PSMA hedefli tedavi yaklaşımlarının hasta seçimi açısından da yol gösterici olacaktır.

Etik Kurul Kararı: Bu çalışma Dicle Üniversitesi Tıp Fakültesi Nükleer Tıp Anabilim Dalı'nda gerçekleştirildi. Etik onay, Dicle Üniversitesi Klinik Araştırmalar Etik Kurulu'ndan alındı (IRB No ve tarih: 92/ 15.03.2023).

Çıkar Çatışması Beyanı: Yazarlar bu makale ile ilgili herhangi bir çıkar çatışması bildirmemişlerdir.

Finansal Destek: Çalışma için herhangi bir kurumdan finansal destek alınmamıştır.

Declaration of Conflicting Interests: The authors declared No conflict of interest.

Financial Disclosure: No financial support was received from any institution for the study.

KAYNAKLAR

1. Bray F, Laversanne M, Sung H, et al. Global cancer statistics 2022: GLOBOCAN estimates of incidence

and mortality worldwide for 36 cancers in 185 countries. CA Cancer J Clin. 2024;74(3):229-63.

2. Rumgay H, Ferlay J, de Martel C, et al. Global, regional and national burden of primary liver cancer by subtype. Eur J Cancer. 2022;161:108-18.

3. London WT, Petrick JL, McGlynn KA. Liver cancer. In: Thun MJ, Linet MS, Cerhan JR, Haiman C, Schottenfeld D, editors. Cancer Epidemiology and Prevention. 4th ed. Oxford: Oxford University Press; 2017. p. 635-60.

4. Qian GS, Ross RK, Yu MC, et al. Hepatitis C virus related cirrhosis: time to occurrence of hepatocellular carcinoma and death. Gut. 2000;47:131-6.

5. Brusset B, Jacquemin M, Teyssier Y, et al. Radiological diagnosis of hepatocellular carcinoma does not preclude biopsy before treatment. JHEP Rep. 2024;6(1):100957.

6. Yao Y, Civelek AC, Li XF. The application of 18F-FDG PET/CT imaging for human hepatocellular carcinoma: a narrative review. Quant Imaging Med Surg. 2023;13(9):6268-79.

7. Lee YJ, Lee JM, Lee JS, et al. Hepatocellular carcinoma: diagnostic performance of multidetector CT and MR imaging–a systematic review and meta-analysis. Radiology. 2015;275:97-109.

8. Civelek AC, Piotrowski B, Osman MM, et al. Cutaneous metastatic lung cancer detected with 18F-FDG PET. Ann Nucl Med. 2006;20:147-9.

9. Jeng LB, Changlai SP, Shen YY, et al. Limited value of 18F-2-deoxyglucose positron emission tomography to detect hepatocellular carcinoma in hepatitis B virus carriers. Hepatogastroenterology. 2003;50(54):2154-6.

10. Combs CS, Brunt EM, Lowe VJ, et al. Positron emission tomography scanning in the evaluation of hepatocellular carcinoma. J Hepatol. 2000;32:792-7.

11. Lu RC, She B, Gao WT, et al. Positron-emission tomography for hepatocellular carcinoma: current status and future prospects. World J Gastroenterol. 2019;25:4682-95.

12. Hannah N, Yu C, Nedumannil L, et al. Prostate-specific membrane antigen (PSMA) PET/CT in the detection and diagnosis of hepatocellular carcinoma (HCC): a systematic review and meta-analysis. Cancers. 2024;16(22):3865.

13. Maurer T, Eiber M, Schwaiger M, Gschwend JE. Current use of PSMA-PET in prostate cancer management. Nat Rev Urol. 2016;13:226-35.

14. Hofman MS, Lawrentschuk N, Francis RJ, et al. Prostate-specific membrane antigen PET-CT in patients with high-risk prostate cancer before curative-intent surgery or radiotherapy (proPSMA): a prospective, randomised, multicentre study. Lancet. 2020;395:1208-16.

15. Huang HL, Zhen Loh TJ, Hoe Chow PK. A case of well-differentiated hepatocellular carcinoma identified on gallium-68 prostate-specific membrane antigen positron emission tomography/computed tomography. World J Nucl Med. 2018;17:102-5.

16. Denmeade SR, Mhaka AM, Rosen DM, et al. Prostate-specific membrane antigen-activated tumor endothelial cell prodrug for cancer therapy. Sci Transl Med. 2012;4:140ra86.

17. Sasikumar A, Joy A, Nanabala R, Pillai MR, Thomas B, Vikraman KR. 68Ga-PSMA PET/CT imaging in primary hepatocellular carcinoma. Eur J Nucl Med Mol Imaging. 2016;43:795-6.

18. Kesler M, Levine C, Hershkovitz D, et al. 68Ga-labeled prostate-specific membrane antigen is a novel PET/CT tracer for imaging of hepatocellular carcinoma: a prospective pilot study. J Nucl Med. 2019;60(2):185-91.

19. Kuyumcu S, Has-Simsek D, Iliaz R, et al. Evidence of prostate-specific membrane antigen expression in hepatocellular carcinoma using 68Ga-PSMA PET/CT. Clin Nucl Med. 2019;44(9):702-6.

20. Gündoğan C, Ergül N, Çakır MS, et al. 68Ga-PSMA PET/CT versus 18F-FDG PET/CT for imaging of hepatocellular carcinoma. Mol Imaging Radionucl Ther. 2021;30(2):79-85.

21. Ho CL, Chen S, Yeung DW, Cheng TK. Dual-tracer PET/CT imaging in evaluation of metastatic hepatocellular carcinoma. J Nucl Med. 2007;48(6):902-9.