



2017

1

eISSN:

baktipd.beun.edu.tr

BATI KARADENİZ TIP DERGİSİ

MEDICAL
JOURNAL OF
WESTERN
BLACK SEA





EDİTÖR



Başlarken;

Yeni sayı, yeni isim ve yeni kapak ile karşınızdayız.

Daha önce Zonguldak Karaelmas Üniversitesi Tıp Fakültesi Dergisi “MediforuM” olarak yayın hayatına başlayan ve bir süre ara verdikten sonra, bugün “Batı Karadeniz Tıp Dergisi” olarak sizlerle buluşan dergimiz Bülent Ecevit Üniversitesi Tıp Fakültesi’nin bilimsel yayın organıdır.

Gördüğünüzde beğeneceğinizi ümit ettiğimiz bir düzenleme yapıldı. Kapak görselimiz tamamen yenilendi. Dergimizi temsil edecek nitelikte ve kalitede bir çalışma olması amaçlandı.

Dergimizin profesyonel bir yaklaşımla yeniden gözden geçirilmesi sonrası yeni bir yüzle karşınızda olması hususunda emeği geçenlere ve bu derginin tekrar hayat bulmasında desteğini esirgemeyen Rektörümüz sayın Prof. Dr. Mahmut Özer’e buradan teşekkür etmek istiyorum.

Ayrıca makaleleriniz yayınlamak üzere dergimizi seçen meslektaşlarıma şahsım ve yayın kurumumuz adına teşekkür ederim.

Saygılarımla

Prof. Dr. Ali BORAZAN

Editör



BATI KARADENİZ TIP DERGİSİ
MEDICAL JOURNAL OF WESTERN BLACK SEA



eISSN: 2587-0602

Bülent Ecevit Üniversitesi Tıp Fakültesi Yayın Organıdır / Official Journal of Bulent Ecevit University Faculty of Medicine.

Yılda üç kez yayınlanır / Published three times per year.

Editör/Editor	Ali BORAZAN	Bülent Ecevit Üniversitesi	aliborazan@outlook.com
Yardımcı Editörler Associate Editors	Taner BAYRAKTAROĞLU Veysel Haktan ÖZAÇMAK Guldeniz Karadeniz ÇAKMAK İshak Özel TEKİN Meryem Akpolat Ferah Zehra Safi ÖZ Yasin ÖZTÜRK Başak Delikanlı ÇORAK Yasin HAZER	Bülent Ecevit Üniversitesi Bülent Ecevit Üniversitesi Bülent Ecevit Üniversitesi Bülent Ecevit Üniversitesi Bülent Ecevit Üniversitesi Bülent Ecevit Üniversitesi Bülent Ecevit Üniversitesi Bülent Ecevit Üniversitesi Bülent Ecevit Üniversitesi	baytaner@beun.edu.tr vhaktan@yahoo.com gkkaradeniz@yahoo.com ishaktek@yahoo.com meryemakpolat@yahoo.com safizehra@yahoo.com yozturk29@gmail.com bsk-delikanlı@hotmail.com yasin_hzr@hotmail.com
Sayı Editörü	Taner BAYRAKTAROĞLU	Bülent Ecevit Üniversitesi	baytaner@beun.edu.tr
Yayın Kurulu	Ahmet Eksal KARGI Dick ROGGENBUCK Eugenio Luigi IORIO Francesco MAROTTA Güldeniz KARADENİZ ÇAKMAK Hale SAYAN ÖZAÇMAK Murat CAN Şehmus ERTOP Şükrü H. EMRE Yeter Topçu TARLADAÇALIŞIR Pınar ASLAN KOŞAR	Bülent Ecevit Üniversitesi Brandenbour Technical University President of International Observatory of Oxidative Stress Chief of Regenera Research Group Bülent Ecevit Üniversitesi Bülent Ecevit Üniversitesi Bülent Ecevit Üniversitesi Bülent Ecevit Üniversitesi Yale University Trakya Üniversitesi Süleyman Demirel Üniversitesi	Türkiye Germany Italy Italy Türkiye Türkiye Türkiye Türkiye USA Türkiye Türkiye
İstatistik Danışmanları Consultants in statistics	Yrd. Doç. Dr. Firüzan KÖKTÜRK Öğr. Gör. M. Çağatay BÜYÜKUYSAL	Bülent Ecevit Üniversitesi Bülent Ecevit Üniversitesi	Türkiye Türkiye
Redaksiyon Redaction	Yasin ÖZTÜRK Başak Delikanlı ÇORAK Yasin HAZER Ayşe Ceylan HAMAMCIOĞLU Ertuğrul DALGIÇ	Bülent Ecevit Üniversitesi Bülent Ecevit Üniversitesi Bülent Ecevit Üniversitesi Bülent Ecevit Üniversitesi Bülent Ecevit Üniversitesi	Türkiye Türkiye Türkiye Türkiye Türkiye





BATI KARADENİZ TIP DERGİSİ
MEDICAL JOURNAL OF WESTERN BLACK SEA



eISSN: 2587-0602

Bülent Ecevit Üniversitesi Adına Sahibi	Mahmut ÖZER
Owner on behalf of Bulent Ecevit University	Rektör/Rector
Sorumlu Müdür/Publishing Manager	Prof. Dr. Ali BORAZAN
Yönetim Yeri/Head Office	Bülent Ecevit Üniversitesi Tıp Fakültesi, 67600, Zonguldak, Türkiye
E-posta/E-mail	aliborazan@outlook.com
Editör/Editor	Prof. Dr. Ali BORAZAN
Yayınevi/Publishing House	Bülent Ecevit Üniversitesi/Bülent Ecevit University
Yayın Türü/Publication type	Elektronik ortamda yayınlanmaktadır/ It is published electronically Yaygın Süreli / Periodical Yılda üç kez yayınlanır: Nisan, Ağustos, Aralık Published three times per year: April, August, December
<p>Bu dergideki yazıların yayım standartlarına uygunluğu, dizimi, Türkçe ve İngilizce özlerin ve kaynakların kontrolü ile derginin yayıma hazır hale getirilmesi, Bülent Ecevit Üniversitesi Tıp Fakültesi sorumluluğunda gerçekleştirilmiştir.</p> <p>Review of the articles conformity to publishing standards in this journal, typesetting, review of English and Turkish abstracts and references, and publishing process are under the responsibility of Bülent Ecevit University Faculty of Medicine.</p>	



AMAÇ VE KAPSAM



Batı Karadeniz Tıp Dergisi sağlık bilimleri ve mesleklerinin eğitim ve uygulama alanlarını kapsayan, bu alanlarda bilginin gelişimini ve değişimini teşvik etmek için çalışan hakemli bir dergidir. Derginin öncelikli amacı sağlık bilimleri (temel tıp bilimleri, klinik bilimleri, cerrahi bilimler, fizyoterapi ve rehabilitasyon, sağlık yönetimi, sosyal hizmet, hemşirelik-ebelik, odyoloji ve gerontoloji) ve meslekleri alanında ulusal ve uluslararası bilgi paylaşımını sağlayarak bu alanlarda gelişmeye katkı sağlamaktır. Dergi ayrıca farklı kültürlerden ve toplumlardan gelen bilginin ve mesleklere kendi alanlarında yeni gelişme ve uygulamaların paylaşımını sağlar.

Dergide sağlık bilimleri ve mesleklerinin tüm alanlarını kapsayan, bilimsel özgün araştırma, makale ve derleme yazılarına yer verilir. Dergi yürütülmekte olan araştırmalarla ilgili raporları, bilimsel ve mesleki seminerlerde sunulan bildirimleri, araştırma özetlerini, kitap tanıtımlarını ve çevirileri yayınlar.

Açık Erişim Politikası

Bu dergi açık erişim sağlama politikasını benimsemiştir. Açık erişim bilginin global değişimini artırarak insanlık için yararlı sonuçlar doğurmaktadır.

İmtiyaz Sahibi

Bülent Ecevit Üniversitesi Tıp Fakültesi adına Rektör, Prof. Dr. Mahmut ÖZER

Editör

Prof. Dr. Ali BORAZAN

Bülent Ecevit Üniversitesi, Tıp Fakültesi,

67600 Kozlu, Zonguldak, Türkiye

Tel : +90 (372) 261 2010

Faks: +90 (372) 281 0264

E-posta: aliborazan@outlook.com



YAZARLAR İÇİN BİLGİ / INSTRUCTIONS FOR AUTHORS



YAZIM KURALLARI

Yazılar çift aralıklı, 12 punto ve sola hizalanmış olarak, "Times New Roman" karakteri veya "Arial" yazı karakterlerinde kullanılarak yazılmalıdır. Sayfa kenarlarında 2,5 cm boşluk bırakılmalı ve sayfa numaraları her sayfanın sağ alt köşesine yerleştirilmelidir. Kapak sayfasına numara yazılmamalıdır. Makaleler "Uluslararası Tıp Dergileri Editörleri Kurulu" tarafından belirlenen: Biyomedikal Dergilere Gönderilen Makalelerin Uyması Gereken Standartlar'a (<http://www.icmje.org>) uygun olmalıdır. Özgün araştırma yazıları ve derlemeler çift aralıklı olarak en fazla 15 sayfa, olgu sunumları ise 5 sayfayı (öz, kaynaklar, tablo ve şekiller hariç) geçmemelidir. Yazılar "doc" veya "docx" formatında gönderilmelidir. Yazıda aşağıdaki bölümler bulunmalıdır:

BAŞLIK SAYFASI

Yazının başlığını (Türkçe-İngilizce), yazarların isimlerini, çalıştıkları kurumları, yazışmaların yapılacağı yazarın adını, açık adresini, telefon ve faks numaralarını, e-posta adresini, ayrıca 40 karakteri geçmeyen bir kısa başlığı içermelidir. Yazı daha önce bilimsel bir toplantıda sunulmuş ise toplantı adı, tarihi ve yeri belirtilerek yazılmalıdır.

Başvuru Kontrol Listesi

Başvuru sürecinde yazarlar başvurularının aşağıdaki listedeki tüm maddelere uyduğunu kontrol etmelidirler, bu rehberde uymayan başvurular yazarlara geri döndürülecektir.

1. Gönderilen yazı daha önceden yayınlanmamış ve yayımlanmak üzere herhangi bir dergiye değerlendirilmek üzere sunulmamıştır (Yazar Rehberi'nde detaylı açıklama verilmiştir).
2. Gönderi dosyası OpenOffice, Microsoft Word veya WordPerfect dokümanı dosyası biçimindedir.
3. Burada mevcut başvurular için URL'ler sağlanmıştır.
4. Metin tek satırlı, 10 punto, altı çizilme yerine italik olarak vurgulanmış (geçerli URL adresleri ile) ve tüm şekil, resim ve tablolar sayfa sonu yerine metin içinde uygun noktalara yerleştirilmiştir. Baskı için, resimlerin kaliteli kopyalarını ek dosya olarak gönderiniz. Gönderilen dosyanın boyutu çok fazla olur ise, sistem almayabilir. Böyle durumlarda yazıyı bölüp, diğer bölümleri ek dosya olarak tek, tek gönderebilirsiniz.
5. Buraya eklenen sitil ve bibliyografik gereksinimler Dergi Hakkında kısmındaki Yazar Rehberi'nden görülebilir.
6. Yazınızı hakem değerlendirmesi yapılan bir dergi bölümüne gönderiyor iseniz kör hakemlikten emin olmak için tıklayın. Yardım sayfasındaki önerilere tam olarak uyunuz.

Gizlilik Beyanı

Bu dergi sitesindeki isimler ve elektronik posta adresleri bu derginin belirtilen amaçları doğrultusunda kullanılacaktır. Diğer amaçlar veya başka bir bölüm için kullanılmayacaktır.



İÇİNDEKİLER / CONTENTS



Araştırma Makalesi / Research Article	
Akromegalide Oral ve İntravenöz Glukoz Tolerans Testine Büyüme Hormonu Yanıtı Growth Hormone Responses to Oral and Intravenous Glucose in Acromegaly	1-8
Prokalsitoninin Peritondiyalizi ve Hemodiyaliz Hastalarında Ateroskleroz, Malnutrisyon Arasındaki İlişki The Relationship between Malnutrition, Atherosclerosis and Procalcitonin among The Patients on Hemodialysis and Peritoneal Dialysis	9-19
Olgu Sunumu / Case Report	
Kronik Demodex Enfastasyonuna Bağlı Madarozis Hastasının Topikal Bimatoprost 0.03% ile Tedavisi Treatment of Madarosis Patient Due to Chronic Demodex Infestation with Topical Bimatoprost 0.03%	20-24
Adrenal Bölgede İnsidentaloma Gibi Görünen Aksesuar Dalaklı Bir Olgu Sunumu ve Literatürün Gözden Geçirilmesi An Accessory Spleen in Adrenal Region Mimicking as An Incidentaloma: Case Report And Literature Review	25-33
Lynch Sendromu; Metakron Tümör Gelişimi Nedeniyle Aynı Kaderi Paylaşan İki Olgunun Hikâyesi Lynch Syndrome; A Tale of Two Cases Sharing The Same Destiny with Metachronous Tumor Development	34-41
Demir Eksikliği Anemisinin Nadir Bir Nedeni Olarak Herediter Hemorajik Telanjiektazi: Olgu Sunumu Hereditary Hemorrhagic Telangiectasia as a Rare Cause of Iron Deficiency Anemia: a Case Report	42-47
Kısa Rapor / Brief Report	
Bülent Ecevit Üniversitesi Tıp Fakültesi Beyaz Önlük Standardizasyon Çalışması Bülent Ecevit University Faculty of Medicine, White Coat Standardization Study	48-52



Research Article

Growth Hormone Responses to Oral and Intravenous Glucose in Acromegaly

Güray Ceylan ^a, Muammer Bilici ^a, Sevil Uygun İlikhan ^a, Dilek Karakaya Arpacı ^a, Taner Bayraktaroğlu ^a, Füzuran Köktürk ^b, Yücel Üstündağ ^b, Murat Can ^c

^a Department of Internal Medicine, Denizli State Hospital, Denizli, Turkey

^b Department of Internal Medicine, Faculty of Medicine, Bulent Ecevit University, Zonguldak, Turkey

^c Department of Endocrinology, Faculty of Medicine, Bulent Ecevit University, Zonguldak, Turkey

^d Department of Biostatistics, Faculty of Medicine, Bulent Ecevit University, Zonguldak, Turkey

^e Department of Gastroenterology, Faculty of Medicine, Bulent Ecevit University, Zonguldak, Turkey

^f Department of Biochemistry, Faculty of Medicine, Bulent Ecevit University, Zonguldak, Turkey

**ARTICLE
INFORMATION**

Date of Submission

07.12.2016

Revised:

09.03.2017

Accepted:

18.03.2017

Key Words:

Acromegaly,

Growth hormone,

Oral glucose tolerance test,

Intravenous glucose tolerance test

ABSTRACT

While evaluating acromegalic patients, a discordance can be seen between insulin like growth factor-1 (IGF-1) and GH response to oral glucose tolerance test (OGTT). In this study, the suppressions and discordances of GH between OGTT and intravenous glucose tolerance test (IVGTT) were investigated in acromegalic patients.

Oral GTT and IVGTT performed to 18 acromegalic subjects. Serum levels of GH and glucose were analysed at 0, 30, 60, 90 and 120 minutes during OGTT and IVGTT, and compared.

The suppression of the serum GH levels during IVGTT were insignificantly higher than the serum GH levels during OGTT ($p > 0.05$). At 30th minutes, serum levels of glucose in IVGTT was significantly higher than OGTT ($p < 0.001$). Moreover, compared to IVGTT, serum glucose levels were higher at 60th, 90th and 120th minutes during OGTT ($p = 0.036$, $p < 0.001$ and $p < 0.001$, respectively). But the GH responses to the glucose, there were no significant differences between OGTT and IVGTT in all times of the analyses ($p > 0.05$).

There were obvious differences between OGTT and IVGTT in patients with acromegaly in terms of glucose elevation in time. Whereas, growth hormone levels did not reach statistical differences, even if growth hormones were found higher at all times in OGTT than in IVGTT.

© 2017 Bulent Ecevit University All rights reserved.



Araştırma Makalesi

Akromegalide Oral ve İntravenöz Glukoz Tolerans Testine Büyüme Hormonu Yanıtı

Güray Ceylan ^a, Muammer Bilici ^b, Sevil Uygun İlikhan ^b, Dilek Karakaya Arpacı ^c, Taner Bayraktaroğlu ^c, Füzuran Köktürk ^d, Yücel Üstündağ ^e, Murat Can ^f

^a İç Hastalıkları Kliniği, Denizli Devlet Hastanesi, Denizli, Türkiye

^b İç Hastalıkları Kliniği, Tıp Fakültesi, Bülent Ecevit Üniversitesi, Zonguldak, Türkiye

^c Endokrinoloji ve Metabolizma Hastalıkları Bilim Dalı, Tıp Fakültesi, Bülent Ecevit Üniversitesi, Zonguldak, Türkiye

^d Biyoistatistik Anabilim Dalı, Tıp Fakültesi, Bülent Ecevit Üniversitesi, Zonguldak, Türkiye

^e Gastroenteroloji Bilim Dalı, Tıp Fakültesi, Bülent Ecevit Üniversitesi, Zonguldak, Türkiye

^f Biyokimya Anabilim Dalı, Tıp Fakültesi, Bülent Ecevit Üniversitesi, Zonguldak, Türkiye

MAKALE BİLGİSİ

Gönderilme Tarihi:

07.12.2016

Düzeltilme

09.03.2017

Kabul:

18.03.2017

Sorumlu Yazar:

Muammer Bilici

drmbilici@hotmail.com

Anahtar Kelimeler:

Akromegali,

Büyüme hormonu,

Oral glukoz tolerans testi,

Intravenöz glukoz tolerans testi

Ö Z E T

Akromegali hastaları değerlendirilirken, oral glukoz tolerans testine (OGTT) insülin benzeri büyüme faktörü-1 (IGF-1) ve büyüme hormonu (BH) yanıtlarında uyumsuzluk görülebilir. Bu çalışmada akromegali hastalarında, intravenöz glukoz tolerans testi (IVGTT) ve OGTT arasında BH baskılanması ve uyumsuzluğun değerlendirilmesi amaçlanmıştır.

Onsekiz akromegali hastasına OGTT ve IVGTT uygulandı. OGTT ve IVGTT uygulanması takiben 0, 30, 60, 90 ve 120'inci dakikalarda serum BH ve glukoz düzeyleri çalışılarak istatistiksel karşılaştırılmalar yapıldı.

IVGTT sonrası serum BH düzeyleri baskılanması, OGTT sonrası serum BH düzeyleri ile karşılaştırıldığında istatistiksel anlamlı olmayan bir yükseklik vardı ($p > 0.05$). IVGTT sonrası 30'uncu dakikadaki serum glukoz değerleri, OGTT sonrasına göre anlamlı olarak yüksek bulundu ($p < 0.001$). Bununla birlikte, OGTT sonrası 60, 90 ve 120'inci dakikalardaki serum glukoz değerleri IVGTT sonrası aynı sürelerle karşılaştırıldığında daha yüksekti (sırasıyla; $p=0.036$, $p<0.001$ ve $p<0.001$). Fakat glukozu BH yanıtında, OGTT ve IVGTT sonrası değerler arasında anlamlı bir fark bulunmadı ($p>0.05$).

Akromegalili olgularda IVGTT ile anlamlı yükseklikte glukoz artışları saptanmaktadır. Ancak OGTT'ye göre BH değerlerinde baskılanma fazla, ancak anlamlı düzeyde değildir. Yeterli glukoz artışı sağlanamayan OGTT yapılmış olgularda gastroenteropankreatik yolağı devreden çıkaran IVGTT tercih edilebilir.

© 2017 Bülent Ecevit Üniversitesi Her Hakkı Saklıdır.

1. Introduction

Acromegaly caused by excessive secretion of growth hormone (GH) is a chronic systemic disease.

GH stimulates IGF-1 (insulin like growth factor-1) production and secretion in liver and other tissues. IGF-1 is responsible for major part of somatic and metabolic effects. Excess secretion of GH is

associated with somatic overgrowth; phenotypic changes, numerous systemic complications, impaired quality of life and reduction in life expectancy. As a result; a multidisciplinary approach is essential for true diagnosis and management of disease (1, 2).

Growth hormone secreting pituitary adenoma is responsible for 95% of patients (3). Measurement of IGF-1 level should be initial test in patients who have typical symptoms and signs, also several associated conditions because of long half-life and stable Random GH is not recommended to diagnose of acromegaly (4). On the other hand glucose loading suppresses GH secretion in healthy subjects (5). In patients with acromegaly, this inhibitory action is severely impaired or completely lost (6-8). Because of that; measurement of GH during oral glucose tolerance test (OGTT) has been widely used in the diagnosis and follow-up of acromegaly for many years (6). Sometimes a discordance can be seen between IGF-1 and GH response to OGTT, while evaluating the activity of the disease in clinical practice (4).

In this study, we aimed to compare GH responses obtained during oral and intravenous glucose tolerance test (OGTT and IVGTT) in patients with acromegaly.

2. Material and Methods

This study was conducted with a retrospective analysis of the author's data on GC's specialist thesis (Zonguldak Karaelmas University Medical Faculty, Department of Internal Medicine, 2010). This prospective study was conducted in the Department of Endocrinology and Metabolism, Furthermore the pregnant, those receiving estrogen replacement and the patients with heart, renal or hepatic failure and obesity were excluded from the study. The study protocol conforms to the ethical guidelines of the Declaration of Helsinki as reflected in a priori approval by locally ethic committee. Informed consent was obtained from all individuals.

2.1. Study Protocol

A total of 18 patients with acromegaly, admitted to our outpatient clinic of endocrinology were enrolled in this study. All patients underwent a baseline evaluation including weight, height, body mass index (BMI), a detailed medical history, typical physical examination and blood tests including glucose, GH and insulin like growth factor-1 (IGF-1). Acromegaly was diagnosed by finding of a random enhanced GH secretion, and unsuppressed GH levels in response to OGTT and increased IGF-1 level compared with the age- and sex-adjusted normal range, besides the typical

disfigurement that related to the progression of acromegaly (1, 7). The tests were performed by the same subjects to one or more days intervals.

2.1.1. Oral glucose tolerance test with 75-g glucose

Oral GTT with 75-g glucose was performed in all subjects. Basal plasma glucose, insulin, GH and insulin like growth factor-1 (IGF-1) levels were determined in venous blood after 8-10 hours fasting between 08.00-09.00 a.m. Then, patients drank 75-g glucose dissolved in 300 ml water in 5 minutes, and serum glucose and GH levels were measured after 30, 60, 90, and 120 minutes.

2.1.2. Intravenous glucose tolerance test

Venous cannulas were placed in each forearm after a 10-12 hours fasting between 08.00-09.00 a.m. Blood samples were taken for measurement of plasma glucose, insulin, GH and IGF-1 levels. These samples were considered as -5 minute samples. 0.5 g/kg 10 % dextrose solution was infused in 5 minutes from one cannula. The end of infusion was considered as 0 minute. Samples for plasma glucose and GH were obtained at 0, 10, 30, 60, 90 and 120 minutes from the other canule.

2.1.3. Laboratory examination

Plasma glucose levels were measured by enzymatic method using an ADVIA 2400 automated autoanalyser (Bayer Diagnostics, Tarrytown, NY, USA). The intra- and interday variations of coefficients for plasma glucose was 0.00–0.93 and 1.68–1.83%. The coefficient of variability of the assay ranged from 5.9-8%. IGF-1 concentrations were determined by an automated two-site, solid-phase chemiluminescent assay system (Immulite 1000, Diagnostic Products Corp., Los Angeles, CA, USA). Reagent preparation and sample analyses were performed according to the manufacturer's instruction. The Immulite standards were calibrated to the World Health Organization international reference reagent (IGF-1: 87/517, IGF-1: 93/560). The calibration range of the IGF-1 assay was up to 1600 ng/ml and analytical sensitivity was 20 ng/ml. The within- and total- run variations of coefficient values for the different levels were <5% and <9%, respectively. Growth hormone was measured by a solid-phase, enzyme-labeled chemiluminescent immunometric assay with Immulite 1000 analyzer (Diagnostic Products Corp, Los Angeles, CA, USA). The intraassay coefficients of variations were both less than <6.5% (the within run variations of coefficients are 5.3, 6.0 and 6.5% for the GH levels of 1.7, 7.8 and 31 ng/ml, respectively). The interassay coefficients of variations were both less than <6.2% (the within run

variations of coefficients are 5.7, 6.2 and 6.1% for the GH levels of 3.0, 9.3 and 18 ng/ml, respectively. The analytical sensitivity was 0.01 ng/ml and measuring range was 0.01–40 ng/ml.

2.2. Statistical analysis

SPSS 19,0 for Windows used for statistical analysis. Categorical variables are given with frequency and percent, numerical variables are given with median, minimum and maximum values. Kolmogorov-Smirnov test was used for normality tests. Paired-Samples test was used for numerical variables among measurements of OGTT and IVGTT at 0, 30, 60, 90 and 120 minutes. Mann Whitney U test was used for GH and serum glucose regarding the presence of diabetes mellitus and Wilcoxon test was used for GH and serum glucose at 0, 30, 60, 90 and 120 minutes of OGTT and IVGTT. For all statistical analysis with p value under 0,05 is assumed as there is a statistical significance.

3. Results

The characteristics of eighteen patients (Female/Male: 11/7, mean age: $46,4 \pm 10,4$) that were diagnosed by a combination of the clinical symptoms and biochemical assessments have been seen in table. Mean height was $164 \pm 7,5$ cm; mean weight was $90.39 \pm 14,3$ kg; mean Body mass index (BMI) was $33.57 \pm 6,2$ kg/m²; mean duration of disease was $63,5 \pm 73,7$ months, mean levels of IGF-1 was $465,3 \pm 218,6$ ng/ml.

There was no significant differences between the initial serum glucose responses to OGTT and IVGTT ($p=0.399$). But, at 30, 60, 90 and 120 minutes showed significant differences when compared to each other ($p<0.001$, $p=0.036$, $p<0.001$, $p<0.001$, respectively) (Fig 1) Consequently, the suppression at GH levels were higher at IVGTT compared to OGTT

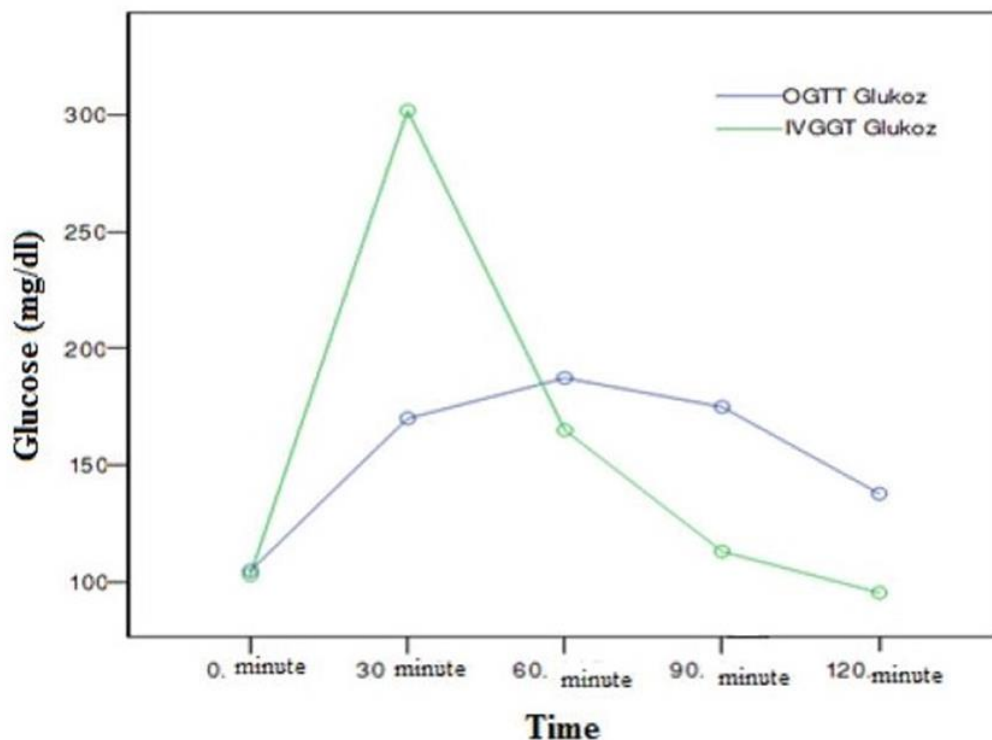


Figure 1. Synchronous glucose response to OGTT and IVGTT

There was no significant differences between the initial serum glucose responses to OGTT and IVGTT ($p=0.399$). But, at 30, 60, 90 and 120 minutes showed significant differences when compared to each other ($p<0.001$, $p=0.036$, $p<0.001$, $p<0.001$, respectively) (Fig 2) Consequently, the suppression at GH levels were higher at IVGTT compared to OGTT but not at significant values. Although there were no significant differences between OGTT and IVGTT ($p> 0.05$) at initial glucose levels of the tests, glucose level in IVGTT

was significantly higher than OGTT at 30 minute ($p=0.001$). Moreover, compared to IVGTT, glucose levels were revealed higher in OGTT at 60, 90 and 120 minutes markedly ($p=0.036$, $p<0,001$ and $p<0.001$, respectively) (Table 1). Seven patients have just been diagnosed with diabetes incidentally while assessing the GH responses to the glucose load tests.

Table 1: Plasma glucose and GH levels during OGTT and IVGTT

	Minute	OGTT	IVGTT	P value
Glucose (mg/dL)	0	105.15±18.37	103.36±17.70	0.393
	30	170.26±31.65	301.68±114.70	<0.001
	60	187.57±47.90	165.21±45.36	0.036
	90	175.15±57.11	113.42±43.12	<0.001
	120	138.10±51.35	95.84±31.43	<0.001
GH (µg/L)	0	16.89±27.47	14.99±21.19	0.727
	30	17.15±28.84	15.95±22.79	0.619
	60	21.23±35.89	17.21±27.20	0.459
	90	18.59±36.73	17.12±30.23	0.601
	120	18.56±39.64	17.49±30.99	0.372

GH: Growth hormone, OGTT: oral glucose tolerance test, IVGTT: intravenous glucose tolerance test.

Baseline IGF-1 levels were ranging from 125 to 750 ng/ml (median 465.33±218.56 ng/ml). There was no difference between GH levels at 0th, 30th, 90th and 120th minutes during OGTT and IVGTT (p=0.727, p=0.619, p=0.459, p=0.601 and p=0.372

respectively). It were observed that GH suppression at OGTT was less than GH suppression at IVGTT, statistically insignificant (Figure 2).

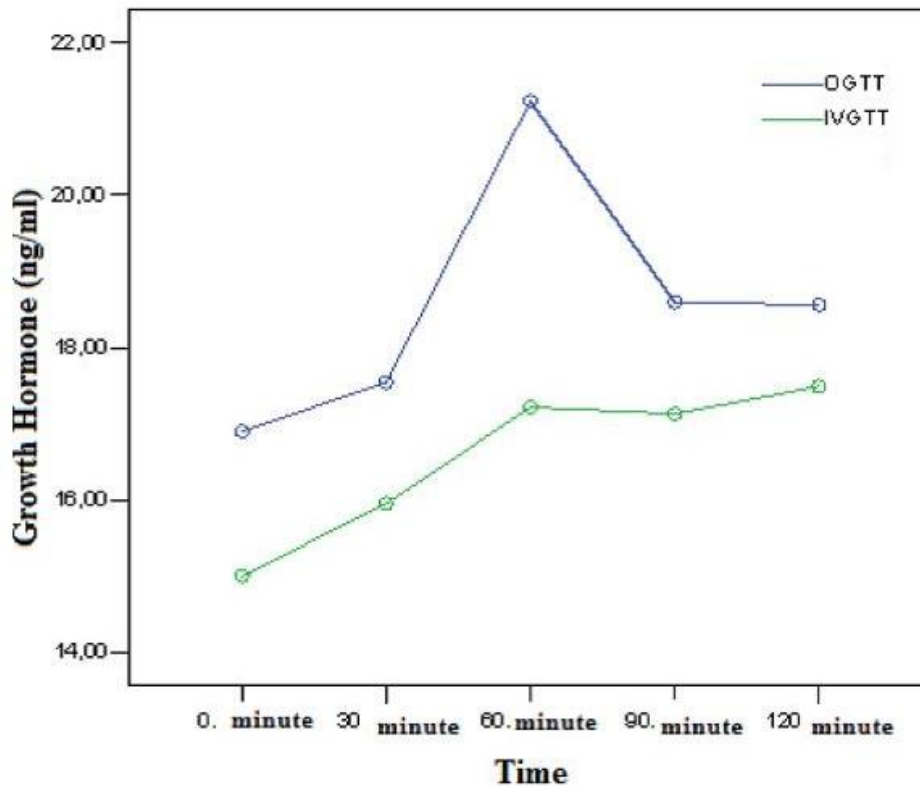


Figure 2. The synchronous GH response to OGTT and IVGTT

4. Discussion

The mechanisms of GH suppression with oral and intravenous glucose loading has not been identified exactly both in healthy and acromegalic subjects (9). However, nadir level of GH responses at 0, 30, 60, 90 and 120 minutes during oral glucose loading is a dynamic biochemical test to evaluate for the diagnosis and follow-up of acromegaly (10). Glucose loading modulates secretion of hypothalamic neuropeptides, especially somatostatin. Somatostatin is major inhibitor for GH secretion (11-13). Causes of unsuppressed GH response during glucose loading in patients with acromegaly may be the deficiency of somatostatin release as a response to acute hyperglycemia as well as the suppressions of thyrotropin secretion in these patients are found to be less than healthy individuals in some studies (14). Individual variations in gastrointestinal pathway might affect responses to GH suppression during OGTT both in healthy subjects and in patients with acromegaly. Also, oral glucose loading does not bypass of ghrelin hormone. Ghrelin is produced in stomach and a potent endogenous stimulator of GH (15, 16). In this study, it was aimed to exclude personal differences in gastrointestinal pathway by using IVGTT instead of OGTT and tried to determine nadir GH level in patients with acromegaly. The role of oral or intravenous glucose load has not been illustrated sufficiently to explain the discordance between the IGF-1 and GH separately. In this study, we aimed to determine the GH responses to OGTT-IVGTT and to compare the GH responses to these tests that applied to acromegalic patients, among themselves despite the studies about GH responses to OGTT in healthy and acromegalic subjects. There are few descriptive small studies in the literature that assessed the GH response to OGTT and IVGTT together (7, 8).

Mancini et al. performed OGTT and IVGTT on the 12 acromegalic patients and in their study, they observed a partial suppression of GH response to OGTT although suppression of GH response to IVGTT was not seen despite the glucose levels were higher during administration of IVGTT than OGTT (17). Mancini et al. claimed that glucose load which was taken orally might induce somatostatin secretion originated from the human gastrointestinal tract. Therefore increased somatostatin might suppress the GH response to OGTT. And the reason why GH response to IVGTT was not affected by somatostatin was the different way of administration of glucose load so that gastrointestinal tract was bypassed using intravenous way.

Intravenous glucose might have caused initial rise and then a rapid decrease in plasma glucose

resulting with relative hypoglycemia and unsuppressed GH secretion (18). In this study with more subjects, the results of GH responses to OGTT and IVGTT at 0, 30, 60, 90 and 120 minutes were not significant when compared to each other, however it was observed that GH suppression at OGTT was less than GH suppression at IVGTT. Both oral and intravenous glucose loading tests were terminated at 120th minute and we did not observe reactive hypoglycemia in patients with acromegalia. The major finding was that suppression GH during IVGTT was higher than during OGTT, but there was no statistically significant differences in two groups ($p=0.619$). The serum levels of GH during IVGTT due to lack of ghrelin effect secreted from stomach and our results support this hypothesis (19). However, it should be noted that there is also evidence showing decreased serum ghrelin hormone levels after intravenous glucose. We didn't analyse the ghrelin levels in our subjects, and this is one limitation of this study.

The levels of IGF-1 and GH regarding healthy population and acromegalic patients are correlated each other (19-21). However, discordance between IGF-1 and GH levels can be seen among 30 percent of the patients after the treatment of acromegaly (16,22). In a major part of these patients, there were GH levels in normal range with increased IGF-1 values as well as GH levels were high when IGF-1 values were in the age- and sex-matched normal range in minority of these patients. The discordance may be caused by insufficient sampling of GH and standardization of the random or dynamic tests that were performed. Furthermore, the factors including age, comorbidity, genetic differences, half-time and pulsatile release of GH may also contribute to the discordance between IGF-1 and GH values (23-27). Even if, IGF-1 levels remain high after 3-6 months from an operation of pituitary, GH responses to OGTT and multiple sampling of GH (3-5 times of GH testing during two hours periods) should be performed as recommended by the studies previously (20, 28-30).

In the present study, in accordance with IVGTT, level of GH responses at all times during OGTT seemed high but there were similar values in both tests. However, glucose levels did not differ at the beginning of both tests. Glucose level was higher in IVGTT than OGTT at 30 minute significantly. On the other hand glucose levels were higher in OGTT than IVGTT at 60, 90 and 120 minutes prominently. Differences in glucose levels in patients with acromegaly during tests should be considered for clinical significance. Our results might indicate that IVGTT will not affect the diagnosis and follow up criteria for acromegaly.

Conflict of Interest

All authors declare that no conflict of interest.

References

1. Melmed S. Medical progress: Acromegaly. *N Engl J Med.* 2006; 355: 2558–73.
2. Ribeiro-Oliveira AJr, Barkan A. The changing face of acromegaly— advances in diagnosis and treatment. *Nat Rev Endocrinol.* 2012; 8: 605–11.
3. Melmed S. Acromegaly pathogenesis and treatment. *J Clin Invest.* 2009; 119: 3189–202.
4. Katznelson L, Laws ER Jr, Melmed S, Molitch ME, Murad MH, Utz A, Wass JA; Endocrine Society. Acromegaly: an endocrine society clinical practice guideline. *J Clin Endocrinol Metab.* 2014; 99: 3933-51.
5. Stolar MW, Baunmann G. Secretory patterns of growth hormone during basal periods in man. *Metabolism.* 1986; 35:883-8.
6. Freda PU. Current concepts in the biochemical assessment of the patient with acromegaly. *Growth Horm IGF Res.* 2003; 13: 171–84.
7. Earll JM, Sparks LL, Forsham PH. Glucose suppression of serum growth hormone in the diagnosis of acromegaly. *JAMA.* 1967; 201: 628–30.
8. Hattori N, Shimatsu A, Kato Y, Koshiyama H, Ishikawa Y, Assadian H, et al. Growth hormone responses to oral glucose loading measured by highly sensitive enzyme immunoassay in normal subjects and patients with glucose intolerance and acromegaly. *J Clin Endocrinol Metab.* 1990; 70: 771–6.
9. Arafat AM, Müller L, Möhlig M, Mayr B, Kremenevskaya N, Pfeiffer AF, Buchfelder M, Schöfl C. Comparison of oral glucose tolerance test (OGTT) 100 g with OGTT 75 g for evaluation of acromegalic patients and the impact of gender on test reproducibility. *Clinical Endocrinology* 75: 685–691
10. Trainer PJ, Drake WM, Katznelson L, Freda PU, Herman-Bonert V, van der Lely AJ, et al. Treatment of acromegaly with the growth hormone-receptor antagonist pegvisomant. *N Engl J Med.* 2000; 342: 1171-7
11. Tannenbaum GS. Interrelationship of somatostatin and growth hormone-releasing hormone in the genesis of the rhythmic secretion of growth hormone. *Acta Paediatr Scand.* 1979; 79: 76–80.
12. Valcavi R. Oral glucose tolerance test: an inhibitory or stimulatory input to growth hormone secretion? *J Endocrinol Invest.* 1996; 19: 253–5.
13. Shibasaki T, Masuda A, Hotta M, Yamauchi N, Hizuka N, Takano K, Demura H, Shizume K. Effects of ingestion of glucose on GH and TSH secretion: evidence for stimulation of somatostatin release from the hypothalamic by acute hyperglycemia in normal man and its impairment in acromegalic patients. *Life Sci.* 1989; 44: 431–8.
14. Brzana JA, Yedinak CG, Delashaw JB, Gultelkin HS, Cook D, Fleseriu M. Discordant growth hormone and IGF-1 levels post pituitary surgery in patients with acromegaly naïve to medical therapy and radiation: what to follow, GH or IGF-1 values? *Pituitary.* 2012; 15: 562-70.
15. Smith RG, Jiang H, Sun Y. Development in ghrelin biology and potential clinical relevance. *Trend Endocrinol Metab.* 2005; 16: 436-42.
16. Van der Lely AJ, Tschop M, Heiman ML, Ghigo E. Biological, physiological, pathophysiological, and pharmacological aspects of ghrelin. *Endocr Rev.* 2004; 25: 426-57.
17. Mancini A, Zuppi P, Fiumara C, Valle D, Conte G, Fabrizi ML, et al. GH response to oral and intravenous glucose load in acromegalic patients. *Horm Metab Res.* 1995; 27: 322-5.
18. Hofeldt FD, Dippe S, Forsham PH. Diagnosis and classification of reactive hypoglycemia based on hormonal changes in response to oral and intravenous glucose administration. *Am J Clin Nutr.* 1972; 25: 1193-201.
19. Arafat AM, Möhlig M, Weickert MO, Perschel FH, Purschwitz J, Spranger J, et al. Growth hormone response during oral glucose tolerance test: the impact of assay method on the estimation of reference values in patients with acromegaly and in healthy controls, and the role of gender, age, and body mass index. *J Clin Endocrinol Metab.* 2008; 93: 1254-62.
20. Ho KY, Weissberger AJ. Characterization of 24-hour growth hormone secretion in acromegaly: implications for diagnosis and therapy. *Clin Endocrinol (Oxf).* 1994; 41: 75-83.
21. Reutens AT, Veldhuis JD, Hoffman DM, Leung KC, Ho KK. A highly sensitive growth hormone

- (GH) enzyme-linked immunosorbent assay uncovers increased contribution of a tonic mode of GH secretion in adults with organic GH deficiency. *J Clin Endocrinol Metab.* 1996; 81: 1591-7.
22. Alexopoulou O, Bex M, Abs R, T'Sjoen G, Velkeniers B, Maiter D. Divergence between growth hormone and insulin-like growth factor-I concentrations in the follow-up of acromegaly. *J Clin Endocrinol Metab.* 2008; 93: 1324-30.
23. Colao A, Pivonello R, Cappabianca P, Briganti F, Tortora F, Auriemma RS, et al. Effect of gender and gonadal status on the long-term response to somatostatin analogue treatment in acromegaly. *Clin Endocrinol (Oxf).* 2005; 63:342-9.
24. Colao A, Pivonello R, Cavallo LM, Gaccione M, Auriemma RS, Esposito F, et al. Age changes the diagnostic accuracy of mean profile and nadir growth hormone levels after oral glucose in postoperative patients with acromegaly. *Clin Endocrinol (Oxf).* 2006; 65: 250-6.
25. Murray RD, Kim K, Ren SG, Chelly M, Umehara Y, Melmed S. Central and peripheral actions of somatostatin on the growth hormone-IGF-I axis. *J Clin Invest.* 2004; 114: 349-56.
26. Parkinson C, Renehan AG, Ryder WD, O'Dwyer ST, Shalet SM, Trainer PJ. Gender and age influence the relationship between serum GH and IGF-I in patients with acromegaly. *Clin Endocrinol (Oxf).* 2002; 57: 59-64.
27. Vierhapper H, Heinze G, Gessl A, Exner M, Bieglmayer C. Use of the oral glucose tolerance test to define remission in acromegaly. *Metabolism.* 2003; 52: 181-5.
28. Van der Klaauw AA, Pereira AM, van Thiel SW, Frolich M, Iranmanesh A, Veldhuis JD, et al. Attenuated pulse size, disorderly growth hormone and prolactin secretion with preserved nyctohemeral rhythm distinguish irradiated from surgically treated acromegaly patients. *Clin Endocrinol (Oxf).* 2007; 66: 489-98.
29. Feelders RA, Bidlingmaier M, Strasburger CJ, Janssen JA, Uitterlinden P, Hofland LJ, et al. Postoperative evaluation of patients with acromegaly: clinical significance and timing of oral glucose tolerance testing and measurement of (free) insulin-like growth factor I, acid-labile subunit, and growth hormone-binding protein levels. *J Clin Endocrinol Metab.* 2005; 90: 6480-9.
30. Minuto F, Resmini E, Boschetti M, Arvigo M, Sormani MP, Giusti M, et al. Assessment of disease activity in acromegaly by means of a single blood sample: comparison of the 120th minute postglucose value with spontaneous GH secretion and with the IGF system. *Clin Endocrinol (Oxf).* 2004; 61:138-44.



Batı Karadeniz Tıp Dergisi
Medical Journal of Western Black Sea



Araştırma Makalesi

**Prokalsitoninin Peritondiyalizi ve Hemodiyaliz Hastalarında Ateroskleroz,
Malnutrisyon Arasındaki İlişki**

Muammer Bilici ^a, Eyüp Külâh ^b

^a İç hastalıkları Anabilim Dalı, Tıp Fakültesi, Bülent Ecevit Üniversitesi, Zonguldak, Türkiye

^b Nefroloji Bilim dalı, Tıp Fakültesi, Başkent Üniversitesi, İstanbul, Türkiye

**MAKALE
BİLGİSİ**

Gönderilme Tarihi:
30.11.2016

Kabul:
05.03.2017

Sorumlu Yazar:
Muammer Bilici
drmbilici@hotmail.com

Anahtar Kelimeler:
İnflamasyon, malnutrisyon,
ateroskleroz, prokalsitonin,
C- Reaktif Protein

Ö Z E T

Bu çalışmada, son dönem böbrek yetmezliği (SDBY) nedeniyle diyaliz uygulanan hastalarda inflamasyon belirteci olarak prokalsitoninin (PRC), ateroskleroz ve malnutrisyon ile ilişkisini değerlendirmeyi amaçladık.

Çalışmaya, SDBY nedeniyle haftada 3 kez hemodiyaliz (HD) tedavisi uygulanan 14'ü kadın 22'si erkek ve periton diyalizi (PD) uygulayan 13'ü kadın 25'i erkek hasta dahil edildi. Hastalar, ateroskleroz ve malnutrisyon varlığına göre gruplandırıldı. Hasta grupları ile inflamasyon belirteçleri arasındaki ilişki istatistiksel olarak analiz edildi.

Çalışmaya alınan HD ve PD hastalarının yaş ortalaması sırasıyla 59,3±11,3 ve 50,7±14,9 yıl idi. Ateroskleroz ve malnutrisyon olan HD hastalarında PRC düzeyleri daha yüksek bulundu (sırasıyla, p<0,001 ve p=0,036). HD hastalarında PRC ile CRP (c-reaktif protein) arasında kuvvetli pozitif bir korelasyon gözlemlendi (p<0,001, r=0,62). PD hastalarında aterosklerozu olanlarda PRC düzeyleri istatistiksel olarak daha yüksek iken malnutrisyon olanlarda anlamlı fark bulunmadı (sırasıyla, p<0,001 ve p=0, 0,414). Ayrıca PD hastalarında PRC ile CRP arasında korelasyon gözlenmedi (p=0,362, r=-0,16).

Diyaliz hastalarında, hem ateroskleroz riskinin hem de malnutrisyonun artmasında inflamasyon önemli bir rol oynamaktadır. PRC ve CRP düzeylerin kombine edilmesi diyaliz hastalarında kronik inflamasyonun güvenilir bir belirteci olacaktır.

© 2017 Bülent Ecevit Üniversitesi Her hakkı saklıdır.



Research Article

The Relationship between Malnutrition, Atherosclerosis and Procalcitonin among The Patients on Hemodialysis and Peritoneal Dialysis

Muammer Bilici ^a, Eyüp Külâh ^b

^a *Department of Internal Medicine, Faculty of Medicine, Bulent Ecevit University, Zonguldak, Turkey*

^b *Department of Nephrology, Faculty of Medicine, Başkent University, Ankara, Türkiye*

ARTICLE INFORMATION

Date of Submission
20.11.2016

Revision:
02.01.2017

Accepted:
05.03.2017

Correspondence Author:
Muammer Bilici
drmbilici@hotmail.com

Key Words:
İnflammation, malnutrition,
atherosclerosis, procalcitonin,
C-Reactive Protein

ABSTRACT

In this study, we aimed to determine the relationship between inflammation and both malnutrition and atherosclerosis among the patients on hemodialysis and peritoneal dialysis

Total of 74 (27 women and 47 men) consecutive hemodialysis (HD) and peritoneal dialysis (PD) patients were enrolled in the study. Patients with known previous malign neoplasms and chronic inflammatory diseases were excluded. Patients were grouped according to the presence of atherosclerosis and malnutrition. The levels of inflammation markers among groups were analyzed statistically.

The mean of ages of HD and PD patients were 59.3±11.3 and 50.7±14.9 years respectively. The levels of procalcitonin (PRC) were higher among atherosclerotic and malnourished dialysis patients (p<0.001 and p=0.036, respectively). Considering the patients on hemodialysis, there were significant correlation between the inflammatory parameters CRP and PRC, and the development of malnutrition. However this significant correlation was not observed among the patients on CAPD despite they had increased levels of CRP and PRC (p<0.001, r=0.62 and p=0.362, r=-0.16, respectively). Conclusion: Malnutrition, atherosclerosis and inflammation are all closely related among the patients on dialysis therapy. Combination of PRC and CRP is assumed to become a reliable marker of inflammation in dialysis patients.

© 2017 Bulent Ecevit University All rights reserved.

1. Giriş

Diyaliz tedavisindeki son gelişmelere rağmen, son dönem böbrek yetmezliği (SDBY) olan hastalarda mortalite ve morbidite oranı çok yüksek seyretmektedir. Üremik malnutrisyon, kronik inflamasyon ve aterosklerotik kalp damar hastalıkları kronik böbrek hastalıklı (KBH) hastalarda yüksek oranda görülmektedir ve mortalite ile morbiditeyi etkileyen önemli risk faktörleridir. ⁽¹⁾

Malnutrisyon birçok faktörün etkili olduğu bir bulgudur. KBH hastalarında beslenme durumu; yetersiz diyaliz sıklığı, diyaliz kayıpları, hormonal değişiklikler ve anemi gibi nedenlerden etkilenmektedir. ^(2, 3) Ayrıca çalışmalarda artmış CRP (c-reaktif protein) seviyelerinin malnutrisyon, hipoalbuminemi, eritropoetin direnci, yüksek lipoprotein (a), düşük HDL konsantrasyonu ve yüksek fibrinojen düzeyleri ile ilişkili olduğu gösterilmiştir. ^(4, 6) Ateroskleroz ise temel olarak

çocukluk çağında gelişmeye başlayan kronik inflamatuvar bir süreç olup endotel disfonksiyonu ve okside olmuş LDL partiküllerinin endotele zarar vermesi sonucu gelişir. (7, 8) Üremi ve diyalize bağlı olarak SDBY hastalarında proinflamatuvar sitokin ve diğer inflamatuvar faktörlerin yüksekliği ile ilişkili olarak ateroskleroz gelişimi ve endotel işlev bozukluğu olabileceği düşünülmektedir. (9, 11)

Günümüzde, KBH hastalarında, nutrisyonel ve inflamatuvar belirteçler ile kardiyovasküler hastalık arasında kuvvetli bağlantı varlığı gösterilmiştir. (6, 12, 15) Ateroskleroz riskinin azaltılması ile SDBY tanısı ile takip edilen hastalarda gerek mortalite gerekse morbiditede önemli düzeyde azalma sağlanacaktır.

Biz bu çalışmada, HD ve PD uygulanmakta olan hastaları ayrı ayrı gruplandırarak aterosklerozu ve malnutrisyonu olan ve olmayan hastalarda prokalsitonin (PRC) ile diğer inflamasyon belirteçlerin yerinin araştırılmasını amaçladık.

2. Materyal Metod

Bu çalışma; yazar MB'nin doktora tezi (Zonguldak Karaelmas Üniversitesi Tıp Fakültesi Nefroloji Bilim Dalı, 2009-2010) verilerinin geriye yönelik analizi ile yapıldı. İlgili tez çalışması; prospektif, gözlemsel olarak planlanmış ve SDBY olan ardışık 74 hastayı içeriyordu. Bilinen malign hastalığı, akut veya KBH dışı ek kronik inflamatuvar hastalığı olan hastalar çalışmaya alınmadı. HD ve PD uygulanmakta olan hastalar ayrı ayrı gruplandırarak aterosklerozu ve malnutrisyonu olan ve olmayanlar olarak alt gruplara ayrıldı.

Hastaların yaş, cinsiyet, eğitim durumu, medeni durumu, hemodiyaliz alma süresi ve sıklığı, periton diyalizi süresi ve değişim sayısı bilgileri hastalarla karşılıklı görüşme yoluyla elde edilmiştir. Hastalarda aşikar aterosklerotik hastalık varlığı anamnez, fizik muayene ve laboratuvar tetkikleri ile araştırıldı. Bunun için telekardiyografi, ekokardiyografi, daha önce yapılmış ise koroner anjiyografi ve karotis arter doppleri kullanıldı. Amerikan Ekokardiyografi Cemiyetinin önerdiği şekilde, sol ventrikül kitlesi ve kitle indeksi Devereux metoduna göre hesaplandı. (16) Hastalar, yapılan değerlendirme sonucunda ateroskleroz bulguları tespit edilenler ateroskleroz riski yüksek, olmayanlar ise ateroskleroz riski düşük olmak üzere iki gruba ayrıldı. Ateroskleroz riski yüksek olan hastaların seçilme kriterleri Tablo 1'de gösterilmiştir.

Tablo 1. Aterosklerozu olan hastaların seçilme kriterleri

1. Ateroskleroz sorgulamasında hastaların anjina, geçirilmiş miyokard enfarktüsü ve/veya serebrovasküler olay, bypass veya perkütan koroner anjioplasti hikayesi
2. Posteroanterior akciğer grafisinde arkus aortada kalsifik plak
3. Elektrokardiografide iskemik değişiklikler
4. Ekokardiyografide bölgesel duvar hareket bozukluğu
5. Karotis doppler ultrasonografisinde aterom plağı saptanan ve/veya intima media kalınlığı (0,75 mm ve üstü)

Malnutrisyon sıklığını, buna eğilim yaratan faktörleri ve hastaların beslenme durumunu üç kategoride; antropometrik ölçümler, biyokimyasal parametreler ve Subjektif Global Değerlendirme (SGD) yapılarak değerlendirildi.

Hastaların inflamasyon belirteçleri olarak serum CRP, PRC, fibrinojen ve ferritin değerlerin son 6 aylık ortalamaları alındı.

2.1. Biyokimyasal Ölçümler

HD hastaları için kan örnekleri tedaviye girmeden, hafta ortası diyaliz günü işlem öncesi ve PD hastalarının kanları karın boşken sabah 8-10 arasında alındı. Alınan venöz kan örneklerinde serum albümin ve kalsiyum düzeyleri kolorimetrik yöntemle, prealbümin düzeyi ise türbidimetrik yöntemle ölçüldü (ADVIA 2400 Chemistry Systems. Siemens Healthcare Diagnostic, Tarrytown, New York). Hemoglobin düzeyi, Coulter STKS hücre analizörü ile ölçüldü. Fosfor düzeyi spektrofotometrik yöntemle tetkik edildi (ADVIA 2400 Chemistry Systems. Siemens Healthcare Diagnostic, Tarrytown, New York). Potasyum iyon seçici elektrot (ISE) kullanılan indirekt potansiyometrik yöntemle tayin edildi (ADVIA 2400 Chemistry Systems. Siemens Healthcare Diagnostic, Tarrytown, New York). HDL, trigliserid ve total kolesterol düzeyleri enzimatik kolorimetrik yöntemle ölçüldü (ADVIA 2400 Chemistry Systems. Siemens Healthcare Diagnostic, Tarrytown, New York). LDL Friedewald formülü ile hesaplandı. Ferritin düzeyleri kemiluminesans immunometrik ölçüm ile (Immulate 2000 Siemens Healthcare Diagnostics) değerlendirildi. Fibrinojen fotooptik yöntemle Sigma Diagnostik reaktifi ile AMAX 200 Amelung cihazında ölçüldü. PRC enzim linked floresan assay (ELFA) yöntemi ile Vidas (Biomérieux, Fransa) cihazında tetkik edildi. CRP

düzeyi turbidimetrix latex aglütinasyon metodu ile ölçüldü (Biosystems, SA, Spain).

2.2. Antropometrik Ölçümler

Hemodiyalize giren hastaların vücut ağırlıkları giysilerle ve ayakkabısız olarak hemodiyaliz çıkışında alınmış olup, PD olan hastaların ise her gün diyaliz olduklarından ödem oluşmadığından dolayı kontrole geldiği gün aç karnına ölçülüp kaydedilmiştir. Boy uzunluğu ölçümü, boy ölçer baskülün uzunluk ölçme aleti ile yapılmıştır. Vücut kitle indeksi (VKİ), vücut ağırlığının boyun metre karesine bölümü ile elde edilmiştir. Triseps deri kıvrım kalınlığı (TDKK) Holtain marka kaliper kullanılarak fistül olmayan sol kol doksan derece bükülüp omuzda akromion ve dirsekte olekranon çıkıntıları arası nokta esnemeyen bir mezür ile ölçülüp bulunarak işaretlenip, kol serbest bırakıldıktan sonra katman sol elin işaret ve başparmağı ile tutulup sağ elle kaliperle ölçüm yapılmıştır. Üst orta kol çevresi (ÜOKÇ) fistül olmayan koldan, kol dirsekten 90 derece bükülerek, omuzda akromion çıkıntısı ile ve dirsekte olekranon çıkıntısı arasındaki orta nokta işaretlenerek esnek olmayan mezür ile ölçülmüştür.

2.3. Subjektif Global Değerlendirme (SGD)

SGD hastalar anamnez ve fizik muayene bulguları gözden geçirilerek değerlendirildi. (17, 18) Sonuçlar tespit edilen özelliklere göre hastaların beslenme durumunu gösterecek şekilde A, B, C olmak üzere (A: beslenme durumu iyi B: hafif ve orta derecede beslenme bozukluğu veya şüpheli beslenme bozukluğu C: ağır beslenme bozukluğu) sınıflandırıldı. Değerlendirme sonunda A grubuna dahil edilen hastalar beslenme durumu iyi, B ve C grubuna dahil edilenler ise beslenme durumu kötü olarak kabul edildi.

2.4. Karotis İntima-Media Kalınlığı (KİMK)

Bütün hastalarda hem sol hem sağ kommon karotis arterden anterolateral, posterolateral ve mediolateral olmak üzere üç yönde KİMK ölçümleri ATL HDI 5000 marka ultrason ile 5-7,5 MHz lineer güç çevirici kullanılarak yapıldı.

2.5. Subjektif Global Değerlendirme (SGD)

İstatistiksel değerlendirme SPSS (Versiyon 13.0) programı kullanılarak yapıldı. Sayısal değişkenlerin normal dağılıma uygunlukları Kolmogorov-Smirnov testi ile incelendi. Sayısal değişkenler için tanımlayıcı istatistikler

ortalama±standart sapma, kategorik yapıdaki veriler için sayı ve yüzde olarak ifade edildi. Kategorik yapıdaki değişkenler bakımından grupların karşılaştırılması Ki-kare ve Fisher Kesin Ki-kare testi ile yapıldı. Parametrik test varsayımları sağlandığında sayısal değişkenler bakımından iki grubun karşılaştırılmasında iki ortalama arasındaki farkın önemlilik testi, sağlanmadığında ise Mann-Whitney U testi kullanıldı. İki değişken arasındaki doğrusal ilişki Pearson korelasyon analizi ile incelendi. Sonuçlar %95 güven aralığında değerlendirildi ve $p < 0.05$ değeri anlamlı kabul edildi.

3. Bulgular

Çalışmaya alınan HD ve PD hastalarının yaş ortalaması sırasıyla 59.3 ± 11.3 ve 50.7 ± 14.9 yıl idi. SGD'ye göre beslenme durumu bakımından HD hastalarında %41.7 ve PD'lilerde %60.5 oranında malnutrisyon bulguları saptandı ($p > 0.05$). HD hastalarında, ateroskleroza olanlarda serum albumin ($p < 0.001$) düzeyi anlamlı olarak düşük ve CRP ($p < 0.001$), PRC ($p < 0.001$) düzeyleri anlamlı bir şekilde yüksek olduğu belirlendi. Malnutrisyonu olanlarda ise serum albumin ($p < 0.001$) düzeyleri daha düşük ve CRP ($p < 0.001$), PRC ($p = 0.036$) istatistiksel olarak anlamlı bir şekilde daha yüksekti (Tablo 2). HD grubunda PRC ile CRP arasında kuvvetli pozitif bir korelasyon gözlemlendi ($p < 0.001$, $r = 0.62$).

PD hastalarında, ateroskleroza olanlarda serum albumin düzeyi anlamlı olarak düşük ($p = 0.018$) ve CRP ($p = 0.006$) düzeyi, sağ İMK ($p < 0.001$) ile sol İMK ($p < 0.001$), ölçümleri anlamlı olarak daha yüksekti. Ancak PRC ($p = 0.319$) değerleri için anlamlı bir fark bulunmadığı görüldü. Malnutrisyonu olanlarda serum albumin ($p < 0.001$), fosfor ($p = 0.034$), TDKK ($p = 0.016$) değerleri anlamlı derecede daha düşüktü. CRP ($p = 0.728$) ve PRC ($p = 0.414$) ortalama değerleri malnutrisyon olanlarda daha yüksek olmasına rağmen diğer grupla karşılaştırıldığında istatistiksel olarak anlamlı bulunmadı (Tablo 3). PD grubunda PRC ile CRP arasında ise korelasyon gözükmemekteydi ($p = 0.362$, $r = -0.16$).

Tablo 2. HD hastalarının demografik, antropometrik ölçümler ve laboratuvar özellikleri

	HD (n=36)					
	Ateroskleroz (+) (n=28)	Ateroskleroz (-) (n=8)	p	Malnütrisyon (+) (n=15)	Malnütrisyon (-) (n=21)	p
Yaş (yıl)	60,8±9,8	54,1 ±15,1	0,140	61,3±11,4	57,9±11,2	0,385
Cinsiyet(E/K)%	64,3/35,7	50/50	0,683	9/6	13/8	1,00
Süre (ay)	21,1±18,8	16,8±16,4	0,563	23,3±23,2	18,0±13,7	0,394
VKİ (kg/m ²)	26,4±4,1	24,2±4,9	0,220	25,9±4,9	25,9±4,0	0,990
ÜOKÇ (cm)	25,4±3,3	24,2±2,4	0,342	24,3±3,4	25,6±2,8	0,293
TDKK (cm)	12,9±4,7	15,0±4,1	0,261	11,6±5,5	14,6±3,3	0,071
Albumin (mg/dl)	3,3±0,5	4,4±0,1	<0,001	2,9±0,2	4,1±0,3	<0,001
Prealbumin(mg/dL)	30,2±8,0	33,2±16,9	0,480	28,5±6,6	32,5±12,3	0,268
Fosfor (mg/dL)	4,5±1,4	4,1±1,2	0,487	4,4±1,4	4,4±1,4	0,987
Kolesterol(mg/dL)	162,8±41,4	166,3±15,1	0,716	207,4±55,6	180,6±39,5	0,115
Sağ İMK (mm)	0,90±0,24	0,62±0,08	<0,001	0,77±0,23	0,67±0,18	0,155
Sol İMK (mm)	0,95±0,29	0,63±0,07	<0,001	0,81±0,24	0,68±0,11	0,026
CRP (mg/L)	15,9±5,2	4,3±1,6	<0,001	17,8±4,6	10,2±6,2	<0,001
PRC (ng/mL)	0,20±0,12	0,09±0,04	<0,001	0,23±0,11	0,14±0,11	0,036
Fibrinojen(mg/dl)	428,5±151,8	394,1±103,4	0,553	474,0±146,2	382,8±128,9	0,056
Ferritin (ng/dl)	799,2±421,0	754,0±440,2	0,792	814,3±396,0	771,2±444,0	0,766

HD: Hemodiyaliz, E: Erkek, K: Kadın, ÜOKÇ: Üst orta kol çevresi, TDKK: Triseps deri kıvrım kalınlığı, VKİ: Vücut kitle indeksi, İMK: Karotis intima media kalınlığı, PRC: prokalsitonin, CRP: C reaktif protein

Tablo 3. PD hastalarının demografik, antropometrik ölçümler ve laboratuvar özellikleri

	SAPD (n=38)					
	Ateroskleroz (+) (n=27)	Ateroskleroz (-) (n=11)	p	Malnütrisyon (+) (n=23)	Malnütrisyon (-) (n=15)	p
Yaş (yıl)	55,6±12,0	38,6±14,9	0,001	53,8±12,0	45,9±17,9	0,148
Cinsiyet(E/K)%	77,8/22,2	36,4/63,6	0,024	16/7	9/6	0,797
Süre (ay)	46,9±33,2	45,2±34,4	0,889	43,5±32,5	51,0±34,7	0,504
VKİ (kg/m ²)	27,5±4,1	26,5±11,0	0,773	26,5±4,6	28,3±9,1	0,496
ÜOKÇ (cm)	27,6±2,3	25,4±6,3	0,281	26,4±3,5	28,0±4,4	0,235
TDKK (cm)	13,9±3,3	13,2±5,3	0,650	12,5±3,1	15,6±4,3	0,016
Albumin (mg/dl)	3,1±0,4	3,7±0,7	0,018	2,9±0,3	3,9±0,3	<0,001
Prealbumin(mg/dL)	39,1±12,8	45,8±19,3	0,224	38,5±13,0	45,0±17,4	0,200
P(mg/dL)	4,2±1,1	4,4±0,8	0,641	4,0±1,1	4,7±0,9	0,034
Kolesterol(mg/dL)	201,0±54,1	186,6±43,4	0,440	207,4±55,6	180,6±39,5	0,115
Sağ İMK (mm)	0,80±0,22	0,56±0,92	<0,001	0,77±0,23	0,67±0,18	0,155
Sol İMK (mm)	0,82±0,21	0,60±0,08	<0,001	0,81±0,24	0,68±0,11	0,026
CRP (mg/L)	16,4±7,6	8,6±6,8	0,006	14,6±8,3	13,6±8,1	0,728
PRC (ng/mL)	0,45±0,95	0,42±0,47	0,319	0,54±1,0	0,30±0,16	0,414
Fibrinojen(mg/dl)	510,9±135,9	489,7±135,6	0,665	523,7±141,4	475,8±121,6	0,289
Ferritin (ng/dl)	640,9±432,0	741,5±505,0	0,539	715,0±498,9	601,1±367,2	0,453

4. Tartışma

SDBY hastalarında ölümlerin yaklaşık %55'inden aterosklerotik kalp hastalığının sorumlu

olduğu bilinmektedir ^(12,19). Bu hasta grubunda, malnütrisyon da yüksek oranda eşlik etmektedir ve farklı diyaliz yöntemleri uygulanan hastalarda benzer olduğu bildirilmiştir ^(20,21). Yapılan çalışmalar

KBH hastalarında, inflamasyon ile kardiyovasküler hastalıklar arasında oluşan kuvvetli etkileşime benzer bir ilişkinin inflamasyon ile malnutrisyon arasında da olduğunu göstermektedir⁽¹²⁾

Leaway ve ark. düşük serum albumin düzeyinin visseral protein depolarındaki azalmayı ve protein malnutrisyonunu yansıttığını belirtmişlerdir.⁽²²⁾ Stenvinkel ve ark. da HD hastalarında yapmış oldukları bir çalışmada malnutrisyonlu hastalarda olmayanlara oranla anlamlı derecede albumin düzeylerinde düşüş ve kardiyovasküler hastalık riskinde artış saptamışlardır.⁽¹²⁾ Hipoalbuminemisinin KBH hastalarında primer nedeninin besin alımındaki azalma olduğu belirtilir. Ancak bu durum böbrek yetmezliği bulunmayan olgularda hipoalbuminemiye sıklıkla yol açmamaktadır. Malnutrisyon olmayan HD hastalarında da bazen albumin düzeyleri düşük olmakta ve malnutrisyon derecesine göre azalmaktadır. Ayrıca malnutrisyon olan ve olmayan diyaliz öncesi hastalar arasında serum albumin seviyeleri arasında anlamlı bir fark bulunmamaktayken, inflamasyon varlığında değişiklik göstermektedir.⁽²³⁾ İnflamasyon bunu albumin sentezini baskılayarak ve damar dışına albumin transferini sağlayarak yapmaktadır ve böylece yetersiz protein alımı ile birlikte inflamasyon, serum albumin düzeyinde anlamlı bir azalmaya neden olmaktadır.⁽²⁴⁾ Serum albumin düzeyi 3.5 g/dl'nin altında olan ve diyaliz dozu, protein katabolizma hızı arasında fark olmayan hasta gruplarında ise en önemli farkın serum akut faz proteinlerinde olduğu gösterilmiştir.⁽²⁵⁾

Pro-inflamatuvar sitokinler; IL-1, IL-6, TNF ve CRP, KBH hastalarında yüksek düzeyde bulunabilmektedir.⁽²⁶⁾ Bazı çalışmalar, böbrek yetmezlikli hastalarda serum IL-6, IL-1, ve TNF- α düzeylerinde anlamlı artış göstermiş ancak diyaliz ve prediyaliz hastaları arasında fark gözlenmemişken^(27, 28), bazı çalışmalarda yeni diyalize başlayan hastalarda inflamatuvar belirteçlerde yükselme bulunmuştur.⁽²⁹⁾

Bologa ve ark.'nın HD hastalarında yaptığı bir çalışmada artmış sitokin seviyesinin düşük albumin ile korele olduğu ve hasta sağ kalım oranını etkilediği vurgulanmıştır.⁽³⁰⁾ Bergström ve ark. ise HD tedavisinin ilk yılında olan hastalarda, CRP'nin serum albumin düzeyini en iyi gösteren parametre olduğunu ve mortalite riskini albumin düzeyinden daha iyi öngördüğünü belirtmişlerdir.⁽⁴⁾ Stenvinkel ve ark. yapmış oldukları çalışmada malnutrisyonlu hastalarda inflamatuvar bir sürece işaret eden, anlamlı bir şekilde yüksek CRP düzeyleri tespit etmişlerdir.⁽¹²⁾ Zimmerman ve ark. CRP ve albumin

ikilisinin HD hastalarında bütün ölüm nedenleri için bağımsız göstergede olduğunu bulmuştur.⁽⁶⁾

HD hastalarında, yeni bir inflamasyon belirteci olan PRC ile diğer belirteçlerin ilişkisini göstermek için yapılan bir çalışmada, PRC ile IL-6 ve CRP arasında kuvvetli bir pozitif korelasyon varken prealbumin arasında negatif korelasyon izlenmiş,⁽³¹⁾ Level ve ark. 62 HD hastasında plasma PRC düzeylerini ölçerek malnutrisyon ve inflamasyon belirteci olarak kullanılan albumin, prealbumin, CRP, IL-6, fibrinojen ile korelasyonunu çalışmışlar,⁽³²⁾ PRC düzeyleri ile CRP, IL-6 ve fibrinojen arasında pozitif korelasyon varken albumin ile negatif korelasyon bulmuşlar. Ancak PRC düzeyleri ile prealbumin arasında ve diğer malnutrisyon parametreleri arasında bir ilişki bulmamışlar ve HD hastalarında PRC'nin güvenilir bir inflamasyon belirteci olduğunu göstermişlerdir. Chauveau ve ark. HD hastalarında yapmış oldukları bir çalışmada beraber artmış CRP ve PRC düzeylerini malnutrisyonla ilişkili bulmuşlar.⁽³³⁾ Benzer olarak Schmidt ve ark. HD hastalarında sistemik infeksiyon bulgusu olmadığı halde kronik mikroinflamasyonun bir göstergesi olarak PRC düzeylerinde artış göstermişler,⁽³⁴⁾ Güz ve ark. PD hastalarında PRC'nin CRP ve diğer geleneksel inflamasyon belirteçleriyle ilişkisini göstermek için 51 PD, 74 HD ve 34 üremik olmayan hasta ile yapmış oldukları çalışmada PD hastalarında PRC düzeylerinin üremik olmayan gruba göre yüksek olmasına rağmen HD grubu ile aralarında anlamlı bir fark gözlemlenmemişler ve inflamasyonun belirlenmesinde, takibinde CRP gibi belirteçlere yardımcı olarak kullanılabileceğini belirtmişlerdir.⁽³⁵⁾

Bizim çalışmamızda, PD hastalarında malnutrisyon prevalansı yüksek olmakla birlikte HD hastaları arasında anlamlı bir fark bulunmadı. HD ve PD hastalarında malnutrisyon saptananlarda serum albumin düzeyleri istatistiksel olarak anlamlı bir şekilde düşüktü. Malnutrisyon tespit edilenlerde PRC ve CRP düzeyleri ile serum albumin arasında negatif bir korelasyon vardı ancak prealbumin ile arasında bir ilişki yoktu. Ayrıca CRP ile PRC arasında pozitif bir korelasyon gözlenmekteydi. Bu bulgular Level ile Visvardis ve ark.'nın çalışmalarına benzerdi^(180, 181). PRC ve CRP düzeylerin kombine edilmesi, serum albumin düzeyini daha iyi gösteren bir parametre olacağını göstermektedir.

KBH'da ateroskleroza etkileyen faktörler araştırıldığında; yaş ve cinsiyet gibi iki risk faktörü eşitlendiğinde CRP yüksekliğinin ateroskleroz riski

için bağımsız olarak etkili bir faktör olduğu belirlenmiştir⁽¹²⁾. Wanner ve ark.'nın 280 stabil HD hastasında yaptıkları bir çalışmada; 4 yıllık izlem sonunda hastaların %44'ünün öldüğünü, bu ölümlerin de %60'ının kardiyovasküler nedenlerden kaynaklandığını tespit etmişlerdir. Ayrıca bu hastalarda, CRP düzeyi ile ölüm arasında pozitif ilişki gösterilmiştir⁽³⁶⁾. Angela ve ark. tarafından PD hastalarında CRP'nin HD hastalarında olduğu gibi kardiyovasküler mortalite ile kuvvetli ilişkisi olup olmadığını çalışmışlar ve PD hastalarında da anlamlı olarak bağımsız prognostik değer ifade ettiğini göstermişlerdir⁽³⁷⁾. Visvardis ve ark. HD hastalarında PRC ile IL-6 ve CRP arasında kuvvetli bir pozitif korelasyon saptamışlardır⁽³¹⁾. Sylvie ve ark. da PD hastalarında benzer bir sonuç bulmuşlar⁽³⁴⁾.

Bizim çalışmamızda da HD grubunda CRP ve PRC ateroskleroza olanlarda anlamlı bir şekilde yüksek bulundu. PD hastalarında ateroskleroza olanlarda CRP düzeylerinde anlamlı bir yükseklik vardı ama beraberinde PRC'nin ortalama değerleri yüksek olduğu halde istatistiksel olarak anlamlı bir fark bulunmadı. Bu durum belki bu grupta yaş ve cinsiyet eşitsizliğine bağlı olabilir. Literatürdekine benzer bir şekilde HD grubunda PRC ile CRP arasında kuvvetli pozitif bir korelasyon gözlemlerken PD grubunda ise böyle bir ilişki bulamadık. Bu da çalışmanın küçük ölçekte yapılmış olmasından kaynaklanıyor olabilir. Çalışma sonuçlarına göre HD hastalarında kronik inflamasyonu değerlendirmede PRC ve CRP birlikte kullanımının ayrı ayrı kullanımlarından daha duyarlı olabileceği söylenebilir. Bu bulguları destekleyecek geniş kapsamlı ileri çalışmalara ihtiyaç olacaktır.

5. Sonuç

Diyaliz hastalarında malnutrisyon, ateroskleroza ve inflamasyon birbirleriyle çok yakından ilişkili faktörlerdir. İnflamasyonun daha çok malnutrisyonla birlikte olduğu ve dolaylı yoldan ateroskleroza neden olabileceği düşünülebilir. İnflamasyon belirteçlerinden CRP ile PRC düzeylerin kombine edilmesi diyaliz hastalarında kronik inflamasyonun güvenilir bir belirteci olacaktır. Patojenezin daha iyi anlaşılmasıyla SDBY hastalarındaki kabul edilemez derecede yüksek olan morbidite ve mortalite oranlarının azalmasını ümit etmekteyiz.

Kaynaklar

1. Sezer S, Ozdemir FN, Arat Z, Turan M, Haberal M. Triad of malnutrition, inflammation, and

atherosclerosis in hemodialysis patients. *Nephron*. 2002 Jul;91(3):456-62.

2. Hakim RM, Levin N. Malnutrition in hemodialysis patients. *Am J Kidney Dis*. 1993 Feb;21(2):125-37.
3. Lazarus JM. Nutrition in hemodialysis patients. *Am J Kidney Dis*. 1993 Jan;21(1):99-105.
4. Bergström JHO, Heimbürger O, Lindholm B, Qureshi Ar. Elevated serum c reactive protein is a strong predictor of increased mortality and low serum albumin in hemodialysis (HD) patients. *J Am Soc Nephrol* 1995; 6:573.
5. Lobbodez T, Pujo M, el Haggan W, Hurault de Ligny B, Levaltier B, Ryckelynck JP. Prevention of malnutrition in peritoneal dialysis patients. *Nephrologie*. 2003;24(7):387-9.
6. Zimmermann J, Herrlinger S, Pruy A, Metzger T, Wanner C. Inflammation enhances cardiovascular risk and mortality in hemodialysis patients. *Kidney Int*. 1999 Feb;55(2):648-58.
7. Papayianni A, Alexopoulos E, Giamalis P, Gionanlis L, Belechri AM, Koukoudis P, et al. Circulating levels of ICAM-1, VCAM-1, and MCP-1 are increased in haemodialysis patients: association with inflammation, dyslipidaemia, and vascular events. *Nephrol Dial Transplant*. 2002 Mar;17(3):435-41.
8. Salonen JT, Yla-Herttuala S, Yamamoto R, Butler S, Korpela H, Salonen R, et al. Autoantibody against oxidised LDL and progression of carotid atherosclerosis. *Lancet*. 1992 Apr 11;339(8798):883-7.
9. Valente AJ, Rozek MM, Sprague EA, Schwartz CJ. Mechanisms in intimal monocyte-macrophage recruitment. A special role for monocyte chemotactic protein-1. *Circulation*. 1992 Dec;86(6 Suppl):III20-5.
10. Sarnak MJ, Levey AS. Cardiovascular disease and chronic renal disease: a new paradigm. *Am J Kidney Dis*. 2000 Apr;35(4 Suppl 1):S117-31.
11. London GM, Fabiani F, Marchais SJ, de Vernejoul MC, Guerin AP, Safar ME, et al. Uremic cardiomyopathy: an inadequate left ventricular hypertrophy. *Kidney Int*. 1987 Apr;31(4):973-80.

12. Stenvinkel P, Heimbürger O, Paulsen F, Diczfalussy U, Wang T, Berglund L, et al. Strong association between malnutrition, inflammation, and atherosclerosis in chronic renal failure. *Kidney Int.* 1999 May;55(5):1899-911.
13. Stenvinkel P, Heimbürger O, Wang T, Elinder C-G, Bergström J, Lindholm B. A syndrome of malnutrition, inflammation and atherosclerosis (MIA) is associated with elevated serum hyaluronan and increased mortality in chronic renal failure (CRF). *J Am Soc Nephrol* 1999; 10: 182A
14. Ikizler TA, Wingard RL, Harvell J, Shyr Y, Hakim RM. Association of morbidity with markers of nutrition and inflammation in chronic hemodialysis patients: a prospective study. *Kidney Int.* 1999 May;55(5):1945-51.
15. Keane WF, Collins AJ. Influence of comorbidity on mortality and morbidity in patients treated with hemodialysis. *Am J Kidney Dis.* 1994 Dec;24(6):1010-8.
16. Devereux RB. Method of recognition and assessment of left ventricular hypertrophy. *Medicographia* 1995;17:12.
17. Detsky AS, McLaughlin JR, Baker JP, Johnston N, Whittaker S, Mendelson RA, et al. What is subjective global assessment of nutritional status? *JPEN J Parenter Enteral Nutr.* 1987 Jan-Feb;11(1):8-13.
18. Sezer S, Ozdemir FN, Afsar B, Colak T, Kizay U, Haberal M. Subjective global assessment is a useful method to detect malnutrition in renal transplant patients. *Transplant Proc.* 2006 Mar;38(2):517-20.
19. Cheung AK, Sarnak MJ, Yan G, Berkoben M, Heyka R, Kaufman A, et al. Cardiac diseases in maintenance hemodialysis patients: results of the HEMO Study. *Kidney Int.* 2004 Jun;65(6):2380-9.
20. Marckmann P. Nutritional status of patients on hemodialysis and peritoneal dialysis. *Clin Nephrol.* 1988 Feb;29(2):75-8.
21. Tonbul HZ, Demir M, Altintepe L, Guney I, Yeter E, Turk S, et al. Malnutrition-inflammation-atherosclerosis (MIA) syndrome components in hemodialysis and peritoneal dialysis patients. *Ren Fail.* 2006;28(4):287-94.
22. Leavey SF, Strawderman RL, Jones CA, Port FK, Held PJ. Simple nutritional indicators as independent predictors of mortality in hemodialysis patients. *Am J Kidney Dis.* 1998 Jun;31(6):997-1006.
23. Stenvinkel P, Heimbürger O, Lindholm B, Kaysen GA, Bergstrom J. Are there two types of malnutrition in chronic renal failure? Evidence for relationships between malnutrition, inflammation and atherosclerosis (MIA syndrome). *Nephrol Dial Transplant.* 2000 Jul;15(7):953-60.
24. Kaysen GA, Stevenson FT, Depner TA. Determinants of albumin concentration in hemodialysis patients. *Am J Kidney Dis.* 1997 May;29(5):658-68.
25. Kaysen GA, Rathore V, Shearer GC, Depner TA. Mechanisms of hypoalbuminemia in hemodialysis patients. *Kidney Int.* 1995 Aug;48(2):510-6.
26. Plata-Salaman CR. Cytokines and anorexia: a brief overview. *Semin Oncol.* 1998 Feb;25(1 Suppl 1):64-72.
27. Herbelin A, Urena P, Nguyen AT, Zingraff J, Descamps-Latscha B. Elevated circulating levels of interleukin-6 in patients with chronic renal failure. *Kidney Int.* 1991 May;39(5):954-60.
28. Pereira BJ, Shapiro L, King AJ, Falagas ME, Strom JA, Dinarello CA. Plasma levels of IL-1 beta, TNF alpha and their specific inhibitors in undialyzed chronic renal failure, CAPD and hemodialysis patients. *Kidney Int.* 1994 Mar;45(3):890-6.
29. Pereira BJ, Poutsika DD, King AJ, Strom JA, Narayan G, Levey AS, et al. In vitro production of interleukin-1 receptor antagonist in chronic renal failure, CAPD and HD. *Kidney Int.* 1992 Dec;42(6):1419-24.
30. Bologa RM, Levine DM, Parker TS, Cheigh JS, Serur D, Stenzel KH, et al. Interleukin-6 predicts hypoalbuminemia, hypocholesterolemia, and mortality in hemodialysis patients. *Am J Kidney Dis.* 1998 Jul;32(1):107-14.
31. Visvardis G, Griveas I, Fleva A, Giannakou A, Papadopoulou D, Mitsopoulos E, et al. Relevance of procalcitonin levels in comparison

- to other markers of inflammation in hemodialysis patients. *Ren Fail.* 2005;27(4):429-34.
32. Level C, Chauveau P, Delmas Y, Lasseur C, Pelle G, Peuchant E, et al. Procalcitonin: a new marker of inflammation in haemodialysis patients? *Nephrol Dial Transplant.* 2001 May;16(5):980-6.
 33. Chauveau P, Level C, Lasseur C, Bonarek H, Peuchant E, Montaudon D, et al. C-reactive protein and procalcitonin as markers of mortality in hemodialysis patients: a 2-year prospective study. *J Ren Nutr.* 2003 Apr;13(2):137-43.
 34. Opatrna S, Klaboč J, Opatrny K, Jr., Holubec L, Tomsu M, Sefrna F, et al. Procalcitonin levels in peritoneal dialysis patients. *Perit Dial Int.* 2005 Sep-Oct;25(5):470-2.
 35. Guz G, Colak B, Hizel K, Reis KA, Erten Y, Bali M, et al. Procalcitonin and conventional markers of inflammation in peritoneal dialysis patients and peritonitis. *Perit Dial Int.* 2006 Mar-Apr;26(2):240-8.
 36. Wanner C, Zimmermann J, Schwedler S, Metzger T. Inflammation and cardiovascular risk in dialysis patients. *Kidney Int Suppl.* 2002 May(80):99-102.
 37. Wang AY, Woo J, Lam CW, Wang M, Sea MM, Lui SF, et al. Is a single time point C-reactive protein predictive of outcome in peritoneal dialysis patients? *J Am Soc Nephrol.* 2003 Jul;14(7):1871-9.



Batı Karadeniz Tıp Dergisi
Medical Journal of Western Black Sea



Olgu Sunumu

Kronik Demodex Enfastasyonuna Bağlı Madarozis Hastasının Topikal Bimatoprost 0.03% ile Tedavisi

Göktuğ Demirci ^a, Cafer Tanrıverdi ^a, Sevil Karaman Erdur ^a, Gökhan Gülkılık ^a, Mustafa Özsütçü ^a, Özlem Balcı ^a

^a *Göz Anabilimdalı, Tıp Fakültesi, İstanbul Medipol Üniversitesi, Postal Code 34000, İstanbul, Türkiye*

**MAKALE
BİLGİSİ**

Gönderilme Tarihi:

30.11.2016

Kabul:

05.03.2017

Sorumlu Yazar:

Göktuğ Demirci

drdemirci@yahoo.com

Anahtar Kelimeler:

Madarozis,

demodex,

bimatoprost,

Ö Z E T

Madarozis kirpiklerin sayıca azalması ya da tamamen yok olmasıdır. Kirpikler güneş, yabancı cisim, rüzgâr ve terden gözün korunması için gerekli doğal bir bariyerdir. Madarozis genetik, yaşlılık, kemoterapi ve bilinmeyen nedenlerden gelişebilir. Demodex isimli saprofit parazitin madarozisin bir nedeni olduğu gösterilmiştir. Bu olgu sunumunda 85 yaşında madarozis tanısı ile refere edilen ve diğer alternatif tedavi metodlarına cevap vermeyen hastanın topikal bimatoprost 0.03% ile tedavi edilmesi tartışıldı.

© 2017 Bülent Ecevit Üniversitesi Her hakkı saklıdır.

Case Report

Treatment of Madarosis Patient Due to Chronic Demodex Infestation with Topical Bimatoprost 0.03%

**ARTICLE
INFORMATION**

Date of Submission

30.11.2016

Accepted:

05.03.2017

Key Words:

Madarosis,

demodex,

bimatoprost

ABSTRACT

Madarozis is defined as a decrease or total loss of eye lashes. Eye lashes are natural barrier of eye for protection from sun, foreign materials, wind and sweat. Madarosis can develop from genetic, aging, chemotherapy and unknown reasons. The saprophyte parasite demodex is shown to be reason of madarosis. In this case report we discussed 85 year old patient who was referred with a diagnosis of madarosis and did not response to alternative treatment methods treated with topical bimatoprost 0.03%.

© 2017 Bulent Ecevit University All rights reserved.

1. Giriş

Madarozis kirpik veya kaşların dökülmesini tanımlamak için kullanılan bir terminolojidir.(1) Kirpikler güneş, yabancı cisim, rüzgâr ve terden gözün korunması için gerekli doğal bir bariyerdir. Dokunmaya duyarlı ve göze yakın bir objenin uyarısı ile kırpma refleksinin gelişmesinin bir parçasıdır.(2) Koruma amacının dışında kirpikler uzunluk ve kalınlığıyla kozmetik açıdan da önem taşımaktadır. Madarosis genetik, yaşlılık, kemoterapi ve bilinmeyen nedenlerden gelişebilir. Travma, göz cerrahisi ve trikotilomani ince ve daha az kirpiğe neden olabilir.(3) Madarozis tedavisi altta yatan patolojiye göre yapılmaktadır. Belafarite bağlı ise antibiyotik, trikotilomaniye bağlı ise psikolojik tedavi önerilmektedir. Medikal olarak kaş dökülmesi için Minoxidil, cerrahi olarak ise folikül transplantasyonu uygulanmaktadır.(1) Son zamanlarda tanımlanan Demodex isimli saprofit parazitin madarozisin bir nedeni olduğu gösterilmiştir.(4)

Bu olgu sunumunda da madarozis nedeni olarak demodex düşünülen ve sadece topical bimatoprost 0.03% tedavisi uygulanarak tedavi edilen hasta tartışıldı.

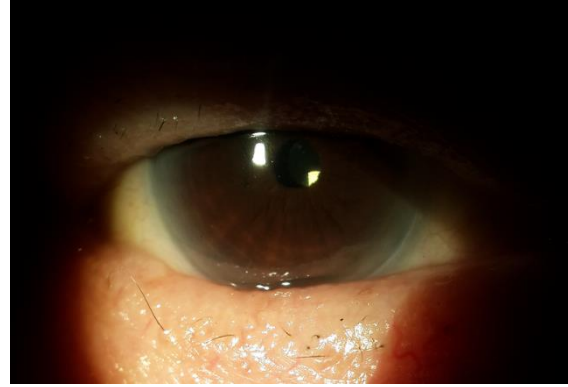
2. Olgu

85 yaşında erkek hasta göz kliniğine yıllardır kirpiklerinde dökülme buna bağlı depresyon nedeniyle refere edildi. Çeşitli kliniklerde blefarit ve kurugöz tedavisi görmüş fakat netice alınamamıştı.(Şekil 1) Hastanın son kalan kirpiklerinden bir tanesi alındı ve 400x büyütme altında ışık mikroskopu ile incelendi. Bu kirpikte demodex tespit edildi. (Şekil 2) Hastaya bu durum için kullanılabilecek ilaçlar anlatıldı. Hastaya madarozis tedavisinde FDA ("Food and Drug Administration") onaylı tek ilacın topikal bimatoprost 0.03% (Allergan, Inc, Irvine, California) olduğu ve bunun tedaviye ekleneceği anlatıldı. Hastaya orjinal bimatoprost 0.03% (Allergan, Inc, Irvine, California) tedavisi başlandı. Hergece kirpik diplerine solüsyon tatbik edildi. 1 ay sonra hasta kliniğe başvurduğunda madarozisin büyük ölçüde tedaviye yanıt verdiği görüldü. 3. Ay kontrolünde kirpiklerin 3 sıra belirdiği görüldü. Örnek için alınan kirpiklerde demodex saptanmadı. Tedaviye ara verilmeden devam edildi. (Şekil 3)

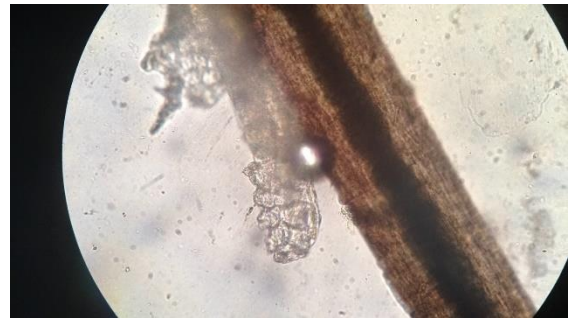Eski zamanlardan beri fiziksel güzellik bir avantaj olarak kabul edilmektedir.(5) Güzelliğin tanımı kültürden kültüre değişim göstermekle beraber yüz ve gözler güzellik tanımında ön

plandadır. Özellikle kirpikler estetik özelliklerinin yanında gözlerde artıkların temizlenmesi ve kırpma refleksinin başlatılmasında görev almaktadır. Tüm kıl folikülleri gibi kirpik folikülleri de doğumda mevcuttur ve sonrasında sayısı artmamaktadır. Alt kapak kirpik sayısı üst kapağın yarısı kadardır.

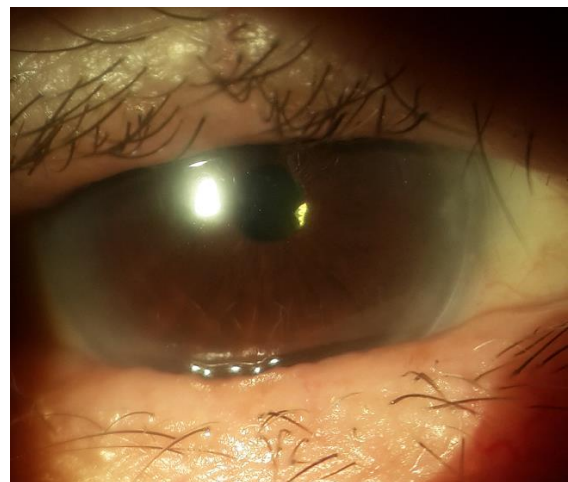Şekil 1 Madarozis Tedavi Öncesi



Şekil 2 Demodex Paraziti 400x Büyütme ile



Şekil 3 Tedavi Sonrası 3. Ay



3. Tartışma

Üst kapakta kirpikler 2-3 sıradır. Kirpikler diğer vücut kıllarından farklı olarak pigmentasyonunu

kaybetmez, erekteör pili kası yoktur ve androjenlerden etkilenmez.(6) Madarozis kirpik veya kaşların dökülmesini tanımlamak için kullanılan bir terminolojidir. Blefarit, kapak tm, RT, krioterapi uygulanması gibi lokal hastalıklarda; yanık, jeneralize alopesi, psoriasis gibi deri hastalıklarında; miksödem, SLE, sifiliz, lepragibi sistemik hastalıklarda görülebilir. Bu nedenle tedavisi genellikle altta yatan patolojiye göre yapılmaktadır. Bunun yanında medikal tedavi olarak kaş dökülmesi için örneğin Minoxidil, cerrahi tedavi olarak ise folikül transplantasyonu uygulanabilmektedir (1,5).

Bimatoprost (Lumigan, 0,3%; Allergan Inc) 2001 de açık açılı glom ve oküler hipertansiyon tedavisinde kullanım için onaylanan sentetik prostamid veya prostaglandin etanolamid analogudur. Klinik bir çalışmada glom tedavisinde kullanıldığında hastaların 42,6% sında kirpiklerde uzama saptanmıştır ve bu yan etki sonrası sonrasında kozmetik kullanımı için çalışma başlatılmıştır.(7) Bimatoprost oftalmik solüsyon 0.03% FDA onaylı kişinin kendi kirpiklerini güvenli ve etkili büyüten ilk üründür. Prostaglandin F2a (PGF2a) analogu bimatoprost 0.03% (Allergan, Inc, Irvine, California) FDA tarafından hipotrikoz tedavisinde kullanılmak üzere 2008 yılında onay almıştır. Kirpik uzatmak için reçete edildiğinde steril, tek kullanımlık aplikatörler üst kapak kirpik kenarına günde 1 defa uygulanmalıdır. (Latisse package insert, Allergan, Inc., 2008). Prostaglandin analogları ile kirpiklerin büyümesi bimatoprost ile sınırlı değildir. Yayınlar latanoprost ve travoprostun oküler hipertansiyonda kullanıldığında kirpiklerde uzama ve koyulaşma olduğunu göstermiştir fakat hipotrikoz için FDA onayı yoktur.

Bimatoprostun kirpikleri hangi mekanizma ile uzattığı bilinmemekle beraber anagen fazında folikül oranını arttırdığına inanılmaktadır ayrıca melanogenezisi uyardığı düşünülmektedir. Yan etki olarak kirpik kenarında ve periorbital bölgede pigmentasyon ayrıca uygulama alanı dışında da kıl çıkması gibi yan etkiler bildirilmiştir. Kaşıntı, konjonktival hiperemi, deride hiperpigmentasyon, oküler iritasyon, kurugöz ve kapakta eritem diğer yan etkilerdir. Bu yan etkiler %4 den daha az hastada bildirilmiştir. Bu olguda yukarıdaki yan etkiler görülmemekle beraber hipotrikozis tedavisi kirpiklerin koruyucu etkisini artırarak hastanın genel olarak yanma, batma gibi kuru göz bulgularının da azalması sağlamıştır (8).

Demodex intradermal bir parazittir. Kıl folikülleri ve sebace bezlerinde yaşarlar. Genellikle

kronik blefaritte görülür ve yaşla birlikte prevalansı artmaktadır. (9). Tedavisi aylar sürmektedir. Tedavisinde sülfürlü merhemler, kolin esteraz inhibitörleri, antibiyotikler, kortizonlu merhemler son zamanlarda çay ağacı yağı içeren şampuanlar kullanılmaktadır. Ne var ki kesin altın standart tedavi yoktur.(10) Demodex folliculorum kronik ön blefarit nedenidir. Demodex brevis ise posterior blepharitis etkenidir. Hoffmann ve ark. 5% TTO ile %13,3 (n=6), 0.02% TTO ile %12,0 (n=38), metronidazole merhem ile % 9,4 (n=5), ivermectin ile %12,8 (n=27) ve oral metronidazole ile %22,0 (n=5) hastanın iyileştiğini, hiçbir tedavinin tek başına yeterli etkisi olmadığını göstermiştir. (9)

Sonuç olarak bu olguda topikal bimatoprost uygulaması demodex enfestasyonunu edike ederek hastanın madarozisinin etkili olarak tedavisini sağlamıştır. Literatüre göre bimatopost 0.03% tedavisi ile düzelen ilk olgudur. Tedavinin bu yönünü vurgulamak açısından önemli bir olgudur. Daha kesin sonuçlar için geniş sayıda kontrollü çalışma gerekmektedir.

Kaynaklar

1. Kumar A, Karthikeyan K. Madarosis: A Marker of Many Maladies. International Journal of Trichology 2012;4: 3-18.
2. Khong JJ, Casson RJ, Huilgol SC, et al. Madarosis. Surv Ophthalmol 2006;5: 550-60.
3. Woodson SA. Latisse: empirical discovery yields treatment for sparse eyelashes. Nurs Womens Health 2009; 13: 243-8.
4. Gao YY, Di Pascuale MA, Li W, et al. In vitro and in vivo killing of ocular Demodex by tea tree oil. Br J Ophthalmol. 2005 Nov;89(11):1468-73.
- 5- Synnott A. The beauty mystique. Facial Plast Surg 2006;22: 163-74.
5. Synnott A. The beauty mystique. Facial Plast Surg. 2006;22: 163-74.
6. Moses RA. The eyelids. In: Moses RA, editor. Adler's physiology of the eye: clinical application. 5. St. Louis, MO: C.V. Mosby; 1970. pp. 1-16.
7. Higginbotham EJ, Schuman JS, Goldberg I, et al. One-year, randomized study comparing bimatoprost and timolol in glaucoma and ocular hypertension. Arch Ophthalmol 120:1286-93.

8. Kapur R, Osmanovic S, Toyran S, et al. Bimatoprost- induced periocular skin hyperpigmentation: histopathological study. *Arch Ophthalmol.* 2005; 123:1541–6.
9. Hirsch-Hoffmann S, Kaufmann C, Bänninger PB, et al. Treatment options for demodex blepharitis: patient choice and efficacy. *Klin Monbl Augenheilkd.* 2015;232:384-7.
10. Czepita D, Kuźna-Grygiel W, Czepita M, et al. Demodex folliculorum and Demodex brevis as a cause of chronic marginal blepharitis. *Ann Acad Med Stetin.* 2007; 53:63-7.



Batı Karadeniz Tıp Dergisi
Medical Journal of Western Black Sea



Olgu Sunumu

Adrenal Bölgede İnsidentaloma Gibi Görünen Aksesuar Dalaklı Bir Olgu Sunumu ve Literatürün Gözden Geçirilmesi

Muammer BİLİCİ^a, Eyüp KÜLAH^b

^a Bülent Ecevit Üniversitesi, İç hastalıkları Anabilim dalı, Zonguldak, Türkiye

^b Başkent Üniversitesi, Nefroloji Bilim dalı, İstanbul, Türkiye

**MAKALE
BİLGİSİ**

Gönderilme Tarihi:

10.12.2016

Düzeltilme:

16.01.2017

Kabul:

05.03.2017

Sorumlu Yazar:

Taner Bayraktaroğlu

baytaner@yahoo.com

Anahtar Kelimeler:

Adrenal bez,

İnsidentaloma,

Aksesuar dalak

ÖZET-

Adrenal insidentalomalar sıklıkla adrenal bezle ilgisiz görüntüleme işlemlerinin ardından rastlantısal olarak bulunurlar. Aksesuar dalağa bağlı adrenal insidentaloma hastası güncel endokrin ve radyolojik yönetimle sunuldu.

Elliüç yaşında erkek hasta dispeptik yakınmalar nedeniyle yapılan ultrasonografik incelemede bulunan 25x20 mm boyutlarında sol sürrenal kitle nedeniyle Endokrinoloji ünitesine sevk edildi. Hastanın biyokimyasal ve hormonal incelemeleri normal sınırlardaydı. Bilgisayarlı tomografi ve magnetik rezonans görüntülemeleri ile ayırıcı tanısı yapıldı. Görüntülerinde malignite özellikleri yoktu. Adrenal insidentaloma aksesuar dalakla uyumlu bulundu.

Adrenal insidentaloma gibi görünen aksesuar dalaklı hastaların tanısal değerlendirilmesi klinik ve radyolojik yöntemlerle dikkatle yapılmalıdır.

© 2017 Bülent Ecevit Üniversitesi Her Hakkı Saklıdır.



Batı Karadeniz Tıp Dergisi
Medical Journal of Western Black Sea



Case Report

An Accessory Spleen in Adrenal Region Mimicking as An Incidentaloma: Case Report And Literature Review

Taner Bayraktaroğlu ^a, Abdurrahim Dusak ^b

^a İç Hastalıkları Anabilim Dalı, Tıp Fakültesi, Bülent Ecevit Üniversitesi, Posta Kodu 67600, Zonguldak, Türkiye

^b Radyoloji Anabilim Dalı, Tıp Fakültesi, Harran Üniversitesi, Şanlıurfa

**ARTICLE
INFORMATION**

Date of Submission

10.12.2016

Accepted:

05.03.2017

Key Words:

Adrenal gland,

Incidentaloma,

Accessory spleen

ABSTRACT

Adrenal incidentalomas are often discovered incidentally after an imaging procedure unrelated to the adrenal gland. A patient with an accessory spleen as an adrenal incidentaloma was reported with current endocrine and radiological evaluations.

A 53-year-old man was referred to Endocrinology unit with a mass which is 25x20 mm diameter left surrenal region. This mass is founded in a sonographic examination which was performed for dispeptic complaints. The biochemical and hormonal analyses of the patient were within normal limits. Magnetic resonance imaging was performed to make a definitive diagnosis as the computerized tomography imaging showed no malignant characteristics. The incidentaloma in the left adrenal region has been found to be consistent with an accessory spleen.

Clinical and radiological evaluations of the patients with an accessory spleen in adrenal localization as an incidentaloma should be carefully performed.

© 2017 Bulent Ecevit University All rights reserved.

1. Introduction

Adrenal masses are often discovered incidentally after an imaging procedure is performed that is unrelated to the adrenal gland and are then termed as adrenal incidentalomas. Its incidence has been increasing proportionally with the use of radiographic imaging (1 – 4). In a patient with an adrenal incidentaloma, several questions arise as to whether the mass is an adrenal or extra-adrenal mass, whether it represents a metastasis of an unknown or known primary tumor, whether the adrenal mass is hormonally active and whether there is evidence of adrenocortical carcinoma. In clinical practice, defining whether lesions in adrenal regions are primary to the adrenal gland or represent other tissues, whether they are benign or malignant and whether they are functioning or not.(5 – 10).

Otherwise, ectopic splenic tissue which known accessory spleen is developed from defective fusion of cells during embryonic growth. Accessory spleens are present approximately 30% of the population, and may be diagnosed as an incidental during radiological imaging, at postmortem, in complicated cases with torsion or rupture (11-14).

In this report, the definitive diagnosis of a patient with accessory spleen detected in adrenal region as an adrenal incidentaloma is presented.

2. Case Report

In this report, the definitive diagnosis of a patient with accessory spleen detected in adrenal region as an adrenal incidentaloma is presented.

A 53-year-old man presented with a mass in left adrenal localization about 25x20 mm diameter found in sonographic examinations for dyspeptic complaints. He had never smoked and there was nothing remarkable in the family history. On physical examinations, the patient appeared normal, with no cushingoid appearance or dorsal hump. There was no enlarged lymph nodes. His temperature was 36,9°C, pulse rate was 72/min, respiration rate was 18/min, and blood pressure was 110/70 mm Hg. The lungs and the heart were normal. Abdominal examinations revealed no mass.

Hematologic, blood chemical and hormonal parameters were within the normal range (Table 1, 2 and 3). His electrocardiogram was normal. An examination by gastroduodenoscopy and upper abdominal sonography because of dyspepsia

determined antral gastritis and an incidental mass lesion in the left adrenal compartment.

Table 1. Laboratorial parameters of the case having adrenal incidentaloma

Parameters	Ranges	Results
Fasting glucose (mg/dl)	70 – 100	75
Urea (mg/dl)	10 – 50	36
Creatinine (mg/dl)	0.5 – 1,2	0.7
Hemoglobin (gr/dl)	12 – 18	12.7
Hematocrit (%)	37 – 52	36.7
Mean corpuscular volume (μm^3)	80 – 99	84
Erythrocyte sedimentation rate (mm/hr)	< 20	28
White-cell count (per mm^3)	4800 – 10.000	6900
Platelet count (per mm^3)	130.000 – 400.000	191.000
Total protein (g/dl)	6.4 – 8,3	7.36
Albumin (g/dl)	3.4 – 5,4	3.5
Calcium (mg/dl)	8.4 – 10,2	8.6
Phosphorus (mg/dl)	2.7 – 4,5	2.7
Sodium (mEq/lt)	136 – 157	147
Potassium (mEq/lt)	3.5 – 5,5	4.4
Chloride (mEq/lt)	90 – 110	102
Alanin aminotransferase (U/liter)	10 – 50	12
Aspartat aminotransferase (U/liter)	10 – 40	17
Alkaline phosphatase (U/Liter)	< 129	81

The mass located in the left adrenal region, was oval and measured 25x20cm diameter. Its echogenicity was identical to that of the main spleen, but it was separated from the spleen (Figure 1). The mass was located in the immediate vicinity of the splenic hilum, three were in the region of the splenocolic ligament. Computed tomography and magnetic resonance (MR) imaging was performed to make a definitive diagnosis. Computed tomography images showed that the lesion feature was isodense and similar to spleen (Figure 2). Magnetic resonance images of T1W and T2W axial and coronal planes demonstrated that the accessory spleen was isointense with the main spleen situated in the adrenal compartment (Figure 3 A-C). On in-phase and opposed-phase MR images, the mass was homogeneous with the same signal intensity as the spleen (Figure 3D-E). The conclusions were that the mass in the left adrenal region as an incidentaloma

Table 2. Hormonal analyses of the case

Serum hormones	Ranges	Results
17- α -hydroxyprogesteron (ng/dl)	0.5 – 3.34	1.35
Plasma Renin Activity (ng/ml/hr)	0.2 – 2,8	3.0
Dehydroepiandesterone sulphate (μ g/dl)	80 – 560	65.3
Fasting Cortisol (μ g/dl)	5 – 25	11.5
Post-dexamethasone suppression cortisol (μ g/dl)	< 2	1.5
Adrenocorticotrophic hormone (ACTH) (pg/ml)	10 – 46	23
Thyrotropin (TSH) (mU/L)	0.400 – 4.000	0.462
Free T4 (ng/dl)	0.8 – 1,9	1.54

Table 3. The Levels of urinary hormones of the case

Urinary hormones	Ranges	Results
Epinephrine(μ g/24 hr)	< 50	0.82
Norepinephrine (mg/24 hr)	< 8	4.23
Metanephrine (μ g/24 hr)	< 600	0.82
Normetanephrine (μ g/24 hr)	< 600	423
5-hydroxyindoleacetic acid (5-HIAA) (mg/24 hr)	2 – 10	4.2

was consistent with an accessory spleen. This case was admitted with functional dyspepsia and followed up in outpatient clinic with the diagnosis of accessory spleen.

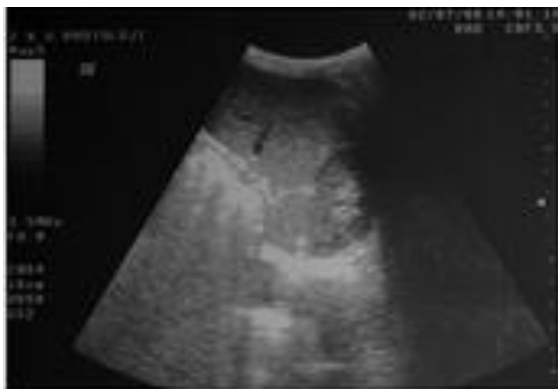


Figure 1. Longitudinal sonogram. Accessory spleen (arrows) separated from main spleen (S) and left kidney (K) by interface.

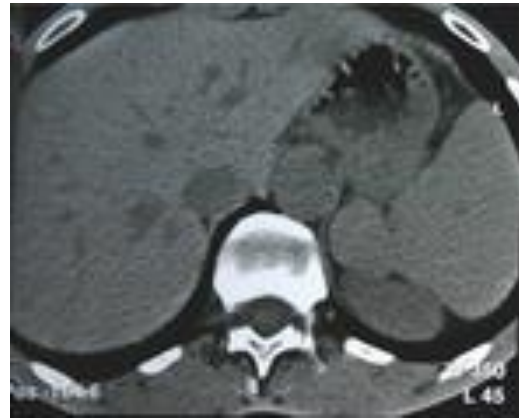


Figure 2. Accessory spleen (arrow) is isodense with main spleen on CT scan.

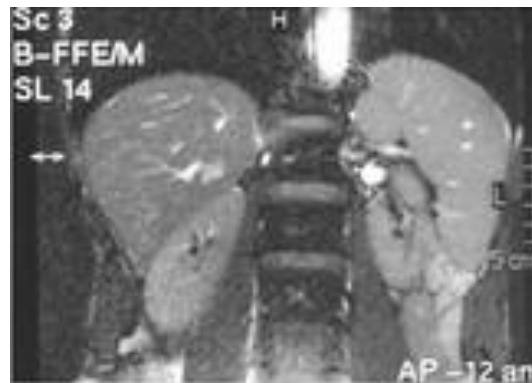


Figure 3A. Coronal T2-weighted turbo spin echo image shows accessory spleen (arrow) isointense with main spleen situated in suprarenal localization (A). Axial T1W

3. Discussion

Accessory spleen may be detected in embryonic path in the abdomen. It may especially occur in such areas as the hilum of the spleen, the gastrosplenic and splenorenal ligaments, the tail of the pancreas, the mesentery, the greater omentum, the walls of the stomach or intestines, the adrenals, and the gonads

(12). Satellite splenic tissue can also occur in splenosis due to fragments of splenic tissue at the abdominal cavity after splenectomy or rupture of the spleen (15). There have been reported a few cases with an accessory spleen mimicking adrenal tumour such as adrenal carcinoma, hematologic disorders and solid tumors (12, 16, 17, 18).

Adrenal incidentaloma is a by-product of modern technology, and the routine use of sophisticated radiological techniques has revealed a problem that is not new but is increasingly recognized in current medical practice (5-14, 19-21). Cawood et al. argued that ultrasonography as the primary imaging modality may introduce a selection

bias (21), but in many series published over the past decades that were included in their analysis, adrenal incidentalomas have also been detected by this technique (22-25).

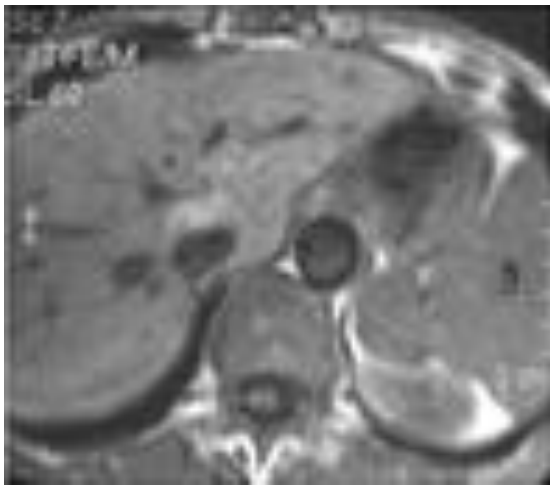


Figure 3B. T2W

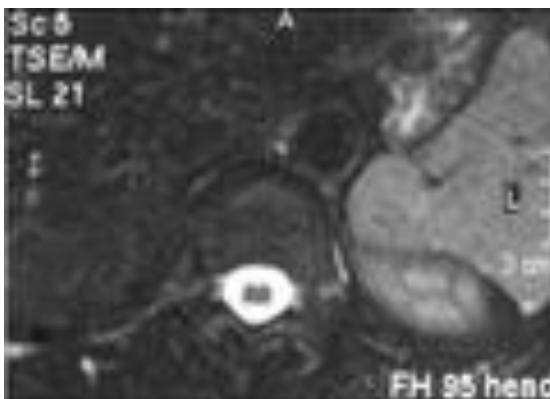


Figure 3C. MR images show accessory spleen (arrow) isointense with main spleen as an adrenal mass.

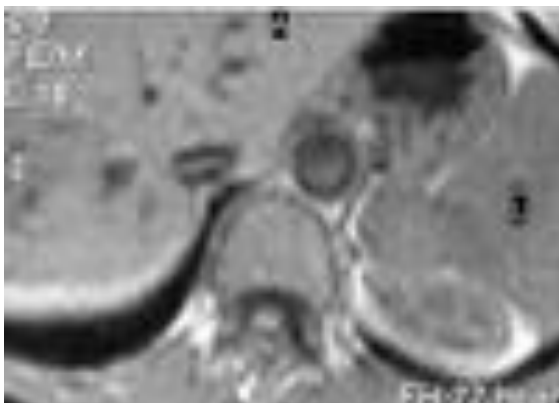


Figure 3D. MR images show accessory spleen (arrow) isointense with main spleen as an adrenal mass.

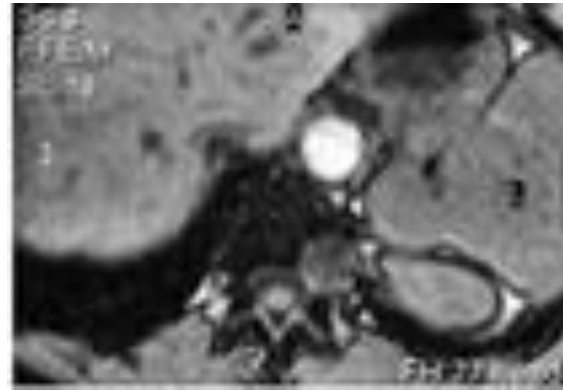


Figure 3E. MR images show accessory spleen (arrow) isointense with main spleen as an adrenal mass.

Cawood et al. gave a median estimate of around 2,0% for adrenocortical cancer, <1,0% for adrenal metastases and around 3,0% for pheochromocytoma. Subclinical Cushing's syndrome is the most frequent hormonal disorder among adrenal incidentalomas with a median frequency of about 6,0% (21). An adrenal incidentaloma has a low pre-test probability of being an adrenocortical cancer or a pheochromocytoma, but although both these tumours are potentially lethal they can be cured, or at least the patient's survival can be greatly improved by timely adrenalectomy (27-30).

In this report, our case was examined for dyspeptic symptoms unrelated to the adrenal gland and the ultrasonography determined a mass lesion in the adrenal compartment. As the clinical findings were nonspecific and originated from dyspeptic complaints, there were no findings of excessive hormonal secretions. Hormonal, biochemical and urine analysis were within normal limits. Dexamethasone suppression test with suppressed cortisol levels in this case indicated the physiologic hypothalamopituitary-adrenal axes. As blood pressure, serum potassium and plasma renin activity were within normal limits, our patient was not thought to have excessive aldosterone. Urinary catecholamines were within normal limits. These findings confirmed that the mass in the adrenal region was non-functional and arised from extra-adrenal origin due to the outcomes of the clinical, biochemical, hormonal, and urine catecholamine tests extraadrenal lesion. For the radiological differential diagnosis, the images of sonography, computed tomography and MR defined that the lesion was related to accessory spleen. It was seen that there was no risk of malignancy or need for surgery.

The incidental discovery of adrenal masses raises the problem of distinguishing frequent benign masses from infrequent malignant ones (10-14, 19-21). Adrenal masses may be misdiagnosed as adjacent structures which may mimic adrenal masses. In this respect, accessory spleens are one of the differentials diagnosis to be considered. They are relatively common and are seen approximately in 2.5 – 30 % of the population (30-31). In a study where seven patients presented as adrenal incidentaloma, six were found to be accessory spleen and one was gastrointestinal stromal tumor which was confirmed by CT and contrast enhanced sonography (32). On CT images, accessory spleens are typically well-marginated, homogeneously enhancing round masses that are smaller than 2 cm (33) and there may not be a parenchymal bridge between the spleen and the accessory spleens like in our case.

Imaging modalities which will differentiate adrenal masses (adrenal adenomas, myelipomas, haemangiomas, ganglioneuromas, adrenal carcinomas, angiosarcomas, leiomyosarcomas, adrenal lymphomas, pheochromocytomas, neuroblastomas and adrenal metastasis) and other left upper quadrant structures are very important. Computed tomography scan (unenhanced followed by contrast-enhanced examinations) is the cornerstone of imaging of adrenal masses (31). Attenuation values of <10 Housefield units on an unenhanced CT are practically diagnostic for adenomas (31).

When lesions cannot be characterised adequately with CT, MR imaging (with T1-and T2 weighted sequences and chemical shift and fat suppression refinements) must be done (34-37). Functional nuclear medicine imaging is useful for adrenal masses that are not adequately characterised by CT and MRI. Scintigraphy with I-131 6-iodomethyl norcholesterol can differentiate adrenal cortical adenomas from carcinomas (38-40).

In the literature, several articles including case reports with accessory spleen were determined. In a patient who had previously undergone splenectomy, a biochemically inactive 5cm adrenal incidental mass was detected. In this case report, the authors suggest that radionuclide imaging with technetium sulphur colloid may provide information that would confirm the presence of accessory normal tissue and would therefore support observation rather than surgical resection (39, 40).

In other case reports, a soft tissue mass close to the upper pole of the left kidney was noted in a

patient referred for intravenous pyelography. A left adrenal tumor was suspected. Computed tomography revealed an accessory spleen and the diagnosis was confirmed by abdominal angiography (41). In another report, a suspected left adrenal mass mimicking a carcinoma has been detected by US. A laparoscopic adrenalectomy has been performed. Following examination of the surgical specimen revealed that the resected adrenal gland contained no tumorous lesion. A further investigation of the intraperitoneal space has been revealed an accessory spleen (16, 17).

As in the present case report, when a mass in the adrenal region as an incidentaloma is determined, clinical, laboratorial and radiological examinations are sufficient to make a differential diagnosis. In conclusion, imaging findings are of the most important in making an accurate diagnosis in the difficult area of evaluating the masses in the adrenal localizations. The diagnosis of the accessory spleen mimicking a left-sided adrenal tumour as a differentiation for retroperitoneal and intraabdominal masses should be considered clinical, laboratorial and radiological, carefully.

Declaration of Interest

There is no conflict of interest that could be perceived as prejudicing the impartiality of the research reported.

Funding

This research did not receive any specific grant from any funding agency in the public, commercial or not-for-profit sector.

References

1. Bertherat J, Mosnier-Pudar H, Bertagna X. Adrenal incidentalomas. *Current Opinion in Oncology* 2002; 14(1): 58–63.
2. Geelhoed GW, Spiegel CT. ‘Incidental’adrenal cyst: a correctable lesion possibly associated with hypertension *Southern Medical Journal* 1981; 74(5): 626–630.
3. Geelhoed GW, Druy EM. Management of the adrenal ‘incidentaloma. *Surgery* 1982; 92(5): 866–874.
4. Prinz RA, Brooks MH, Churchill R, Graner JL, Lawrence AM, Paloyan E et al. Incidental asymptomatic adrenal masses detected by

- computed tomographic scanning. Is operation required? *Journal of the American Medical Association* 1982; 248(6): 701–704.
5. Aron DC. The adrenal incidentaloma: disease of modern technology and public health problem. *Reviews in Endocrine and Metabolic Disorders* 2001; 2(3): 335–342.
 6. Kievit J, Haak HR. Diagnosis and treatment of adrenal incidentaloma: A cost-effectiveness analyses. *Endocrinology and Metabolism Clinics of North America* 2002; 29(1): 69-90.
 7. Mansmann G, Lau J, Balk E, Rothberg M, Miyachi Y, Bornstein SR. The clinically inapparent adrenal mass: update in diagnosis and management. *Endocrine Reviews* 2004; 25(2):309-40.
 8. NIH Consensus State Sci Statements. NIH state-of-the-science statement on management of the clinically inapparent adrenal mass ("incidentaloma"). *NIH Consensus and State-of-the-Science Statements* 2002;19(2): 1-25.
 9. Young WF Jr. Clinical practice. The incidentally discovered adrenal mass. *New England Journal of Medicine* 2007; 356(6): 601-10.
 10. Comlekci A, Yener S, Ertlav S, Secil M, Akinci B, Demir T et al. Adrenal incidentaloma, clinical, metabolic, follow-up aspects: single centre experience. *Endocrine*. 2010; 37(1): 40-6.
 11. Impellizzeri P, Montalto AS, Borruto FA et al. Accessory spleen torsion: rare cause of acute abdomen in children and review of literature. *Journal of Pediatric Surgery*,2009;44(9):15-19.
 12. Dogan NU, Uysal II, Demirci S, Dogan KH, Koku G. Accessory spleens at autopsy, *Clinical Anatomy*, 2011; 24(6): 757–762.
 13. Arra A, Ramdass MJ, Mohammed A, Okoye O, Thomas D, Barrow S. Giant accessory right-sided suprarenal spleen in thalassaemia. *Case Rep Pathol*. 2013;2013:269543.
 14. Porwal R, Singh A, Jain P. Retroperitoneal Accessory Spleen Presented As Metastatic Suprarenal Tumour- A Diagnostic Dilemma. *J Clin Diagn Res*. 2015;9(6):PD07-8.
 15. Fremont RD and Rice TW. Splenosis: a review. *Southern Medical Journal*, vol. 100, no. 6, pp. 589–593, 2007.
 16. Tsuchiya N, Sato K, Shimoda N, Satoh S, Habuchi T, Ogawa O et al. An accessory spleen mimicking a nonfunctional adrenal tumor: potential pitfall in the diagnosis of a left adrenal tumor. *Urologia Internationalis* 2000; 65(4): 226–228.
 17. CH, Wu HC, Chang CH. An accessory spleen mimics a left adrenal carcinoma. *Medscape General Medicine* 2005; 7(2): 9.
 18. Orlando R, Lumachi F, Lirussi F. Congenital anomalies of the spleen mimicking hematological disorders and solid tumors: a single-center experience of 2650 consecutive diagnostic laparoscopies, *Anticancer Research*, 2005; 25(6): 4385–4388.
 19. Kloos RT, Gross MD, Francis IR, Korobkin M, Shapiro B. Incidentally discovered adrenal masses. *Endocrine Reviews* 1995; 16(4): 460–484.
 20. Oung WF. Management approaches to adrenal incidentalomas: a view from Rochester, Minnesota. *Endocrinology and Metabolism Clinics of North America* 2000; 29(1): 159–185.
 21. Cawood TJ, T, Hunt P, O'Shea D, Cole D, Soule S. Recommended evaluation of adrenal incidentalomas is costly, has high false positive rates and confers a risk of fatal cancer that is similar to the risk of the adrenal lesion becoming malignant; time for a re-think? *European Journal of Endocrinology* 2009; 161(4): 511–525.
 22. Bondanelli M, Campo M, Trasforini G, Ambrosio MR, Zatelli MC et al. Evaluation of hormonal function in a series of incidentally discovered adrenal masses. *Metabolism* 1997; 46(1): 107–113.
 23. Barzon L, Scaroni C, Sonino N, Fallo F, Paoletta A, Boscaro M. Risk factors and long-term follow-up of adrenal incidentalomas. *Journal of Clinical Endocrinology and Metabolism* 1999; 84(2): 520–526.
 24. Mantero F, Terzolo M, Arnaldi G, Osella G, Masini AM, Ali A et al. A survey on adrenal incidentaloma in Italy. Study Group on Adrenal Tumors of the Italian Society of Endocrinology.

- Journal of Clinical Endocrinology and Metabolism 2000; 85(2): 637–644.
25. Favia G, Lumachi F, Basso S, D'Amico DF. Management of incidentally discovered adrenal masses and risk of malignancy. *Surgery* 2000; 128(6): 918–924.
 26. Libe R, Dall'Asta C, Barbetta L, Baccarelli A, Beck-Peccoz P, Ambrosi B. Longterm follow-up study of patients with adrenal incidentalomas. *European Journal of Endocrinology* 2002; 147(4): 489–494.
 27. Tosun A, Tosun S. Sonographic evaluation of accessory spleen. *Göztepe Tıp Dergisi* 2011;26(2):54-7.
 28. Allolio B, Fassnacht M. Adrenocortical carcinoma: clinical update. *Journal of Clinical Endocrinology and Metabolism* 2006; 91(6): 2027–2037.
 29. Lavoie H, Lacroix A. Partially autonomous cortisol secretion by incidentally discovered adrenal adenomas. *Trends in Endocrinology and Metabolism* 1995; 6(6): 191–197.
 30. Raff H, Findling JW. A physiologic approach to diagnosis of the Cushing syndrome. *Annals of Internal Medicine* 2003; 138(12): 980-91.
 31. Halpert B, Gyorkey F. Lesions observed in accessory spleens of 311 patients. *American Journal of Clinical Pathology* 1959; 32(2): 165-168.
 32. Serter S, Ceylan C, Tunçyürek Ö, Örgüç Ş, Pabuççu Y. Sonographic evaluation of spleen size and prevalence of accessory spleen in a healthy male Turkish population. *Turk J Hematol* 2010;27(1):25-8.
 33. Subramanyam BR, Balthazar EJ, Horii SC. Sonography of the accessory spleen. *American Journal of Roentgenology* 1984; 143(1): 47-49.
 34. Jhaveri KS, Wong F, Ghai S, Haider MA. Comparison of CT histogram analysis and chemical shift MRI in the characterization of indeterminate adrenal nodules. *American Journal of Roentgenology* 2006; 187(5): 1303-1308.
 35. Kim SH, Lee JM, Lee JY, Han JK, Choi BI. Contrast-enhanced sonography of intrapancreatic accessory spleen in six patients. *American Journal of Roentgenology* 2007; 188(2): 422-428.
 36. Mortelet KJ, Mortelet B, Silverman SG. CT features of the accessory spleen. *American Journal of Roentgenology* 2004; 183(6): 1653-1657.
 37. Savci G, Yazici Z, Sahin N, Akgöz S, Tuncel E. Value of chemical shift subtraction MRI in characterization of adrenal masses. *American Journal of Roentgenology* 2006; 186(1): 130-135.
 38. Gross MD, Korobkin M, Assaly WB, Dwamena B, Djekidel M. Contemporary imaging of incidentally discovered adrenal masses. *Nature Reviews Urology* 2009; 6(7): 363-73.
 39. Ilias I, Sahdev A, Reznick RH, Grossman AB, Pacak K. The optimal imaging of adrenal tumours: a comparison of different methods. *Endocrine-Related Cancer* 2007; 14(3): 587-599.
 40. Rosenblatt GS, Luthringer DJ, Fuchs GJ. Enlargement of Accessory Spleen After Splenectomy Can Mimic a Solitary Adrenal Tumor. *Urology* 2010; 75(3): 561-2.
 41. Donadio F, Morelli V, Salcuni AS, Eller-Vainicher C, Carletto M, Castellani M et al. Role of adrenal gland scintigraphy in patients with subclinical hypercortisolism and incidentally discovered adrenal mass. *Journal of Endocrinological Investigation* 2009; 32(7): 576-580.
 42. Stiris MG. Accessory spleen versus left adrenal tumor: computed tomographic and abdominal angiographic evaluation. *Journal of Computer Assisted Tomography* 1980; 4(4): 543–544.



Batı Karadeniz Tıp Dergisi
Medical Journal of Western Black Sea



Case Report

Lynch Syndrome; A Tale of Two Cases Sharing The Same Destiny with Metachronous Tumor Development

Selçuk Ozkan ^a, Ali Gencoglu ^a, Sezgin Mutlu ^a, Turan E. Sever ^a, Yücel Karadere ^a, Burak Bahadır ^b, Ali U. Emre ^a, Guldeniz Karadeniz Cakmak ^{a*}, Mustafa Comert ^a

^a *Department of Surgery,* ^b *Dept. of Pathology, Medicine Faculty, Bulent Ecevit University, Postal Code 67600, Zonguldak, Turkiye*

**ARTICLE
INFORMATION**

Date of Submission

20.11.2016

Revision:

02.01.2017

Accepted:

05.03.2017

Correspondence Author:

Guldeniz Karadeniz Cakmak

gkkaradeniz@yahoo.com

Key Words:

Lynch syndrome,

Metachronous cancer,

Colonoscopic surveillance.

ABSTRACT

Lynch syndrome (LS), is an autosomal dominant disease, accounts for approximately 1 to 2 percent of all colorectal cancers. Individuals with LS tend to develop cancers at a relatively young age and are at risk of multiple synchronous and metachronous malignancies. Several clinical criteria have been identified to assist in diagnosing LS. Subtotal or total colectomy is the procedure of choice for these patients as a result of high risk of multiplicity of lesions and metachronous tumors in time and colonoscopic surveillance is strictly recommended. Nevertheless, when the diagnosis of LS is neglected and the cancer is regarded as sporadic and treated accordingly, patients experience insufficient surgical interventions associated with metachronous malignancies, just like these two cases we report herein. The exact identification of the cases might decrease the number of misdiagnosis in this way and might decline the metachronous tumor development, with resulting in decreased morbidity, increased life quality, and improved survival. The article herein aimed to underline the importance of basic medical examination and colonoscopic surveillance that all of the clinicians dealing with cancer treatment should be aware of and the responsibility of surgical education centers on teaching the principles of cancer management to forthcoming surgeons during residency.

© 2017 Bulent Ecevit University All rights reserved.



Olgu Sunumu

Lynch Sendromu; Metakron Tümör Gelişimi Nedeniyle Aynı Kaderi Paylaşan İki Olgunun Hikâyesi

Selçuk Ozkan ^a, Ali Gencoglu ^a, Sezgin Mutlu ^a, Turan E. Sever ^a, Yücel Karadere ^a, Burak Bahadır ^b, Ali U. Emre ^a, Guldeniz Karadeniz Cakmak ^{a*}, Mustafa Comert ^a

^a *Department of Surgery,* ^b *Dept. of Pathology, Medicine Faculty, Bulent Ecevit University, Postal Code 67600, Zonguldak, Türkiye*

MAKALE BİLGİSİ

Gönderilme Tarihi:
20.11.2016
Düzeltilme
02.01.2017
Kabul:
05.03.2017

Anahtar Kelimeler:
Lynch Sendromu,
Metakronoz kanseri,
Kolonoskopik gözetim

ÖZET

Lynch Sendromu (LS) otozomal dominant bir hastalık olup tüm kolorektal kanserlerin %1-2' sini oluşturmaktadır. LS'li bireyler göreceli olarak genç yaşta kanser gelişimine yatkındır ve multipl senkron ve metakron malignite gelişme riski altındadırlar. LS tanısı koymaya yardımcı birkaç klinik kriter tanımlanmıştır. Multipl lezyonlar ve metakron tümörlerin zamanla yüksek risk olması nedeniyle bu hastalar için prosedür seçimi total ya da subtotal kolektomidir ve kolonoskopik takip şiddetle önerilmektedir. Fakat LS tanısı atlandığında ve kanser sporadik olarak addedilip buna göre tedavi edildiğinde, bu sunumdaki vakalarda olduğu gibi, hastalar metakron malignitelerle ilişkili olarak yetersiz cerrahi girişimleri deneyimlemektedirler. Vakaların kesin olarak tanımlanması; bu yolla yanlış tanıların sayısını azaltacak; azalmış mortalite, artmış hayat kalitesi ve geliştirilmiş hayat beklentisi ile sonuçlanacak olan metakron tümör gelişimini azaltacaktır. Bu makalede temel muayene ve kolonoskopik takibin öneminin kanser tedavisi ile ilgilenen tüm klinisyenlerin farkında olması; ayrıca ihtisas sürecindeki cerrahlara eğitim altındaki kanser yönetiminin prensiplerini öğreten cerrahi eğitim merkezlerinin sorumluluğunun öneminin altının çizilmesi hedeflemiştir.

© 2017 Bulent Ecevit Üniversitesi Her Hakkı Saklıdır.

1. Introduction

Hereditary nonpolyposis colorectal cancer (HNPCC), also known as Lynch syndrome (LS), is an autosomal dominant disease caused by a germline mutation in a DNA mismatch repair (MMR) gene that accounts for approximately 1 to 2 percent of all colorectal cancers (1-3).

Individuals with HNPCC tend to develop cancers at a relatively young age (mean 45 years) and are at risk of multiple synchronous and metachronous malignancies (4). The probability of

synchronous cancer is reported to be 18% whereas the risk of colon cancer development for operated patients in the following 10 years is determined to be 40% (5).

Several clinical criteria have been identified to assist in diagnosing LS. In 1991 The International Collaborative Group on HNPCC established the Amsterdam criteria to provide a definition of diagnosis and to require a careful assessment of the family history for cancer (6). Table 1 demonstrates the original Amsterdam criteria. A second version of these criteria was published in 1999 to provide more

relevance to the occurrence, in many families, of extracolonic tumors (Table 2) (4). According to the absence or presence of extracolonic malignancies, these families were divided into LS I (hereditary site-specific colorectal cancer) and LS II (colorectal cancer in association with extracolonic cancer) (7). Currently, revised Bethesda guidelines are more widely employed as a way to select those who are most likely to benefit from further genetic evaluation and serve as another tool to identify potential LS cases (Table 3) (8). Nevertheless, histopathology alone failed to identify all potential LS patients and lack of an adequate familial risk assessment might lead to misdiagnosis of LS when vague histopathology fails to trigger appropriate testing (9). From this point of view, surgeon should be attentive to the early onset of colon cancer, considering the probability of LS, and should interrogate Lynch family history and diagnose the case immediately with the abovementioned criterion. Subtotal or total colectomy is recommended to these patients as a result of high risk of multiplicity of lesions and metachronous tumors in time. In case of subtotal colectomy the risk of malignancy in the remaining colon segment should strictly be taken into consideration and periodical endoscopic follow-up and polyp excision should be recommended.

Table 1. Amsterdam Criteria I

- At least three relatives should have a diagnosis of colorectal cancer;
- One of them should be first-degree relative of the other two;
- At least one of the relatives should have colorectal cancer diagnosed at younger than aged 50 years;
- At least two successive generations should be affected;
- Familial polyposis should be excluded;
- The diagnosis of cancer should be verified by clinical charts or death certificates.

Table 2. Amsterdam Criteria II

- At least three relatives should have a hereditary nonpolyposis colorectal cancer-associated neoplasm (colorectal, endometrial, ureter/renal, small bowel cancers);
- All other criteria as Amsterdam I.

As the diagnosis of LS is neglected and due to the standard hemicolectomy as a surgical intervention with a diagnosis of sporadic colon carcinoma, patients might necessitate reoperation

according to metachronous colonic tumors, leading to increased morbidity, decreased life quality and deteriorating survival, just like these two cases we report herein.

Case-1

A 43-years-old woman with a constipation complaint and medical history of standard right hemicolectomy in another center for right colon cancer 3 years ago, was admitted to our hospital for colonoscopic surveillance.

A malignant appearing ulcerovegetan mass anularly obstructing the lumen of the middle part of descending colon was determined in colonoscopy.

Table 3. Bethesda Criteria

- Colorectal cancer diagnosed in a patient aged <50 years;
- Presence of synchronous or metachronous colorectal, or other Lynch syndrome-related tumors, regardless of age;
- Colorectal cancer with microsatellite instability-H histology diagnosed in a patient aged <60 years;
- Colorectal cancer or Lynch syndrome-related tumor diagnosed at aged <50 years in at least one first degree relative;
- Colorectal cancer or Lynch syndrome-related tumor diagnosed at any age in two or more first-degree or second-degree relatives.

The histopathologic evaluation verified the biopsy specimen to be adenocarcinoma. The family history revealed that patient's older sister, father and paternal uncle had the diagnosis of colon cancer at ages 41, 52 and 48 years, respectively. Abdominal ultrasonography and computerized tomography demonstrated a constricting mass located in the middle of left colon and causing wall thickening of a segment with an approximately 4cm in size. Neither an increase in tumor markers, nor a distinct metastasis was detected. The other standard laboratory data were within normal ranges except a mild anemia (Hb:10.1g/dl.). The patient had the diagnosis of LS; metachronous colon carcinoma and a subtotal colectomy was performed. Histopathological examination was reported to be mild differentiated (signet cell) adenocarcinoma with a pathological grade of Astler-Coller B2 (Figure-1). The patient has been asymptomatic through 42 months of follow-up period after 5 episodes of chemotherapy.

Case-2

A 54-year-old male admitted to our clinic was suffering from weight loss, weakness, constipation, and no defecation for a week. His previous medical history revealed that he had applied to another medical center 6 years ago with similar complaints and a standard left hemicolectomy was performed with the diagnosis of left colonic carcinoma. A palpable right lumbar region mass with a size of approximately 15cm. was detected in physical examination.

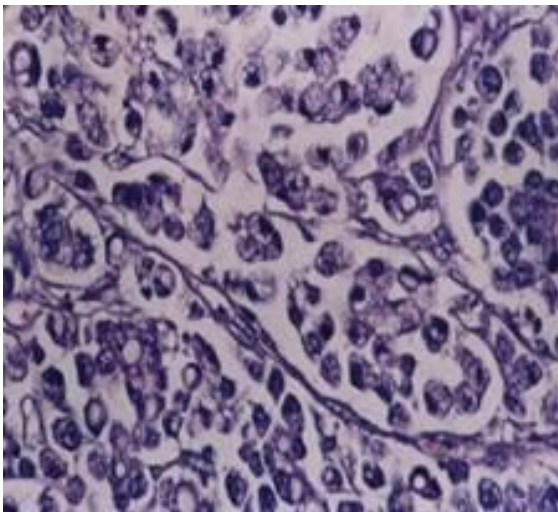


Figure 1. Histopathological examination was reported to be mild differentiated (signet cell) adenocarcinoma with a pathological grade of Astler-Coller B2.

Abdominal ultrasonography and computerized tomography revealed a mass lesion forming pseudokidney image and nearly obstructing a colon segment of 8 cm. in length. Multiple lymphadenopathies in the adjacent colonic mesentery with a greatest diameter of 2 cm. was also recognised. Colonoscopic evaluation verified a vegetant mass lesion with malignant appearance, nearly obstructing colonic lumen. Histopathologic examination of the colonoscopic biopsy specimen was reported to be mild differentiated adenocarcinoma. Serum CA 19-9 level was found to be 3 times higher than normal. No distinct metastasis was detected. Patient's family history revealed that both of his brothers and father experienced colon cancer at the ages of 44, 51 and 56 years, respectively. With all these data patient was diagnosed to have LS of locally advanced metachronous colon carcinoma and a subtotal colectomy was performed. Histopathologically tumor was reported to be mild differentiated (signet ring cell) adenocarcinoma with a pathological grade of Astler- Coller C2. Patient received adjuvant

chemotherapy. Nevertheless he was lost due to disseminated hematogenous metastasis 4 years after the second operation.

2. Discussion

Individuals with a family history of colorectal cancer are at increased risk of developing colorectal cancer. In the past few decades an intense effort has been attributed to elucidate the genetic pathways playing a role in colonic carcinogenesis. Familial adenomatous polyposis and hereditary nonpolyposis colorectal cancer (LS, HNPCC) are two of the most investigated samples of colorectal cancer due to inheritance. These syndromes are genetically and phenotypically well identified pathologies with autosomal dominant inheritance, high penetrance and high colorectal cancer risk. However, these syndromes account for a little percentage in overall colorectal cancers. As a matter of fact, most of the colorectal cancers other than these syndromes achieve family history and familial risk. Although the exact reasons of familial risk have not been discovered yet, hereditary and environmental factors seem to be significantly effective.

Genetic factors are known to be independent risk factor for colorectal carcinogenesis for long years. LS is caused mainly by germline mutations in DNA mismatch repair genes, including MSH2, MLH1, MSH and PMS2 (10,11). Defects on this pathway lead to changes in the length of nucleotide repeat sequences of tumor DNA, termed as microsatellite instability. Microsatellite instability is a hallmark of the LS, occurring in more than 90% of tumors, whereas in sporadic colorectal cancer it is found in about 15% of cases. (12).

Colorectal tumors in people with the LS are usually proximal to the splenic flexure, often multiple, and associated with endometrial, breast, gastric, small intestine, hepatobiliary system, kidney, ureter, and ovarian cancer (13,14). Histological types of most of the cases are reported to be mucinous or signet ring cell adenocarcinoma and the prognosis are better than sporadic colon cancers. These patients do not possess multiple polyps, mostly having a few colonic adenoma. These adenomas are reported to be greater in diameter, developing at earlier ages than sporadic adenomas, showing more aggressive behaviour, and localizing more proximally (15). The LS was initially defined according to data based on family history. Features commonly associated with this syndrome include an autosomal dominant inheritance pattern with a high penetrance, early age

at diagnosis, tumors commonly affecting proximal colon, poorly differentiated histology with lymphocytic infiltration, and common presence of synchronous and metachronous colorectal cancer (16,17).

Individuals with a family history of colorectal cancer are at increased risk, and colonoscopic surveillance is strongly recommended. Colonoscopic surveillance is effective in reducing the risk of colorectal cancer in individuals with a strong family history, particularly, those who has a first degree relative with LS (18). Colonoscopic evaluation is appropriate for the first degree relatives of LS patients due to the predominance of proximally localized tumors. Screening colonoscopy is recommended annually beginning at age 25 years or 10 years younger than the youngest age at diagnosis in the family (19). Colonoscopic screening at 3-year intervals is reported to decline the risk of colorectal cancer, preventing cancer deaths, and decreasing overall mortality by approximately 65% in Lynch families (19). The high incidence of colorectal cancers within 3 years of colonoscopy is reported to be an evidence that transformation from adenoma to carcinoma might be accelerated in LS (20). On the other hand, as a result of the diagnosis of advanced colorectal cancers with this screening protocol, Lynch and some other authors recommend colonoscopy annually or at least in every 2 years (21). However opposing ideas questioning the usage of colonoscopy under the age of 50 also exist. Colonoscopic surveillance with relatively shorter intervals has been proposed currently (18,22). Particularly, LS type-II patients and first degree relatives are suggested to undergo screening beginning at age of 25 years old. Moreover, it is offered that females should be checked for pelvic examination, endometrial aspiration biopsy, and pelvic ultrasonography annually. Furthermore, some authors recommend prophylactic hysterectomy and bilateral salpingoophorectomy for postmenopausal women (21). Colonoscopic polypectomy has been reported to decline the incidence of colorectal cancer risk and to decrease both the incidence and mortality of cancer in individuals with family history of LS by providing early diagnosis (18).

Until recently, the Amsterdam criteria were the most important tool for the identification of LS. Nowadays, the revised Bethesda guidelines are more widely used. With the advances and refinements in molecular and genetic investigations, discussions are focussed on to select the families of which molecular genetic screening should be attempted. Nevertheless, one of the most important points is missed. That is,

in many countries around the world, many physicians are not able to consult to specific laboratory or genetic tests according to economical difficulties or insufficient equipments. The only weapon to be used against colorectal cancer is clinical examination and colonoscopic evaluation. From this point of view, one of the major issues to be emphasized is to alert physicians to suspect from LS in cases of early onset colorectal cancer with the family history. Clinical suspicion is of paramount importance in the diagnosis of LS. Moreover, Ferreirara reported that to detect new cases of LS, family history is more important than microsatellite instability testing for adenomas of young patients (23). There is potentially a high risk of metachronous colorectal cancer if an initial cancer in a LS patient (defined according to Amsterdam criteria) is treated by partial colectomy. However, this risk can be lowered, either by performing a total colectomy at the time of initial surgery or possibly by effective postoperative surveillance (24). Both of our cases had 3 first degree relatives suffering from colon cancer and 2 successive generations were found to be effected. The earliest age of diagnosis was under 50 years in both families. Families of our patients completely comply with the definition of Lynch family according to Amsterdam criteria. As synchronous or metachronous tumor incidence is reported to be high in LS, prophylactic total colectomy and ileorectal anastomosis or hemicolectomy plus yearly colonoscopy is recommended to be the option of choice in various studies (25,26). However, both of the patients were considered to have sporadic colon carcinoma and accordingly underwent hemicolectomies, which is dramatically followed by metachronous tumor development without endoscopic surveillance and obliged patients to experience reoperation and led to death in one case. Second surgical intervention increases morbidity and worsens life quality. In the first case, 3 years and in the second, 6 years after initial surgical intervention metachronous tumor was detected and it was discovered that no screening protocol was performed to these patients. Unfortunately, second case was diagnosed in an advanced stage and died of disseminated haematogenous metastasis after the second operation.

Our patients desperately experienced insufficient and inappropriate surgical intervention as a result of inattentive medical interrogation or physician's deficient knowledge about LS and misdiagnose it as sporadic colon cancer before they admitted to our clinic. Moreover, no screening protocol was performed following their first

operation. According to us both of our patients share the same destiny as a result of misdiagnosis in their first operation and follow-up period. That is the reason why all of the surgeons should be very attentive in the diagnosis of sporadic colon cancer and to distinguish it from LS, particularly in case of early onset with family history. The medical education is a state of art and the major responsibility of a trainer is to educate his or her trainee such a way that provides efficient approach to the underlying etiologies, by means of knowledge and sensitive power of judgement. We are all responsible to teach principles of cancer to forthcoming surgeons during residency. All clinicians that are involved in the management of colorectal cancer patients should at least know the Amsterdam and Bethesda criteria in order to identify cases suspected of LS to establish appropriate surgical strategy. Being more aware of the criteria of LS might decrease the number of sacrifices in this way and might decline the metachronous tumor development. Systematic surveillance and individually designed treatment of affected patients might aid to determine malignancies at an earlier stage and subsequently improve the prognosis of the disease further.

References

1. Aaltonen LA, Salovaara R, Kristo P, Canzian F, Hemminki A, Peltomäki P, et al. Incidence of hereditary nonpolyposis colorectal cancer and the feasibility of molecular screening for the disease. *N Engl J Med* 1998;338:1481–7.
2. Lamberti C, Mangold E, Pagenstecher C, Jungck M, Schwering D, Bollmann M, et al. Frequency of hereditary non-polyposis colorectal cancer among unselected patients with colorectal cancer in Germany. *Digestion* 2006;74:58–67.
3. Pinol V, Castells A, Andreu M, Castellví-Bel S, Alenda C, Llor X, et al. Accuracy of revised Bethesda guidelines, microsatellite instability, and immunohistochemistry for the identification of patients with hereditary nonpolyposis colorectal cancer. *JAMA* 2005;293: 1986–94.
4. Vasen, H. F. A., Watson, P., Mecklin, J-P., Lynch, H. T., and ICG-HNPCC. New clinical criteria for hereditary nonpolyposis colorectal cancer (HNPCC, LS) proposed by the International Collaborative Group on HNPCC. *Gastroenterology*.1999;116:1453–1456.
5. Ponz de Leon M, Sassatelli R, Sacchetti C, Zanghieri G, Scalmati A, Roncucci L. Familial aggregation of tumors in the three year experience of a population based colorectal cancer registry. *Canc Res*. 1989; 49: 4344.
6. Vasen HF, Mecklin JP, Khan PM, Lynch HT. The International Collaborative Group on Hereditary Non-Polyposis Colorectal Cancer (ICG-HNPCC). *Dis Colon Rectum*.1991;34:424-425.
7. Lynch HT, Smyrk TC, Watson P, Lanspa SJ, Lynch JF, Lynch PM, et al. Genetics, natural history, tumor spectrum, and pathology of hereditary nonpolyposis colorectal cancer: An updated review. *Gastroenterology*. 1993; 104: 1535-1549.
8. Umar A, Boland CR, Terdiman JP, Syngal S, de la Chapelle A, Rüschoff J, et al. Revised Bethesda Guidelines for hereditary nonpolyposis colorectal cancer (LS) and microsatellite instability. *J Natl Cancer Inst* 2004;96:261–8.
9. Sanchez JA, Vogel JD, Kalady MF, Bronner MP, Skacel M, Church JM. Identifying Lynch Syndrome: We Are All Responsible. *Dis Colon Rectum*. 2008 Aug 6.
10. Giardiello FM, Brensinger JD, Petersen GM. AGA technical review on hereditary colorectal cancer and genetic testing. *Gastroenterology*. 2001;121:198-213.
11. Hampel H., Frankel W.L., Martin E., Arnold M., Khanduja K. Screening for the LS (Hereditary Nonpolyposis Colorectal Cancer). *N Engl J Med*. 2005;352:1851-60.
12. Vasen HF, Möslein G, Alonso A, Bernstein I, Bertario L, Blanco I, et al. Guidelines for the clinical management of LS (hereditary non-polyposis cancer). *J Med Genet*. 2007;44(6):353-62.
13. Lynch HT, Lynch J. LS: genetics, natural history, genetic counseling, and prevention. *J Clin Oncol* 2000;18(21 Suppl):19S-31S.
14. Aarnio M, Sankila R, Pukkala E, Salovaara R, Aaltonen LA, de la Chapelle A, et al. Cancer risk in mutation carriers of DNA-mismatch-repair genes. *Int J Cancer*. 1999;81:214-218.
15. Lanzpa SJ, Lynch HT, Smyrk TC, Strayhorn P, Watson P, Lynch JF, et al. Colorectal adenomas in the Lynch syndromes: Result of colonoscopy

- screening program. *Gastroenterology* 1990; 98: 1117.
16. Lynch HT, de la Chapelle A. Genetic susceptibility to non-polyposis colorectal cancer. *J Med Genet* 1999; 36:801-18.
 17. Chung DC, Rustgi AK. The hereditary nonpolyposis colorectal cancer syndrome: genetics and clinical implications. *Ann Intern Med* 2003;138:560-70.
 18. Dove-Edwin I, Sasieni P, Adams J, Thomas H.J.W. Prevention of colorectal cancer by colonoscopic surveillance in individuals with a family history of colorectal cancer: 16 year, prospective, follow-up study. *BMJ* 2005;331:1047.
 19. Jarvinen H.J., Aarnio M., Mustonen H., Aktan-Collan K, Aaltonen LA, Peltomäki P, et al. Controlled 15-year trial on screening for colorectal cancer in families with hereditary nonpolyposis colorectal cancer. *Gastroenterology* 2000; 118:829.
 20. Rijcken FEM, Hollema H, Kleibucker JH. Proximal adenomas in hereditary nonpolyposis colorectal cancer are prone to rapid malignant transformation. *Gut* 2002;50:382-6.
 21. Lynch HT, Lanspa SJ, Boman BM, Smyrk T, Watson P, Lynch JF., et al. Hereditary nonpolyposis colorectal cancer-LSs I and II. *Gastroenterol Clin North Am* 1988; 17:679.
 22. Bradshaw N., Holloway S., Penman I, Dunlop M.G., Porteous M.E. Colonoscopy surveillance of individuals at risk of familial colorectal cancer. *Gut* 2003;52:1748-1751.
 23. Ferreira S, Claro I, Lage P, Filipe B, Fonseca R, Sousa R, et al. Colorectal adenomas in young patients: microsatellite instability is not a useful marker to detect new cases of Lynch syndrome. *Dis Colon Rectum*. 2008;51(6):909-15.
 24. Van Dalen R, Church J, McGannon E, Fay S, Burke C, Clark B. Patterns of surgery in patients belonging to amsterdam-positive families. *Dis Colon Rectum*.2003;46(5):617-20.
 25. Church J, Simmang C; Standards Task Force; American Society of Colon and Rectal Surgeons; Collaborative Group of the Americas on Inherited Colorectal Cancer and the Standards Committee of The American Society of Colon and Rectal Surgeons. Practice parameters for the treatment of patients with dominantly inherited colorectal cancer (familial adenomatous polyposis and hereditary nonpolyposis colorectal cancer). *Dis Colon Rectum*. 2003;46(8):1001-12.
 26. Lawes DA, SenGupta SB, Boulos PB. Pathogenesis and clinical management of hereditary non-polyposis colorectal cancer. *Br J Surgery* 2002;89:1357-1369.



Batı Karadeniz Tıp Dergisi
Medical Journal of Western Black Sea



Olgu Sunumu

Demir Eksikliği Anemisinin Nadir Bir Nedeni Olarak Herediter Hemorajik Telenjiyektazi: Olgu Sunumu

Muammer Bilici ^a, Murat Güllü ^b, İbrahim İlker Öz ^c, Sevil Uygun İlikhan ^a, Ali Borazan ^d

^aİç Hastalıkları Anabilim Dalı, Tıp Fakültesi, Bülent Ecevit Üniversitesi, Posta Kodu 67600, Zonguldak, Türkiye

^b İç Hastalıkları Anabilim Dalı, Hatay Antakya Devlet Hastanesi, , Posta Kodu 31000, Hatay,, Türkiye

^c Radyoloji Anabilim Dalı, Tıp Fakültesi, Bülent Ecevit Üniversitesi, Posta Kodu 67600, Zonguldak, Türkiye

^d Nefroloji Tıp Fakültesi, Bülent Ecevit Üniversitesi, Posta Kodu 67600, Zonguldak, Türkiye

**MAKALE
BİLGİSİ**

Gönderilme Tarihi:

08.12.2016

Düzeltilme:

16.01.2017

Kabul:

05.03.2017

Sorumlu Yazar:

Muammer Bilici

drmbilici@hotmail.com

Anahtar Kelimeler:

Herediter hemorajik telenjiyektazi,

Osler-Weber-Rendu Sendromu,

Anemi

ÖZET

Hereditör hemorajik telenjiyektazi (HHT), diğer adıyla Osler Weber Rendu Sendromu otozomal dominant geçişli, çoklu organ tutulumu ile seyreden bir vasküler displazi hastalığıdır. Sıklıkla kanama eğilimi göstermektedir. Toplumda prevalansı 1-2/100 000'dir. Hastaların çoğu normal hayat beklentisine sahip olmalarına rağmen HHT, hastaların yaklaşık %10'unda hayatı tehdit eden; inme, serebral apse veya masif kanama gibi ciddi komplikasyonlara yol açabilmektedir. Burada, demir eksikliği anemisine neden olan HHT tanısı konmuş bir olguyu sunduk.

© 2017 Bülent Ecevit Üniversitesi Her Hakkı Saklıdır.



Batı Karadeniz Tıp Dergisi
Medical Journal of Western Black Sea



Case Report

Hereditary Hemorrhagic Telangiectasia as a Rare Cause of Iron Deficiency Anemia: a Case Report

Muammer Bilici ^a, Murat Güllü ^b, İbrahim İlker Öz ^c, Sevil Uygun İlikhan ^a, Ali Borazan^d

^aİç Hastalıkları Anabilim Dalı, Tıp Fakültesi, Bülent Ecevit Üniversitesi, Posta Kodu 67600, Zonguldak, Türkiye

^b İç Hastalıkları Anabilim Dalı, Hatay Antakya Devlet Hastanesi, , Posta Kodu 31000, Hatay,, Türkiye

^c Radyoloji Anabilim Dalı, Tıp Fakültesi, Bülent Ecevit Üniversitesi, Posta Kodu 67600, Zonguldak, Türkiye

^d Nefroloji Tıp Fakültesi, Bülent Ecevit Üniversitesi, Posta Kodu 67600, Zonguldak, Türkiye

**ARTICLE
INFORMATION**

Date of Submission

08.12.2016

Revision:

16.01.2017

Accepted:

05.03.2017

Key Words:

Osler-Weber-Rendu syndrome,

Hereditary hemorrhagic

Telangiectasia,

Anemia

ABSTRACT

Hereditary hemorrhagic telangiectasia (HHT), also known as Osler-Weber-Rendu syndrome is an autosomal-dominant multi-organ vascular dysplasia and results in a tendency for bleeding. The worldwide prevalence is 1-2 cases per 100 000 population. However most patients have a normal life expectancy. HHT can lead to serious or even life-threatening complications such as stroke, cerebral abscess or massive haemorrhage in almost 10% of patients. Here, we reported a patient presented with HHT causing iron deficiency anemia

© 2017 Bulent Ecevit University All rights reserved.

1. Giriş

Hereditör hemorajik telanjiektazi (HHT), diğeri adıyla Osler Weber Rendu Sendromu otozomal dominant geçişli, ailesel, sistemik bir vasküler displazi hastalığıdır (1). Klinik tanı Curaçao kriterlerine dayanarak konulmaktadır. Ayda üçten fazla spontan epistaksis, mukokutanöz telanjiektaziler ve aile öyküsü olması tanı triadını oluşturur (2). Sıklığı 1-2/100 000 olarak bildirilmektedir (3). Tedavisi destekleyici tedavi şeklindedir ve komplikasyonlardan korunmak amaçlanmaktadır. Bu çalışmamızda HHT hastasının, güncel literatür eşliğinde tartışılması amaçlanmıştır.

2. Olgu

Seksen iki yaşında kadın hasta göğüs ağrısı ve nefes darlığı şikâyeti ile başvurdu. Hastanın 35 yaşından beri dudak, el ve ayak parmaklarında olan döküntüleri varmış. Yapılan tetkiklerinde Hct %17, Hb 5,1 g/dL, MCV 54 fL tespit edilen hasta derin anemi ön tanısıyla hastaneye yatırıldı. Hastanın çocukluğundan itibaren sık aralıklarla tekrarlayan burun kanaması olduğu öğrenildi. Yaklaşık 2 yıl önce dış merkezde, demir eksikliği anemisi nedeniyle hastaya 2 ünite eritrosit transfüzyonu yapılmış. Aralıklı demir preparatları kullanıyormuş. Soygeçmişinde, babasında ve erkek kardeşinde burun kanaması, dudaklar ile el-ayak parmak uçlarında telanjiektaziler olduğu öğrenildi.

Fizik muayenede; genel durum iyi, konjunktiva ve cilt soluk, anemik görünümde. Dudaklarda, dilde, el ve ayak parmak uçlarında yaygın telanjiektaziler saptandı. Periferik lenfadenopati yoktu. Dolaşım sistemi muayenesinde; kan basıncı 120/80 mmHg, nabız 97/dk ve periferik nabızları doğal olarak ele geliyordu. Dinlemekle kalpte, her odakta 1/6 sistolik üfürüm duyuldu. Karın rahat, organomegali saptanmadı. Diğer sistem muayenelerinde özellik yoktu.

Laboratuvar bulgularında; ferritin: 2,1 ng/mL, demir: 11 ug/dL, serum demir bağlama kapasitesi: 380 ug/dL, RBC: 3200000/mm³ Hb: 5,1 g/dL, Hct: %17, MCV: 54 fL, WBC: 8400/mm³, Platelet: 363000/mm³, Vitamin B12: 186 mg/dL, GGK(-), ESH: 70 mm/saat idi. Diğer biyokimyasal tetkikleri, tiroid fonksiyon testleri, koagülasyon testleri ve idrar tetkiki normaldi.

Hasta demir eksikliği anemisi ön tanısı ile yatırıldı. Burun kanaması nedeniyle yapılan incelemede bilateral kisselbach plexusta epistaksise bağlı kurutlar görüldü. Medikal olarak koterize

edildi. Ciltteki lezyonlarının HHT ile uyumlu olduğu değerlendirildi.

Bunun üzerine semptomatik anemisi olması nedeniyle hastaya 2 ünite eritrosit süspansiyonu transfüzyonu yapıldı. Sonrasında parenteral demir replasmanı başlandı. Hastada arteriyovenöz malformasyon (AVM) araştırılmak üzere serebral, toraks, batin tomografileri çekildi. Herhangi bir AVM tespit edilemedi. Yapılan gastroskopide midede ve duodenumda multipl telanjiektaziler görüldü.

Hastanın öyküsü, fizik muayene bulguları, intestinal telanjiektaziler ve soygeçmişine dayanarak HHT tanısı konuldu. Tedavileri sonrası hematokrit değeri % 31 ve hemoglobin 10,1 g/dL olan hasta takiplere gelmek üzere taburcu edildi. Aynı zamanda aile bireyleri kontrol amacıyla polikliniğe çağrıldı.

3. Tartışma

HHT ilk olarak 1864 yılında Henry Gawen Sutton tarafından epistaksis, telanjiektazi ve iç kanama şeklinde tanımlanmıştır (4,5). Yaklaşık 1 yıl sonrasında Benjamin Guy Babington 5 kuşak boyunca epistaksis görülen ailede tanımlamış ve genetik yatkınlık olduğunu tarif etmiştir (1). Henri Jules Louis Marie Rendu tarafından 1896 yılında, tekrarlayan epistaksisi olan 52 yaşında erkek hastada, kanamanın hemofili kaynaklı değil de telanjiektaziye bağlı olduğu tanımlanmıştır. Aynı zamanda hastanın erkek kardeşinde ve annesinde de burun kanaması öyküsü olduğunu rapor etmiştir (1,6). 1901 yılında Sir William Osler tarafından 3 vakada hastalığın hereditör olduğu ve ilk olarak beraberinde iç organ tutulumu olabileceğini göstermiştir (1,7,8). 1907 yılında Frederick Parkes Weber yine parmaklarda, özellikle tırnak altlarında telanjiektaziyi gösterdiği bir seri rapor etmiştir. Günümüzde HHT, Osler-Weber-Rendu hastalığı olarak da anılmaktadır. Hastalığın yaygın özellikleri tablo 1'de gösterilmiştir (1).

Tablo 1. Herediter hemorajik telenjiektazinin klinik özellikleri

Bölge	Görülme sıklığı	Lezyonun tipi	Semptom ve bulgular	Tanı	Tedavi
Burun	> % 90	Telenjiektazi	Epistaksis	Öykü, inspeksiyon	Tampon, nemlendirme, östroje-progesteron tedavisi, lazer, argon plazma koagulasyon, septal dermoplasti, terapötik embolizasyon
Cilt(oral mukoza, yüz, konjunktivalar, gövde, ekstremiteler, tırnak yatakları, parmak uçları)	% 13-89	Telenjiektazi	Kanama (ileri yaşla beraber telenjiektazilerin sayısı ve boyutunda artış)	İnspeksiyon	Topikal ajanlar, lazer
Gastrointestinal tartkus	% 11-40	Telenjiektazi, AVM	Demir eksikliği, anemi, kanama	Endoskopi, anjiyografi	Demir replasmanı, kan transfüzyonu, östrojen-progesteron tedavisi, lazer, argon plazma koagulasyonu
Akciğer	% 14-30	AVM	Siyanoz, çomak parmak, üfürüm, paradoksik emboli, serebral apse	Göğüs radyografisi, kan gazı ölçümü, spiral BT, DSA, anjiyografi	Terapötik embolizasyon, cerrahi rezeksiyon, ligasyon
Karaciğer	% 8-31	AVM	Yüksek debili kalp yetmezliği, portal hipertansiyon	BT, MRG, dopler USG, anjiyografi	Terapötik embolizasyon, karaciğer transplantasyonu
Santral Sinir Sistemi(beyin ve spinal kord)	% 5-11	AVM, kavernöz anjiyomlar, anevrizmalar	Baş ağrısı, epilepsi, iskemi, intraserebral kanama	MRG, MRA, anjiyografi	Terapötik embolizasyon, nörovasküler cerrahi, stereotaksik radyocerrahi

HHT, tahmin edilenden daha sık görülmektedir (1,7,8). Genel populasyonda sıklığı 1-2:100000 olarak rapor edilmiştir (3). 1989 yılında Plauchu ve arkadaşları Fransa'da yapmış oldukları bir çalışmada öncekilerin aksine HHT prevalansının 1:100000 değil de 1:8345 olarak rapor etmişlerdir (9-11). İngiliz toplumunda yapılan çalışmada HHT prevalansı 1:39216 olarak rapor edilmiştir (11).

HHT otozomal dominant geçişlidir, ancak hastaların %80'ninde, hastamızda olduğu gibi aile öyküsü bulunur. Her iki cinsi eşit tutar. Genetik çalışmaların ilerlemesiyle beraber HHT nedenleri hakkında yeni bilgilere erişilmektedir. HHT'li ailelerde 2 farklı gen mutasyonu tanımlanmıştır. Bunlar; 9. kromozom üzerinde Endoglin (ENG) ve 12. kromozom üzerinde aktivin a reseptör tip II benzeri-1 (ACVRL-1) 'dir (12,13). Genetik çalışmalar ve moleküler düzeydeki gelişmeler ilerledikçe, HHT için moleküler tanı ve küratif tedavi mümkün olacaktır (1).

Tekrarlayan burun kanaması genellikle ilk semptomdur ve telenjiyektaziler daha çok 3. veya 4. dekada ortaya çıkar (14,15). Hastamızın da ilk

belirtisi burun kanaması olup çocukluk yaşlarında başlamıştı. Hastamızdaki telenjiyektaziler ise 4. dekadan başında ortaya çıkmış ve dudaklar, dil, el ve ayak parmak uçlarını tutmuştu.

Vasküler displaziler burun mukozasının yanı sıra tüm vücutta, özellikle gastrointestinal sistem, genitoüriner sistem, beyin, hepatic sistem ve akciğerleri de tutabilir. Hastalar gastrointestinal kanama ve hematüri ile başvurabilir (14,15). Hastamızda melana ve hematüri yoktu. Yapılan gastroskopiye midede ve duodenumda multipl telenjiyektaziler vardı.

HHT'de büyük AVM'ler nadirdir ancak visceral AVM'ler tedavi edilmezlerse ve gözden kaçarlarsa mortalite ve morbidite nedeni olarak karşımıza çıkmaktadırlar (1, 7,8). Yaşın ilerlemesi ile beraber yeni oluşan AVM'lerin, sayısının artması ve daha da büyümesi nedeniyle yakın takip önemli olmaktadır. Hastamızın yapılan tetkiklerinde AVM tespit edilemedi.

HHT'li hastalarda hayat beklentisi nispeten iyidir. Mortalite oranı %10'dan azdır (14,15).

Tekrarlayan kanamalardan anormal vasküler frajilitenin sorumlu olduğu düşünülmektedir (16). Trombosit fonksiyonları, koagülasyon testleri normal olarak bulunur. Bizim hastamızda da, bu değerler normaldi.

Bu hastalığın yönetiminde, destekleyici tedavi ve komplikasyonlardan korunmak amaçlanmaktadır. Hastamızda yaygın lezyonların olmaması ve hayatı tehdit edici kanamanın bulunmaması nedeniyle burun mukozasındaki lezyonların koterize edilmesi sonrası hastayı izlemeyi uygun gördük.

4.Sonuç

HHT, çoklu organ tutulumlu bir anormal damarsal displazi hastalığı olup hastalarda kanama öyküsü sorgulanmalı ve hastalar muhtemel diğer anjiyodisplaziler açısından araştırılmalıdır

Kaynaklar

1. Fuchizaki U, Miyamori H, Kitagawa S, Kaneko S, Kobayashi K. Hereditary Haemorrhagic Telangiectasia (Rendu-Osler-Weber Disease) Lancet 2003;362:1490-4.
2. Shovlin CL, Guttmacher AE, Buscarini E, et al. Diagnostic criteria for hereditary hemorrhagic telangiectasia (Rendu-Osler-Weber syndrome). Am J Med Genet 2000; 91: 66–67.
3. Pau H, Carney AS, Murty GE. Hereditary haemorrhagic telangiectasia (Osler-Weber-Rendu syndrome): otorhinolaryngological manifestation. Clin Otolaryngol 2001;26:93-8.
4. Carpes OLF, Moussalle MM, Ravello R, Moraes VA, Swarowsky AM. Síndrome de Rendu-Osler-Weber: relato de caso e revisão bibliográfica. Rev Bras Otorrinolaringol 1999;654:354-6.
5. Juarez AJC, Deel'Aringa AR, Nardi JC, Kobari K, Rodrigues VLMGM, Filho RMP. Rendu-Osler-Weber Syndrome: case report and literature review. Rev Bras Otorrinolaringol 2008;74(3): 452-7.
6. Rendu H. Épistaxis répétées chez un sujet porteur de petits angiomes cutanés et muqueux. Gaz des Hôpitaux 1896: 1322–23.
7. Guttmacher AE, Marchuk DA, White RL. Hereditary Haemorrhagic Telangiectasia. New England J Med 1995;333: 918-24.
8. Haitjema T, Westermann CJJ, Overtoom TTC, Timmer R, Disch F, Mauser H, Lammers JWJ. Hereditary Hemorrhagic Telangiectasia (Osler-weber-Rendu Disease). Arch Intern Med 1996;56(8):714-9.
9. Plauchu H, de Chadarevian JP, Bideau A, Robert JM. Agerelated clinical profile of hereditary hemorrhagic telangiectasia in an epidemiologically recruited population. Am Med Genet 1989;32:291-7.
10. McKusick VA. Mendelian inheritance in man; catalogs of autosomal dominant, autosomal recessive, and X-linked phenotypes. Baltimore: Johns Hopkins University Press,1990:902-4.
11. Hereditary haemorrhagic telangiectasia: a clinical analysis, M E M Porteous, J Burn, S J Proctor. I Med Genet 1992; 29: 527-530.
12. McAllister KA, Grogg KM, Johnson DW, et al. Endoglin, a TGF- β binding protein of endothelial cells, is the gene for hereditary haemorrhagic telangiectasia type 1. Nat Genet 1994; 8: 345–51.
13. Johnson DW, Berg JN, Baldwin MA, et al. Mutations in the activin receptor-like kinase 1 gene in hereditary haemorrhagic telangiectasia type 2. Nat Genet 1996; 13: 189–95.
14. Braun Falco O, Plewig G, Wolff HH, Burgdorf WHC: Dermatology. Second edition. Berlin, Springer- Verlag, 2000;883-884.
15. Dowd PM, Champion RH. Disorders of blood vessels. In Champion RH, Burton JL, Bums DA, Breathnach SM. Textbook of dermatology. 6th edition. Oxford, Blackwell Science, 1998:2093-2094.
16. Urness LD, Sorensen LK, Li DY. Arteriovenous malformations in mice lacking activin receptor-like kinase-1. Nat Genet 2000; 26:328–31.



Batı Karadeniz Tıp Dergisi
Medical Journal of Western Black Sea



Kısa Rapor

Bülent Ecevit Üniversitesi Tıp Fakültesi Beyaz Önlük Standardizasyon Çalışması

Ayşe Semra Demir Akca ^a, Ali Borazan ^b

^a *Aile Hekimliği Anabilim Dalı, Tıp Fakültesi, Bülent Ecevit Üniversitesi, Zonguldak, Türkiye*

^b *Nefroloji Anabilim Dalı, Tıp Fakültesi, Bülent Ecevit Üniversitesi, Zonguldak, Türkiye*

**MAKALE
BİLGİSİ**

Gönderilme Tarihi:
30.03.2017

Revizyon:
10.04.2017

Kabul:
15.04.2017

Sorumlu Yazar:
Ayşe Semra Demir Akca
aysesemra@hotmail.com

Anahtar Kelimeler:
Beyaz önlük,
Kalite güvencesi,
Tıp fakültesi

ÖZET

Bülent Ecevit Üniversitesi tüm birimlerinde kalite güvence sisteminin güçlenmesi kapsamında bir taraftan yeni kalite hedefleri geliştirirken diğer taraftan sunulan hizmetlerin kalitesini arttırmak ve sürekli iyileştirmek için de çalışmaktadır. Bu ilkeler doğrultusunda Bülent Ecevit Üniversitesi Tıp Fakültesi, öğrenci ve öğretim elemanlarının giyecekleri “beyaz önlük” amblem ve kalite standartlarını yazarak uygulamaya koymuştur. Bu yazı kalite ve standardizasyon konusunda uğraş veren kurumlar için kısa bir rapor olarak sunulmuştur.

© 2017 Bülent Ecevit Üniversitesi Her hakkı saklıdır.



Brief Report

Bülent Ecevit University Faculty of Medicine, White Coat Standardization Study

Ayşe Semra Demir Akca ^a, Ali Borazan ^b

^a *Department of Family Medicine, Faculty of Medicine, Bülent Ecevit University, Zonguldak, Türkiye*

^b *Department of Nephrology, Faculty of Medicine, Bülent Ecevit University, Zonguldak, Türkiye*

ARTICLE INFORMATION

Date of Submission

30.03.2017

Revision:

10.04.2017

Accepted:

15.04.2017

Correspondence Author:

Ayşe Semra Demir Akca

aysesemra@hotmail.com

Key Words:

White- coat,

Quality assurance,

Medical faculty

ABSTRACT

Within the scope of strengthening the quality assurance system in all units, Bülent Ecevit University is working to improve it constantly and also increase the quality of services offered in the same time while developing new quality targets. In accordance with these principles, Bülent Ecevit University has applied it by writing emblem and quality standards of "white coat" which will be dressed by students and lecturers of Faculty of Medicine. This text is a brief report for organizations working on quality and standardization.

© 2017 Bulent Ecevit University All rights reserved.

1. Giriş

Bülent Ecevit Üniversitesi misyon, vizyon ve temel değerleri ile ilişkili olarak belirlediği stratejik hedeflerine ulaşmak için kalite güvencesi sistemini benimsemiş olup ulusal ve uluslararası dış değerlendirme ölçütleri kapsamında kalite odaklı eğitim-öğretim, araştırma ve geliştirme, bölgesel/ulusal ölçekte öne çıkan toplumsal katkı faaliyetleri ile kurumun yönetim sistemini niteliksel ve niceliksel olarak geliştirmeyi esas almış ulusal ve uluslararası düzeyde etkin, verimli, rekabetçi ve girişimci bir üniversite olmayı hedeflemiştir (1). Bülent Ecevit Üniversitesi tüm birimlerinde kalite güvence sisteminin güçlenmesi kapsamında bir taraftan yeni kalite hedefleri geliştirirken diğer taraftan sunulan hizmetlerin kalitesini arttırmak ve sürekli iyileştirmek için de çalışmaktadır. Bu ilkeler doğrultusunda Bülent Ecevit Üniversitesi (BEÜ) Tıp Fakültesi, öğrenci ve öğretim elemanlarının

hastanede ve eğitim uygulaması sırasında giyecekleri "beyaz önlük" amblem ve kalite standartlarını yazarak uygulamaya koymuştur.

Aynı işi yapanların giydiği bir örnek giysi olan üniforma, mesleki bir simge olma özelliğini taşır. Üniformanın sembolik anlamı aslında o gruba üye olan bir bireyin belirli normlara uyduğunu ve bir gruba ait temel beceri ve değerlere hâkim olan standart rolleri sergileyeceğini vurgular. Ancak sağlık çalışanlarının üniforma giymesi salt simgesel değil, sağlık uygulamaları sırasında olası kontaminasyonun önlenmesine katkıda bulunması nedeniyle, aynı zamanda işlevseldir. Önlük birçok meslek grubun tarafından kullanılan bir iş üniformasıdır ve Türk dil kurumu önlüğü; Laboratuvar, tezgâh vb. yerlerde çalışırken giysisinin kirlenmemesi için giyilen, gömlek tarzında olup etek boyu uzun olan, genellikle beyaz renkte giysi olarak tanımlanmaktadır (2). Beyaz renkli olmasının nedeni

ise temizlik ve saflıkla özleştirilmesinden kaynaklanmaktadır. Tüm insanlar için hastane veya sağlık denince akla ilk gelen beyaz önlük olmaktadır. Sağlık sektöründe çalışan Hekimler, hemşireler, ebeler, değişik görevlerdeki sağlık memurları ve teknisyenler ve laborantlar genellikle beyaz renkli önlük, ya da kıyafet kullanmakla birlikte beyaz önlük uzun yıllardır sağlık sektöründe temel görünümünü oluşturmaktadır.

Bir giysi olarak önlük insanlar için birçok anlam taşımaktadır. Hekim için çoğu zaman hastayla iletişimin kolay sağlanması, hekim olarak kolayca tanınmak, otorite, hasta ile belli bir sınırın konabilmesi sağlar ve böylece önlüğü ile sağlık çalışanı tıp kurumunu temsil etmektedir. Hastanede vatandaşlar, beyaz kıyafetli herkesin hekim olduğu düşüncesini taşımaktadır (3). Ayrıca meslek mensuplarının bir birinden ayırt edilemediğinden hasta, hasta yakını ile hastane personeli arasında sorunlar yaşandığı ve bu durumun zaman zaman bazı olumsuzluklara da neden olmaktadır. Hastaneden ya da çalıştığı mekanlarda hekimin tanınması açısından da önlük önemli bir işlev görmektedir (4).

Ülkemizde T.C. Sağlık Bakanlığı Tedavi Hizmetler Genel Müdürlüğü kıyafet genelgesi ile sağlık çalışanları için belli esaslar oluşturulmuştur (5). Bu esaslara bağlı kalınarak tıp fakültesi öğretim elemanları ile tıp fakültesi öğrencilerin birbirinden ayrılması için beyaz önlük kalite standardizasyonun oluşturulması bir çalışma başlatmıştır. Öğretim elemanları için fakülte amblemi (Şekil 1) ve öğrenciler için fakülte amblemi çevreleyen stetoskop'un yer aldığı bir amblem (Şekil 2) belirlenmiştir. Beyaz önlük standartları belirlenirken birçok detay kapsamlı olarak ifade edilmiştir. Önlüğün rengi, kumaş türü, kol kesimi, şekli, uzunluğu, cep özellikleri vb. birçok özellik belirtilmiştir (6).

Beyaz önlük kalite standartları kapsamında giyilecek olan beyaz önlük ve bu önlüğün kullanımı ile ilgili uyulması gereken kurallar aşağıda verildiği gibidir:

1- Tıp Fakültesi öğretim elemanları ve öğrencilerinin önlüğü tek renktir ve beyazdır. Bunun tercih edilmesinin nedeni; beyaz üniformalar kırı çabuk göstererek sık yıkanmayı gerektirir ve bu da enfeksiyon kontrolü açısından önem arz etmektedir.

2- Önlükler klasik erkek yaka kesimli olacaktır; hâkim yaka tercih edilmemelidir.

3- Önlüklerin etek boyu uzun olmalıdır. Fakat diz seviyesinin altına inmemelidir.

4- Sağlık giysilerinden de beklenen yüksek giysi konforu için hareket rahatlığı, optimum ısı ve nem ayarı, iyi nem absorbe etme ve nem iletme kapasitesi, ısı geçirgenliği ve sıcaklığı dışarı verebilme, çabuk kuruma, yumuşaklık ve deriyi tahriş etmeme, hafiflik, dayanıklılık, kolay bakım, beğenilen tutum özelliklerini sunması gibi özellikleri nedeniyle önlüklerin üretiminde Alpaka kumaş kullanılması tercih edilmelidir.

5- Önlük üzerinde üç adet cep yer alacaktır. Bu ceplerden biri üst göğüs üzerinde diğer ikisi ise dış yanlarda bulunacaktır. Kadın erkek ayrımı için üst göğüs cebi kadınlarda sağ tarafta, erkeklerde ise sol tarafta bulunacaktır.

6- Önlük ön kısmında 4 adet beyaz renkli düğme bulunacaktır. Giyip çıkarmada kolaylık sağlayacaktır. Bu düğmeler, önlük giyildiği sürece her zaman kapalı pozisyonda tutulacaklardır. Çıt çıt düğmeler asla kullanılmayacaktır.

7- Önlükler klasik şekilde kol kesimiyle dikilmiş ve uzun kollu olacaktır. Kol bilek hizasında sonlanacaktır ne daha uzun ne de daha kısa olmamalıdır. Kolun bitim yerinde düğme bulunmayacaktır.

8- Önlük arka kısmında bel hizasından kenarlara kadar uzanan kuşak olacaktır. Önlük arka kısmında yırtmaç bulunacaktır.

9- Bülent Ecevit Üniversitesi Tıp Fakültesi öğretim elemanlarının önlüğünde göğüs üst cebi üzerinde Tıp Fakültesi amblemi ile en az 1,5 metre uzaklıktan okunabilecek nitelikte önlüğü giyen kişinin ünvanı, adı ve soyadı bulunacaktır. Bülent Ecevit Üniversitesi Tıp Fakültesi öğrenciler için ise Bülent Ecevit Üniversitesi Tıp Fakültesi amblemini de içerecek şekilde belirlenmiş olan amblem beyaz önlüğün göğüs üstü cebinin üzerine baskı, yapıştırılmalı veya dikişli olacaktır.

10- Beyaz önlük giyen tüm öğretim elemanları ve öğrencilerin önlük giyildiği andan itibaren çıkarılana kadar tüm düğmeleri kapalı olacaktır.

Bu çalışma ile fakültemiz için tutarlı bir standardizasyon için çıkılan yolda kurumumuzda olumlu bir kültürel değişim oluşmasına katkı sağlanması hedeflenmektedir. Bülent Ecevit Üniversitesi Tıp Fakültesi beyaz önlük kalite standardizasyonu daha geniş bir standardizasyon çalışmalarının ilk adımını oluşturmaktadır. Bu yazı kalite ve standardizasyon konusunda uğraş veren kurumlar için kısa rapor olarak sunulmuştur.

Bundan sonraki süreçte yapılacak her katkının kalite standardizasyonu için önemi büyüktür.

Kaynaklar

1. <http://kalitekomisyonu.beun.edu.tr/dosyalar/2016/12/tek/beu-kalite-politikasi.pdf> (erişim:20.03.2017)
2. http://www.tdk.gov.tr/index.php?option=com_gts&arama=gts&kelime=%C3%BCniforma&uid=53849&guid=TDK.GTS.58d4e1c0e69ba6.24556891 (erişim:20.03.2017)
3. Şahinoğlu-Pelin S (1996) Hekimin Beyaz Önlüğü. 47. Konukevi Çerçevesi Semineri s. 41-56
4. Şahinoğlu-Pelin S (1996) Felsefi, Bilimsel, Uygulamalı Yönleriyle - Tıp Evriminde Görsel Estetik. Ankara Üniversitesi Tıp Fakültesi Deontoloji Anabilim Dalı Doktora Tezi, Ankara, s.130-140
5. <http://trbism.gov.tr/images/files/mevzuat/genelgeler/saglik-hizmetleri/kiyafet-genelgesi.pdf> (erişim:20.03.2017)
6. <http://web.beun.edu.tr/tip/files/2017/01/beyazonlukkalkitestandart.pdf> (erişim:20.03.2017)